Manual do Residente de RADIOLOGIA

SPR
Sociedade Paulista de Radiologia e Diagnóstico por Imagem

cerf
collège des enseignants en radiologie de france

SFR
Société Française de Radiologie

Dados Internacionais de Catalogação na Publicação (CIP)
(Câmara Brasileira do Livro, SP, Brasil)

Manual do residente de radiologia / [coordenação Lucy Di Marco, Nadya Pyatigorskaya, Ivan Bricault]. -- São Caetano do Sul, SP : Difusão Editora; São Paulo : Sociedade Paulista de Radiologia e Diagnóstico por Imagem, 2019.

Título original: Mémo de l'Interne de Radio.
Vários colaboradores.
Vários autores.
Bibliografia.

1. Diagnóstico por imagem 2. Radiodiagnóstico 3. Radiologia médica – Manuais, guias etc. 4. Residentes (Medicina) I. Di Marco, Lucy. II. Pyatigorskaya, Nadya. III. Bricault, Ivan.

CDD-616.0757
19-25220 NLM-WN 110

Índices para catálogo sistemático:
1. Radiologia : Manuais para residentes : Medicina 616.0757

Cibele Maria Dias – Bibliotecária – CRB-8/9427

Obra editada por: Collège des Enseignants de Radiologie de France (CERF) e Société Française de Radiologie (SFR)
Editoração e layout: Macéo éditions / Réseau Pro Santé
Editoração da versão em português: Farol Editora
Tiragem: 5000 exemplares. Impresso no Brasil em 2019 pela Difusão Editora
Qualquer reprodução, mesmo parcial, está sujeita à autorização do editor © Abril de 2019

Manual do Residente de RADIOLOGIA

SPR
Sociedade Paulista de Radiologia e Diagnóstico por Imagem

cerf
collège des enseignants en radiologie de france

SFR
Société Française de Radiologie

PREFÁCIO

Prof. Jean-Michel Bartoli
Presidente do CERF

Prof. Jean-François Meder
Presidente da SFR

Este Manual nasceu pela iniciativa dos residentes de radiologia e é fruto de uma colaboração entre a *Union Nationale des Internes de Radiologie* (UNIR), o *Collège des Enseignants en Radiologie de France* (CERF) e a *Société Française de Radiologie* (SFR) que assegurou a sua edição.

Desde o seu lançamento, este livro, prático, foi um grande sucesso; ele se tornou rapidamente uma ferramenta indispensável, um suporte para o exercício cotidiano dos radiologistas. Apesar do grande potencial de informações oferecidas atualmente, é essencial o acesso a um referencial relevante cuja confiabilidade é indiscutível.

Todos os criadores do livro sentem-se felizes e orgulhosos com a sua tradução para que seus colegas latino-americanos possam se beneficiar dele. Este projeto nasceu graças ao investimento dos membros de sociedades eruditas amigas da SFR cuja competência e dinamismo merecem aplausos!

Agradecemos, em particular, à Sociedade Paulista de Radiologia e Diagnóstico por Imagem (SPR) por esta edição em português. Este livro ilustra a bela e antiga colaboração entre a SPR e a SFR. Temos certeza de que ele atenderá às suas expectativas e desejamos a todos uma boa leitura!

Prof. Jean-Michel Bartoli
Presidente do CERF

Prof. Jean-François Meder
Presidente da SFR

PREFÁCIO

Dr. Carlos Homsi
Presidente da SPR
(biênio 2017-2019)

A tradução para o português do *Manual do Residente de Radiologia* da Sociedade Francesa de Radiologia (SFR) é um dos desfechos exitosos da parceria daquela sociedade com a Sociedade Paulista de Radiologia e Diagnóstico por Imagem (SPR). Ambas vem aprimorando suas relações institucionais ao longo dos últimos anos. Há pouco mais de um ano, a SFR gentilmente ofereceu o conteúdo do seu Manual do Residente à SPR para que fosse vertido ao português e distribuído aos residentes e jovens radiologistas brasileiros. A SPR prontamente aceitou a oferta e o desafio embutido de viabilizar a tradução, que foi realizada graças à generosidade e dedicação dos radiologistas tradutores e colaboradores da SPR, nas várias subespecialidades, que cederam parte de seu tempo pessoal para executar essa tarefa primorosa dentro dos prazos estipulados.

O trabalho conjunto das duas sociedades beneficiou os residentes e jovens radiologistas brasileiros, aperfeiçoou o intercâmbio cultural e científico entre nossos países e a relevância das relações institucionais entre as sociedades profissionais e de ensino.

Em nome da diretoria da SPR agradeço à diretoria e equipe de trabalho da SFR, aos autores originais do texto em francês, aos radiologistas tradutores da SPR, à equipe de trabalho da SPR e a todas as demais pessoas que colaboraram com essa obra. Registro, por fim, mas não menos importante, um agradecimento sincero à empresa Guerbet pelo patrocínio.

Dr. Carlos Homsi
Presidente da SPR
(biênio 2017-2019)

SUMÁRIO

Coordenação

Lucy Di Marco

Dra. Nadya Pyatigorskaya

Prof. Ivan Bricault

AGENTES DE CONTRASTE 7

CARDIOVASCULAR..... 25

DIGESTIVO 47

RADIOLOGIA INTERVENCIONISTA.....77

MEDICINA NUCLEAR 101

NEFROLOGIA E UROLOGIA.....115

NEUROR RADIOLOGIA 127

NEUROR RADIOLOGIA INTERVENCIONISTA 137

ONCOLOGIA 145

CABEÇA E PESCOÇO 151

MUSCULOESQUELÉTICO.....169

PEDIATRIA..... 207

MASTOLOGIA / GINECOLOGIA.....237

TÓRAX 273

EMERGÊNCIAS 299

AGENTES DE CONTRASTE

I. AGENTES DE CONTRASTE EM RX/TDM
- A. Definição e classificação
- B. Nomenclatura
- C. Efeitos indesejáveis
- D. Antes do exame
- E. Durante o exame
- F. Após o exame

II. AGENTES DE CONTRASTE EM IRM
- A. Classificação
- B. Efeitos indesejáveis
- C. Antes do exame
- D. Tabela de recapitulação dos agentes de contraste em IRM

III. AGENTES DE CONTRASTE EM ECOGRAFIA
- A. Definição
- B. Indicações
- C. Modo de utilização

IV. RADIOLOGISTA INTERVENCIONISTA
- A. MEOPA: utilização e contraindicações
- B. Corticoides e produtos de contraste em osteoarticular

Autores

Dr. Guillaume Herpe (Poitiers)

Dra. Roxana Ameli (Lyon)

Dra. Claire Boutet (Saint-Etienne)

Revisor

Prof. Olivier Clément (Paris)

Tradução

Dr. Tufik Bauab Jr. (Brasil)

Agradecimentos

Dr. Magaly Zappa (Paris)
Profª. Anne Cotten (Lille)

I. AGENTES DE CONTRASTE EM RX/TDM

A. Definição e classificação

1. Os hidrossolúveis

a. Propriedades, farmacodinâmica

Os meios de contraste iodados não passam pela barreira hematoencefálica saudável. Eles passam através da placenta, para o leite em pequenas quantidades. Se a função renal é normal, a sua semivida de eliminação é da ordem de uma hora e meia e quase toda a dose injetada é eliminada em 24 horas.
Quimicamente, são monômeros triiodados ou dímeros hexaiodados. São iônicos ou não iônicos. A osmolalidade baixa com os dímeros e com o caráter não iônico. Eles são todos hiperosmolares ao plasma, exceto o dímero não iônico que é iso-osmolar.

b. Modos de utilização

Eles podem ser usados por via:

- Endocavitária (artrografia/artrografia, histerografia, galactografia, cistografia retrógrada)
- Subaracnoidal (mielografia, sacco-radiculografia, discografia...).
- Sistêmica: intra-arterial ou intravenosa.

2. Sulfato de bário

a. Propriedades, farmacodinâmica

O sulfato de bário BaSO4 é um produto radiopaco, praticamente insolúvel em água e solventes orgânicos, não absorvido pelo trato digestivo.
Administração exclusivamente por via oral ou retal.
Permite a impregnação dos relevos da mucosa digestiva em barita.

b. Como usar

Usado para imagens do trato digestivo da faringe até o ânus.

B. Nomenclatura

1. O que significa 400/350/300?

Estes valores correspondem à concentração de iodo: é o poder contrastante do produto do contraste e de onde vem a sua eficácia: é expresso por g/L ou em mg/mL com um intervalo de 120 mg/mL a 400 mg/mL.

A escolha da concentração do iodo depende:

- Do exame.
- Do paciente.
- Do aparelho.

C. Efeitos indesejáveis

1. Nefropatia induzida por meio de contraste iodado

a. Definição

A nefropatia por meio de contraste iodado (NIC) é definida como um aumento de **mais de 44 micromol/L** na creatinina sérica em **48 a 72 horas** após **a injeção intravascular**, na ausência de outra etiologia de acordo com o ESUR. Há uma literatura muito abundante sobre o assunto; publicações recentes revelaram uma diferença de incidência entre a via intravenosa e intra-arterial, e puseram em causa incidência de nefrotoxicidade pelos bias de estudos retrospectivos comparativos com grupos controle. Os resultados variaram de um estudo para outro, relacionados, entre outras coisas, à falta de estratificação no subgrupo da TFG em alguns estudos. Como resultado, as recomendações atuais são diferentes para as vias intra-arterial e intravenosa.

b. Fisiopatologia

A hipótese seria uma necrose tubular aguda induzida pelo efeito citotóxico direto dos agentes de contraste e hipoperfusão renal.

c. Fator de Risco de NIC (Nefropatia Induzida por Contraste)

- **Aqueles relacionados ao paciente**
  - Insuficiência renal pré-existente.
  - Idade > 70 anos.
  - Nefropatia diabética.
  - Desidratação.
  - Insuficiência cardíaca (grau 3-4 NYHA), ataque cardíaco recente (<24h) e diminuição da fração de ejeção do ventrículo esquerdo.
  - Medicamentos nefrotóxicos (AINEs, derivados da cisplatina...).
  - Outros: instabilidade hemodinâmica (balão intra-aórtico), hipotensão, anemia.

- **Aqueles relacionados ao procedimento**
  - Tipo de contraste (produto hiperosmolar).
  - Dose de meio de contraste (sem valor limiar).
  - Intervalo entre duas injeções (menos de três dias).
  - Via de administração: menos nefrotoxicidade dos meios de contraste por via intravenosa do que intra-arterial.

Classificação de reações de hipersensibilidade de acordo com a *Académie Européene d'Allergologie et d'Immunologic Clinique* (EAACI)

Johansson SGO, Hourihane J, Bousquet J, Bruijnzeei-Koomen C, Dreborg S, Haahtela T, et al. A revised nomenclature for allergy. A EAACI position statement from the EAACI nomenclature task force. Allergy 2001; 56: 813-24.

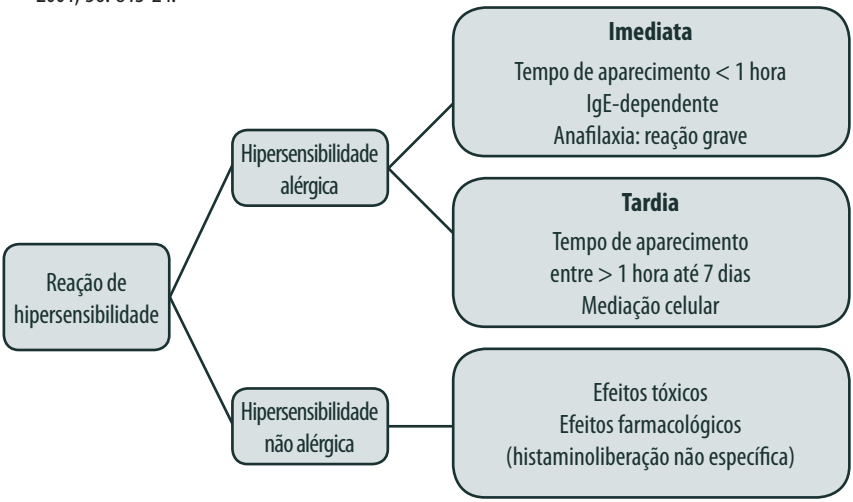

a. Reação imediata < 1h após injeção

Veja a classificação de Ring e Messmer

- Fatores de risco para reações agudas:
  - Em relação ao histórico do paciente:
    - Reações anteriores agudas de intensidade moderada ou grave (ver classificação acima) a um agente de contraste iodado – Asma – Alergias que requerem tratamento médico.
  - Em relação ao produto de contraste:
    - Produto de contraste iônico hiperosmolar.

b. Reação tardia: 1h a 1 semana após a injeção do produto

- Classificação
  - Cutâneo: erupção cutânea com maculopapula, eritema, edema e prurido.
  - Náusea, vômito, dor de cabeça, dores musculares, febre: não necessariamente devido ao meio de contraste.
- Fatores de risco de reação secundária:
  - História de reação tardia, tratamento com Interleucina-2, uso de dímeros não iônicos.

2. Complicações relacionadas à hiperosmolaridade

- Descompensação cardíaca em pacientes com insuficiência cardíaca sintomática ou estenose aórtica grave.

3. Complicações relacionadas à sobrecarga iodo

- **Tirotoxicose**
  Correspondente aos efeitos colaterais muito tardios de contraste iodado (ou seja, > 1 semana).

Pacientes de risco:

- ✓ Doença de Graves Basedow não tratada.
- ✓ Bócio multinodular e tireoide autônoma, principamente se idade avançada ou se vive em uma área onde a dieta é pobre em iodo.

- ***Hipotiroidismo congênito*** no recém-nascido se administração em mulheres grávidas ocorreu a partir da 12ª semana de amenorreia.
- Diminuição da eficiência de **tratamento com iodo radioativo I-131** dos carcinomas tireoideanos.

4. As contraindicações

a. Absolutas

- Agente de contraste iodado:
  Tireotoxicose manifesta – paciente portador de um câncer tireoidiano e tratado com iodo radioactivo.
  Hipersensibilidade alérgica ao produto de contraste iodado documentado por consulta de alergia.
- Sulfato de bário:
  Comprometimento da integridade da parede digestiva.

b. Relativas

- Produto de contraste iodado:
  História do hipertireoidismo por sobrecarga de iodo ou doença de Basedow
  Paciente com bócio ou nódulos conhecidos.
- Sulfato de bário:
  Colite extensa.

D. Antes do exame

1. Qual o produto para qual utilização com que cateteres?

Hidrossolúvel iodado

Em caso de injeção por via sistêmica:
Nas crianças, os hidrossolúveis não iônicos são usados por via endovascular, na concentração de 270 a 350 mg/ml.
Quantidade de injeção IV 1-2 cc/kg (1 cc/kg + 6 cc se <6 kg), com uma concentração máxima não superior a 5 ml/kg.

Fluxo de injeção adaptado à rota de abordagem
24 G: 1 ml/s
22 G: 1,5 ml/s
20 G: 2 ml/s

A taxa de injeção dependerá da indicação do exame.

No caso de opacificação cavitária: a quantidade de injeção dependerá do volume a ser explorado.

			Opacificação digestiva	Biliar	Cavidade uterina	Articular	Urinário*	ESA**	Vascular
Monômero iônico tri-iodado	amidotrizoato	Gastrografina®							
		Urografina®							
	ioxitalamato	Telebrix®							
Dímero iônico hexaiodado	ioxaglato	Hexabrix®							
Monômero não iônico	iopamidol	Iopamiron®							
	Ioexol	Omnipaque®							
	iomeprol	Iomeron®							
	ioversol	Optiray®							
	iopromod	Ultravist®							
	iobitridol	Xenetix®							
Dímero não iônico hexaiodado	iodixanol	Visipaque®							

* Use meios de contraste iodado de baixa dose em caso de ureterocistografia retrógrada.
** ESA = espaço subaracnóideo (volume médio de injeção de 10-15 ml)

Sulfato de Bário

Uso exclusivo para opacificação digestiva. Em caso de parede digestiva em que a integridade está comprometida, use meios de contraste iodados solúveis em água.

2. Jejum: que indicações?

O jejum pode ser útil em casos raros (e com duração limitada) por razões técnicas, como o tipo de exame:

- Limitar a drenagem biliar.
- Favorece a visualização da parede digestiva (trânsito, entero-TC) ou sua vizinhança (pâncreas).
- Facilitar a realização de certas manobras que justifiquem uma sedação ou uma anestesia geral.

3. O paciente descreve uma história de alergia: conduta a tomar

- O exame não é urgente: recomenda-se uma avaliação alergológica (especificar o nome do agente de contraste que desencadeou a reação, os sinais clínicos observados e a demora no aparecimento da sintomatologia clínica).
- O exame deve ser realizado com urgência:
  - Use outra técnica de imagem, dependendo da indicação e sua relevância diagnóstica.
  - Se o meio de contraste for necessário, use um produto de contraste que o paciente nunca tenha recebido.

4. Conduta a tomar em função de creatinanemia

- Sistematicamente dosar em pacientes com pelo menos um fator de risco para nefropatia induzida pelo agente de contraste iodado (ver § C.1.c página 7).
- Última determinação de creatinina sérica <3 meses na ausência de um evento intercorrente.
- Determinação da função renal pelo clearande de creatinina de acordo com a fórmula MDRD ou CKD-EPI (Chronic Kidney Disease EPIdemiology).

No caso de clearance superior a 45 ml/mn para a via intravenosa e superior a 60 ml/mn para a via intra-arterial:

Possibilidade de injeção sem medida preventiva.

Em caso de clearance inferior a 45 ml/mn para a via intravenosa, e inferior a 60 ml/mn para a via intra-arterial

Medidas preventivas devem ser tomadas:

- ponderar a relação benefício-risco da injeção,
- encontrar uma alternativa para injeção de PCI (ultra-som Doppler, MRI),
- limltar e aumentar o tempo entre as injeções (pelo menos 3 dias, idealmente 15),
- limitar a quantidade de contraste iodado injetado compatível com um exame de qualidade (conceito de quantidade de iodo relativo ao clearance),
- usar produtos de baixa osmolalidade,
- suspender drogas nefrotóxicas (AINEs, intervalo de uma semana entre a última quimioterapia e tomografia computadorizada),
- buscar uma opinião nefrológica se a creatinina for maior que 200 μmol/L ou clearance inferior a 30 ml/mn.

Protocolo de hidratação em indivíduos com risco de NIC

- **Protocolo oral em pacientes ambulatoriais:**
  Um litro de água e um litro de água rica em bicarbonato de sódio no dia anterior e no dia seguinte ao exame.
- **Protocolo intravenoso LENTO (soro fisiológico) no paciente internado:**
  Soro fisiológico
  Um litro 12 horas antes do exame
  Um litro 12 horas após o exame
- **Protocolo intravenoso RÁPIDO (bicarbonato 1,4%):**

Bicarbonato isotônico	Ou para um paciente de 70 kg
3 ml/kg/h 1 hora antes	200 ml – 1 h antes
1 ml/kg/6 horas após	400 ml – 6 h depois

Em caso de exame urgente:

Identifique pacientes em risco (veja acima):

- Determinar o clearance se o procedimento puder ser diferente sem prejuízo para o paciente.
- Se o clearance não puder ser obtido: siga o protocolo para pacientes com menos de 60 ml/min para administração intra-arterial e menos de 45 ml/min para administração intravenosa de meio de contraste sob medida ou tanto quanto as circunstâncias clínicas permitirem.

5. Conduza de acordo com o contexto – antecedentes

a. Diabetes

- Utilizar uma dosagem recente da creatinina plasmática (menos de três meses na ausência de um evento intercorrente).
- Use produtos de baixa osmolaridade.
- Hidratação.
- Se em tratamento com metformina: descontinuar o tratamento por 48 horas após a injeção do produto.

b. Gravidez, amamentação

- Equipe pediátrica informada da injeção de contraste iodado após 12 semanas de amenorreia para monitorar a função tireoidiana do recém-nascido.
- Se for indiscutível a injeção de agente de contraste: possibilidade de injeção em qualquer momento da gravidez.
- A amamentação pode continuar normalmente quando os agentes iodados forem administrados à mãe.

c. Distireoidia

Em pacientes considerados de alto risco, o tratamento profilático pode ser prescrito por um endocrinologista, especialmente em áreas geográficas onde a dieta é pobre em iodo.

E. Durante o exame

1. O que fazer em caso de extravasamento?

O tratamento conservador é indicado na maioria dos casos.

- Elevação do membro onde o extravasamento ocorreu.
- Aplicação de compressas de gelo.
- Procure por sinais isquêmicos ou de déficit neurológico. Se suspeitar de uma lesão grave (muito rara), você deve procurar uma opinião cirúrgica.
- Notificação para o médico prescritor.

2. O que fazer face a uma reação alérgica ou não alérgica imediata?

Grau	Sintomas	Conduta a tomar
I	**Sinais cutâneos-mucosos**: eritema, urticária, com ou sem angioedema	▸ Se prurido: **Polaramine®** (5 mg), 1 ampola IV ou **Zyrtec®** via oral, 1CP ▸ Se angiodema: **Solumedrol®**, 1 mg/kg ☑ *Tryptase e Histamina: uma amostra a 30 min*
II	**Acometimento visceral moderado:** sinais cutâneos submucosa ± baixa pressão arterial (PAM < 70 mmHg) ± taquicardia (FC > 100bpm) ± tosse, dispneia ± sinais digestivos	▸ Alongar, elevar os membrons inferiores, sinais vitais, **substituir (soro fisiológico)**, reposição volêmica ± oxigênio, ± chamada da unidade de ressuscitação => **Solumedrol®,** 1 mg/kg ou => **Celestine®** via oral (cp 2mg dispersível), 0,1 mg/kg ▸ Se prudido: **Polaramine®** (5 mg), ampola IV ▸ Se broncoespasmo: **Ventoline®**, 2 puffs (câmara de inalação) ☑ *Colheita de sangue para dosagem Tryptase e Histamina a 30 minutos e 2 horas assim que o paciente estiver estabilizado*
III	**Ataque grave mono ou multiorgânico:** colapso cardiovascular, taquicardia ou bradicardia ± distúrbios do ritmo cardíaco ± broncoespasmo, respiração ofegante ± sinais menores de notas I e II	***CHAMADA DO REANIMADOR*** Alongamento, elevação dos membros inferiores, oxigênio, reposição volêmica Na espera da unidade de ressuscitação, prepare a diluição da adrenalina... => **Adrenalina IV**: 0,1 mg por via a cada 1 a 2 minutos NB: Diluição de adrenalina a **0,1 mg/ml** = 1 ampola de adrenalina de **1mg** / **1 ml** + 9 ml de NaCl 0,9% em seringa de **10 ml** ☑ *Colheita de sangue para dosagem Tryptase e Histamina a 30 minutos e 2 horas assim que o paciente estiver estabilizado*

IV	**Parada cardíaca**	***CHAMADA DO REANIMADOR*** Na espera da unidade de ressuscitação... => massagem cardíaca (100 cpm), ventilação manual, enchimento (soro fisiológico), instalação de desfibrilador automático externo => preparar injeção: **Adrenalina IV:** 1 mg a cada 1 a 2 minutos ☑ *Tryptase e Histamina: Com o paciente estável, 2 amostras aos 30 minutos, e 2 horas depois*

F. Após o exame

1. Conduzir de acordo com a creatinina sérica

- Em pacientes de risco, a determinação da creatinina sérica será realizada três dias após a injeção do MCI.
  Em caso de oligúria ou elevação da creatinina sérica de mais de 30% de seu valor basal após a injeção do MCI, é necessário aconselhamento especializado.

2. Casos particulares: gravidez, distireoidismo

- **Gravidez**: siga a função de tireoide no momento do nascimento da criança se injeção> 12 SA.
  A amamentação pode ser continuada normalmente quando os agentes de iodo foram administrados à mãe.
- **Paciente com risco de tireotoxicose**: seguida de perto pelo endocrinologista.

3. Se reação durante a injeção

Em caso de reação imediata: prescrever avaliação alérgica seis semanas a seis meses após a reação: testes cutâneos.
Notificá-lo sistematicamente no relatório.

II. AGENTES DE CONTRASTE DA MRI

A. Classificação

Duas categorias principais:

1. Paramagnético: Gadolínio e Manganês.

Metais pesados tóxicos se livres, por isso utilizados em forma quelada:
linear (Magnevist®, Omniscan®), linearmente substituído (Multihance®, Primovist®) ou macrocíclico (Gadovist®, Dotarem®, ProHance®).
Agentes extracelulares, chamados "positivos" porque aumentam o sinal T1. Note-se que eles também têm um efeito T2, menor em baixa concentração, usado em imagens de perfusão de primeira passagem em neuroimagem. Em alta concentração, o efeito T2 é visível, daí a aparência da bexiga após a eliminação urinária de gadolínio.

Caso especial de agentes hepatobiliares: distribuição extracelular, mas ocorre igualmente a absorção baixa (4%), por hepatócitos normais. Uso de modo convencional, mas também para o fígado em imagens tardias: MultiHance®.
Rq: o Teslascan®, captado pelos hepatócitos e com eliminação biliar não é mais comercializado.

- Artrografia RM: opacificação intra-articular por injeção de contraste gadolínio de baixa concentração (Artirem®, Magneviste®).

2. Superparamagnético (SPIO = Superparamagnéticas Ferro óxido, USPIO = Ultrasmall Superparamagnétic Iron Oxide): agentes ferromagnéticos, captados pelas células de Kupffer do sistema reticuloendotelial (RES) = fígado (macrofagos), baço, medula óssea, nódulo linfático.

Chamados "negativos" porque diminuem o sinal T2.
O USPIO tem um tropismo ganglionar; os SPIO têm um tropismo hepático. Eles já não são comercializados.

À parte:
Opacificação vaginal ± retal para ressonância magnética pélvica: gel ultrassonográfico, xarope de mirtilo...

B. Efeitos adversos

1. Fibrose sistêmica nefrogênica

Complicação rara, mas extremamente grave: acometimento fibrosante cutâneo, articular sistêmico (visceral), irreversível, por vezes letal que ocorre em pacientes em insuficiênica renal grave ou em diálise.
Tempo de aparecimento: dois dias a 18 meses, com uma média de cinco semanas após a injeção intravascular.
Contrastes de risco: quelatos lineares de gadolínio (Omniscan® ++, Magnevist®).
Pacientes em risco: insuficiênica renal grave e diálise (clearance da creatinina < 30 ml/min).
Fatores que favorecem: contexto inflamatório, transplante de fígado.
Os macrocíclicos (Dotarem®, Gadovist®, Prohance®) podem ser injetados no insuficiente renal grave.

2. Reações alérgicas / Efeitos colaterais

- **Reação alérgica:** rara, mas descrita nos meio de contraste iodados. Devem ter o mesmo tratamento, dependendo da severidade do grau e retirar amostras para dosagem de histamina triptase antes da consulta alergológica.
- **Efeitos secundários:** náuseas, cefaleias, parestesia, problemas com gota, enxaqueca, sensação de calor ou frio e dor no local da injeção.

C. Antes do exame

1. Lembrete: Contraindicações gerais para RM

Ligados ao material:

Contraindicações absolutas: marca-passo, desfibriladores cardíacos implantáveis, cateteres cardiovasculares, implantes cocleares e oculares, estimuladores neurais, bombas electrônicas implantáveis, válvulas cardíacas e grampos vasculares, corpos estranhos metálicos (intra-ocular +++).

Marca-passo: cada vez mais marca-passos tornam-se compatíveis com RM (St. Jude Medtronik, Biotronik); verifique com seu correspondente cardiologista. É bom respeitar os procedimentos (implementação do marca-passo no modo de ressonância magnética, reiniciar e controlar por um especialista em ritmo após RM).

Possibilidade de seguir instruções muito rigorosas para realizar exames também em pacientes com determinados implantes cocleares: Não RM 3T. RM 1.5 T: indicação médica indiscutível, após acordo entre médico e paciente, mais de seis meses após a instalação do implante, a autorização solicitada à firma com nome e número do implante, remover todo o material removível, cabeça supina direita sem mvt (BO perpendicular ao implante B).

Contraindicações relativas: tempo a respeitar entre implante e RM:

- **Equipamentos de osteossíntese (placa, parafuso, haste), próteses ortopédicas:** 48 horas
- **Bobinas e stents:** seis semanas (duração do envolvimento fibrótico).

Site inescapável que referencia as contraindicações relacionadas ao material: **http://www.mrisafety.com/**

Ligadas ao paciente: obesidade (peso máximo suportado pela tabela especificada pelo construtor), claustrofobia, dor e tudo o que possa impossibilitar a manutenção da imobilidade.

Gravidez: evite sequências de disseminação devido a SAR (Taxa de Absorção Específica) alta.

Caso particular de válvulas de desvio ventricular: se compatível, peça ao neurocirurgião que verifique o seu ajuste após a ressonância magnética, usando um raio X do crânio (risco de desajuste).

2. Qual produto para qual indicação, em qual dose?

Caso geral

Quelato de gadolínio

Dose de 0.1 mmol/kg, isto é, 0,2 ml/kg. Possibilidade de aumentar a dose até 0,3 mmol/kg para exames vasculares (dose tripla).

Fígado

Detecção de lesão focal: Endorem®, 0,075 ml/kg em perfusão IV lenta (30 minutos), aquisição 30 - 60 minutos após injeção. Agente SPIO provocando uma queda no sinal T2 do fígado saudável, a lesão aparece assim com hipersinal T2. Atualmente não existe mais.

Detecção de metástase: Multihance®, 0.05 mmol/kg, ou seja, 0,1ml/kg, em IVL (10 ml/min). O agente de Gadolínio aumenta o sinal T1 do fígado normal; as metástases, por isso, aparecem com hipossinal T1 aos 40-120 minutos da injeção.

Vasos

Agentes extracelulares convencionais: 0,1 mmol/kg.
Agentes com remanência vascular: a fixação à albumina aumenta a duração da presença no intravascular. Vasovist. Dose: 0,01 a 0,05 mmol/kg (corresponde a 0,12 l/kg), em bolus durante 30 segundos, com enxaguamento com soro fisiológico. A evitar em crianças (sem estudo de segurança). Não é comercializado.

Tubo digestivo

- **Agente negativo:** SPIO (Lumirem®, Gastromark®), ou mais simplesmente suco de mirtilo ou abacaxi (rico em manganês).
- **Agentes positivos:** quelatos de gadolínio (Magnevist®, Gadolite®) ou de magnésio (Lumenhance®) diluídos (aumenta T1), água, metilcelulose (aumenta T2).

Pelvis

- Opacificação vaginal: uma seringa de 50 cc de gel ultrassom
- Opacificação retal: uma seringa de 50 cc de gel ultrassom

Arthro MRI

- Dose: injeção intra-articular direto do agente gadolínio diluído em soro fisiológico. Dose: Ombro 10 a 20 ml; Cotovelo de 4 a 1O ml; Joelho de 20 a 40 ml; Pulso de 3 a 9 ml; Tornozelo 4 a 10 ml. Aquisição o mais breve possível.
- Possibilidade de combinação com contraste iodado (arthroCT), com acoplamento de artroIRM e artrografia por TC (pouco utilizado).
- Artrograma indireta: difusão intra-articular após injeção intravenosa de gadolínio (pouco utilizado). Aquisição 10 a 15 minutos após a injeção intravenosa, o paciente deve movimentar sua articulação durante esta espera (promove a difusão do produto intra-articular).

3. Casos especiais: insuficiência renal, gravidez, amamentação

Insuficiência renal

Sem injeção, em princípio, se o clearance é <30 mmol/ml. Se necessário após um balanço risco/benefício, use um macrocíclico (Dotarem®, Gadovist®, Prohance®).
Entre 30 e 40 mmol/min, privilegiar macrocíclicos (Dotarem®, Gadovis®, Prohance®).

Diálise em pacientes em diálise: pouca evidência de eficácia, pode ser discutida com o clínico.
Não há necessidade de diálise em um paciente que ainda não está em diálise.

Gravidez

Poucos dados, assim princípio de precaução: nenhuma injeção, a menos que haja relação benefício/risco a favor.

Não use em mulheres grávidas:

Agentes paramagnéticos: gadobenato de dimeglumina (MultiHance®) porque teratogênico em coelhos e Mangafodipir (TeslascanIt®) porque fetal e embrio-tóxico em ratos.

SPIO e USPIO:

Endorem® e Sinerem® em doses muito altas: maternotoxicidade (aborto) e efeito teratogênico em ratos e coelhos.

Aleitamento

Passagem para o leite em baixa dose para agentes gadolinizados, sem efeito detectado nesta dose. Médico e paciente devem decidir juntos para continuar ou parar por 24 horas a amamentação após a injeção de um macrocíclico.

D. Tabela de resumo dos agentes de contraste da Ressonância Magnética

	Via	Nome comercial	**Observações**
Paramagnéticos			
Gadolinium quelato	IV	Gadovist®, Dotarem®, ProHance® Omniscan®	Os 3 macrocícicos
	IV	MultiHance®	Fígado
	IV	Vasovist®	REMANÊNCIA VASCULAR
	Intra-articular	Artirem®	Arthro-RM
	Via oral	Gadolite®	Tubo digestivo
Quelatos de Manganês	IV	Teslascan®	
	Via oral	Lumenhance®, Magnevist enteral® suco de mirtilo ou abaxaxi	Tubo digestivo
Super paramagnéticos			
SPIO	Via oral	Lumirem® Gastromark®	Tubo digestivo
SPIO	IV	Endorem® Feridex® Resovist® Cliavist®	Fígado
USPIO		Sinerem® Combidex®	Gânglios

III. AGENTES DE CONTRASTE NA ULTRASSONOGRAFIA

A. Definição

Microbolhas de gás (cerca de 3 microm encapsulado em uma parede biocompatível – lipídios, proteínas ou complexo lipidoproteico). Caracterização intravascular estreita.

Princípios de Ação

- Utiliza as propriedades reflexivas das microbolhas. A refletividade é uma função do raio da partícula, o comprimento da onda, a diferença entre a compressibilidade da partícula e aquela do meio, a diferença entre a densidade da partícula e aquela do meio.
- Atenua o feixe sonoro.

Interações

Eliminação de gases pela via respiratória (90 - 95%).
Fagocitose de estabilizadores pelo sistema reticuloendotelial (5 - 10%).

B. Indicações

Rotina clínica

- Lesão hepática: triagem, caracterização, monitoramento.
- Lesões renais: caracterização, avaliação pré e pós-transplante.

Forte evidência científica

- Lesões pancreáticas
- Lesões de partes moles
- Lesões da tireoide
- Câncer de próstata e hiperplasia prostática
- Lesão de órgão sólido pós-traumático em pediatria
- Biópsia de lesões isoecóicas
- Termoablação Hepática Ecoguida
- Após tratamento antiangiogênico

Contraindicações

Sensibilidade a um dos componentes
Shunt esquerda direita, hipertensão arterial pulmonar grave, hipertensão sistêmica não controlada, síndrome do desconforto respiratório.
Atenção: Síndrome Coronariana Aguda ou Doença Cardíaca Isquêmica Instável.

C. Modo de uso

Pré-requisitos: ter uma máquina de ultrassom compatível. Exploração com baixo índice mecânico.

1. Colocação do cateter venoso: mínimo 18G de calibre em uma veia do braço.
2. Preparação do produto em uma solução NaCl isotônica.
Os passos para a preparação da seringa estão descritos na nota explicativa que acompanha o produto. Atenção deve ser dada à aparência do produto quando a mistura é feita. O único aspecto que permite uma injeção é homogêneo esbranquiçado.
Se o líquido é cristalino homogêneo ou se as partículas são visíveis em suspensão, a injeção da preparação é contraindicada.
O produto preparado pode ser usado por até seis horas.
3. Ajuste do dispositivo na área a ser estudada.
4. Injecção em bolus de 2 cc do produto, enxaguada com 5 cc de solução salina isotônica.
5. Pelo menos três fases para analisar:

- **Arterial** = 30 segundos
- **Venoso** (portale) =
  Precoce = 30 - 60 segundos
  Tardia = 60 - 120 segundos
- **Tardia / Sinusoidal**

Dependendo do órgão explorado, as informações fornecidas pelas diferentes fases são diferentes.
Podemos fazer várias passagens depois de um intervalo de cinco minutos.

IV. RADIOLOGIA INTERVENCIONISTA

A. MEOPA (Mélange équimoléculaire oxygène protoxyde d'azote): uso e contraindicações

Modo de uso

Procedimento a ser feito por um indivíduo treinado.
Aplique a máscara dois a cinco minutos antes do procedimento: fluxo 4 -6 L/min. A mistura sendo equimolar um fluxo maior não afeta a eficiência do procedimento.
Se a MEOPA não atua, o analgésico a associar deve ser mais forte.
Manter contato oral com o paciente.
O balão não deve estar colapsado ou distendido e deve oscilar de acordo com a respiração do paciente.
A MEOPA deve ser descontinuada ao mesmo tempo em que o procedimento termina.

Indicações

As indicações da MEOPA são amplas e estão relacionadas às práticas de cada um, podendo ser realizado qualquer ato doloroso sob sedação.

Contraindicações

Neurológico: Alteração da consciência, hidrocefalia.
Pulmonar: Pneumotórax, oxigenoterapia intensa, bolhas de enfisema.

Digestivo: Síndrome oclusiva, distensão abdominal.
Trauma facial (máscara inaplicável).
Embolia gasosa.
Acidente de mergulho.

B. Corticoide e meios de contraste em osteoarticular

Modo de uso

Paciente não necessita jejum.
Informação preliminar sobre o procedimento e após o procedimento: recrudescimento doloroso possível por 24 horas, reconsulta se dor ou febre.
Procedimento realizado em assepsia (sob anestesia local ou não dependendo do procedimento), com proteção estéril durante as injeções periprotéticas.
Não infiltre em intratendinoso.
Não infiltrar nas articulações sem opacificação prévia.
Não injetar sob pressão, exceto em um contexto particular (capsulite retrátil).

Cordicoides

◇ Usos / Indicações

Lumbosciatica e Lombalgia

Via de administração

Depois de opacificação e sob controle TDM ou raios X.

Infusão epidural: ação analgésica de curta duração (três semanas) e discutida em longo prazo.
Infiltrações perirradiculares e foraminais: ação analgésica de curta duração.
Infiltrações zigapofisárias: efeito de curto prazo demonstrado.
Infiltrações intradisco: mais eficazes no caso do MODIC 1, ajudam a refrear uma agudização.

Periférico

As indicações mais importantes são as infecções articulares no contexto das doenças reumáticas (APS, SAPHO, etc.).
Osteoartrite (artrose) resistente ao tratamento médico.
Principais sites de injeção:
Bolsa articular. Bainha sinovial. Peri tendinosa.

◇ Produtos

Hidrocortancyl 2,5% (prednisolona) na dose de 2-3 cc com indicações mais orientadas para o cuidado da coluna vertebral.
Altim 3,75 mg/1,5 ml (cortivazol) cujas indicações são mais orientadas em carga periférica.
Hexatriona: AMM em injeções intra-articulares na artrite juvenil e reumatismo inflamatório crônico em adultos.

Dectancyl 15 mg/3 ml (dexametasona) cujas indicações são mais orientadas para a patologia espinhal.

◇ Contraindicações

Intolerância a produtos injetados.
Infecção em andamento.
Diabetes mal equilibrado.
Distúrbios da coagulação, trombocitopenia, anticoagulante ou antiagregante.
Suspeita de fratura intra-articular.
Prótese articular: as indicações devem ser discutidas com o cirurgião.

Meio de contraste

Os agentes de contraste usados são agentes de contraste iodados de 3ª ou 4ª geração com contraindicações semelhantes às da via sistêmica. A reação alérgica ou não alérgica se fará mais tardiamente do que pela via: monitoramento do paciente por uma hora.

Cardiovascular

I. ANATOMIA

A. Anatomia e Biometria da Aorta
B. Anatomia das artérias coronárias
C. Anatomia das artérias brônquicas
D. Anatomia das veias pulmonares
E. Anatomia do tronco celíaco

II. AORTA

A. Aneurismas e critérios de apoio
B. Síndromes Aórticas Agudas
C. Dissecção da aorta
D. Aorta traumática
E. Endoleaks e critérios de monitoramento pós-stent
F. Lesões aortoilíacas
G. Lesões fêmoro-poplíteas

III. HEMOPTISE

A. Gravidade
B. Etiologias mais frequentes

IV. RENAL ECHO-DOPPLER

A. Diagnóstico de estenose da artéria renal
B. Complicações vasculares pós-transplante renal
C. Nenhuma melhora da função

V. IMAGEM CARDÍACA

A. Sincronização pelo ECG
B. Cortes de referência
C. Medidas ventriculares esquerda na RM
D. Listas de medidas antes da TAVI

Autores

Dr. Manuel Vitellius (Rouen)

Dr. Marc-Antoine Jegonday (Caen)

Dr. Mickaël Ohana (Strasbourg)

Revisão

Profª. Hélène Vernhet-Kovacsik (Montpellier)

Prof. Nicolas Grenier (Bordeaux)

Tradução

Dr. César Higa Nomura (Brasil)

Dr. Hilton Muniz Leão Filho (Brasil)

I. ANATOMIA

A. Anatomia e Biometria da Aorta

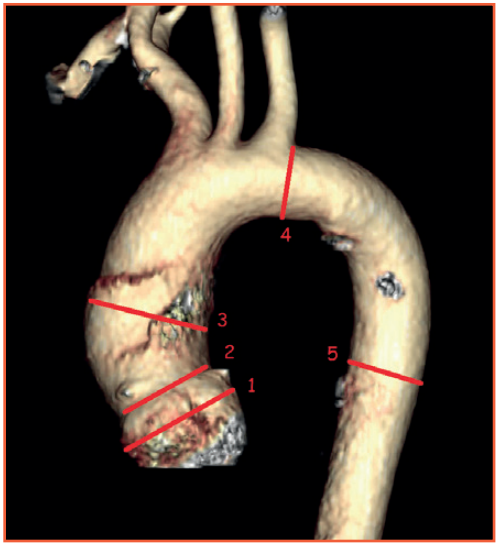

As medidas são feitas obrigatoriamente em dupla obliquidade, perpendicular ao fluxo do segmento, da borda externa à borda externa.

1. Seio aórtico

De 29 a 45 mm.

2. Junção sinotubular

De 22 a 36 mm.

3. Porção tubular ascendente

É em média 36 mm nos homens e 34 mm nas mulheres. Seu limite superior é variável de acordo com o gênero e a idade.

Diâmetros máximos da aorta ascendente					
Homem			Mulher		
20-40 anos	40-60 anos	> 60 anos	20-40 anos	40-60 anos	> 60 anos
40 mm	43 mm	45 mm	38 mm	41 mm	42 mm

4. Crossa da Aorta

A distribuição dos ramos supra-aórticos é a seguinte:

- Padrão normal: 70 a 80%.
- Origem comum do tronco braquiocefálico e da carótida comum esquerda ("arco bovino"): 10-15%.
- Origem direta da artéria vertebral esquerda: 5-8%.
- Artéria subclávia direita aberrante retroesofágica ("artéria lusória"): 1%.

5. Aorta torácica descendente

6. Aorta abdominal suprarrenal

7. Aorta abdominal infrarrenal

- Ectasia: diâmetro > 25 mm.
- Aneurisma: diâmetro > 30 mm.

B. Anatomia das artérias coronárias

1. Coronária direita

Constituída de três segmentos (proximal, médio e distal).
Da origem a dois ou três ramos marginais para o VD.

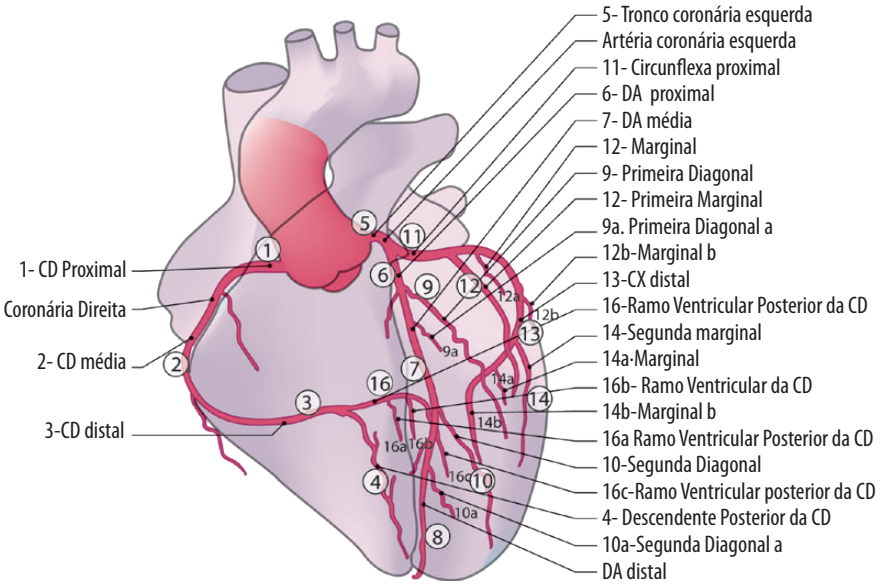

2. Coronária Esquerda

Depois de um tronco comum, se divide em:

- Interventricular Anterior (IVA) ou Descendente Anterior (DA) que emite duas a quatro diagonais e ramos septais. Os dois primeiros ramos diagonais dividem a DA em segmento proximal (até primeira diagonal), segmento médio (entre os dois ramos diagonais) e segmento distal (após a segunda diagonal).
- Circunflexa, que emite os ramos marginais.

3. Dominância Coronariana

A coronária dominante é a que forma a artéria Interventricular Posterior ou Descendente Posterior (DP), que irriga a parede inferior do ventrículo esquerdo.
80-85% a dominância coronariana é direita.
10% a dominância é esquerda.
5-10% a dominância é balanceada.

C. Anatomia das artérias brônquicas

Distribuição mais frequente (40-50%)

- Uma artéria brônquica direita se origina de um tronco junto das artérias intercostais (broncointercostal).
- Duas artérias brônquicas esquerdas.
  - Tem origem na aorta ao nível de T5-T6 em frente ao brônquio fonte direito.

Variantes mais frequentes

- Artérias brônquicas ectópicas (35-50%).
  - Arco aórtico (mais frequente).
  - Artéria subclávia e seus ramos (artéria torácica interna e tronco tireocervical).
  - Tronco braquiocefálico.
  - Aorta descendante e segmento abdominal.

- Tronco comum de uma artéria brônquica direita e uma artéria brônquica esquerda (20%).
- Duas artérias brônquicas direitas (uma delas originando-se do tronco broncointercostal.
- Uma artéria brônquica esquerda.

D. Anatomia das veias pulmonares

Veias pulmonares direitas

- **Anatomia normal com dois óstios: 80%**
  - Os óstios direitos são normalmente mais arredondados e maiores do que os da esquerda.
  - O óstio da VP superior é maior do que da VP inferior.
- **Veia pulmonar supranumerária média: 15%**

  Drenagem da veia pulmonar média:
  - Em 80% drena diretamente para a VP superior direita.
  - Em 5% drena para a VP inferior direita.
  - Em 15% drena em um óstio próprio, configurando efetivamente uma VP supranumerária.
- **Outras VP supranumerárias: 5%**
  - Mais raras, estas VP acessórias são sempre finas.
  - São denominadas de acordo com a segmentação pulmonar de origem.
  - São duplicadas em um número excepcional de casos (<0,5%).
- **Óstio comum direito único: (menos de 0,5%)**

Variantes das Veias Pulmonares direitas

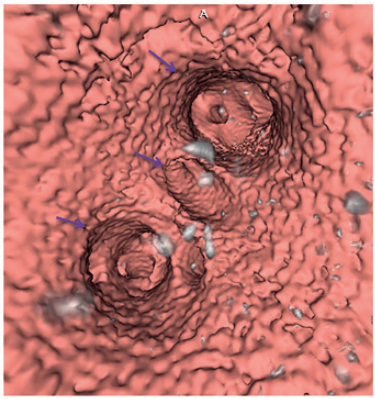

Homem, 62 anos, Fibrilação Atrial Paroxística

Veia pulmonar média com óstio separado bem individualizado → 3 óstios identificados no Volume Rendering Endoluminal →

Veias Pulmonares Esquerdas

- **Anatomia normal com dois óstios: 90%**
  - Alguns autores descrevem um segmento comum (curto ou longo) entre a VP inferior e a VP superior em 80% dos casos e, em seguida, falam em óstio comum. Na prática, é mais uma questão de semântica, sem nenhuma importância clínica, sendo melhor assumir como anatomia normal com dois óstios separados.
- **Óstio comum único esquerdo: 10%**
- **VP supranumerária: <1%**
  - As VP acessórias esquerdas são muito raras e quase sempre correspondem a uma VP lingular.
  - Habitualmente a VP lingular drena na VP superior esquerda.

Variantes das Veias Pulmonares esquerdas

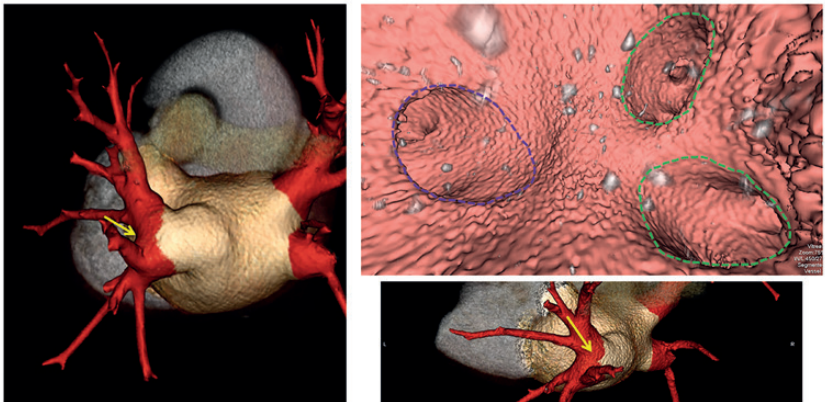

Homem, 64 anos com FA persistente

Óstio comum esquerdo → VR endoluminal confirmando óstio único (——) Esquerdo e dois óstios à direita (——)

E. Anatomia do tronco celíaco

O tronco celíaco é dividido em

- Artéria esplênica.
- Artéria gástrica esquerda.
- Artéria hepática comum, que dá origem à artéria hepática própria após a origem da artéria gastroduodenal.

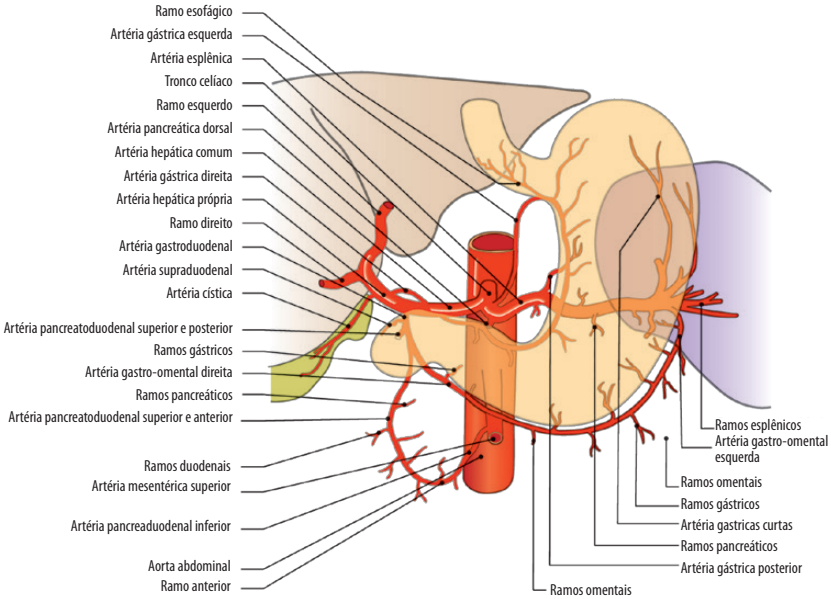

Variantes anatômicas do tronco celíaco

- A impressão de um ligamento arqueado é visível em 8% dos casos (busca por sinais indiretos de estenose: dilatação pós-estenótica e colaterais pancreático-duodenais e pancreáticas dorsais).
- Artéria hepática direita (origem direta da artéria hepática comum ou mesmo da artéria mesentérica superior): 10%.
- Artéria hepática esquerda proveniente da artéria gástrica esquerda: 4%.
- Artéria hepática comum com origem direta da aorta: 2%.
- Artéria gástrica esquerda originada da aorta: 2-3%.
- Artéria esplênica originada da aorta: 1%.

I. AORTA

A. Aneurismas e critérios de apoio

Achado incidental ++

Localização: artéria **esplênica** (60%), artéria hepática (20%), artéria mesentérica superior (5%) e tronco celíaco (4%). Outros locais (gastroduodenal, renal, ileocólico ou mesentérico inferior) são muito mais raros.

Saber diferenciar aneurismas de pseudoaneurismas.

Aneurismas são frequentemente relacionados à aterosclerose, raramente secundários à displasia fibromuscular.

Os pseudoaneurismas são menos comuns, são traumáticos, infecciosos ou pós-pancreatite.

	Ascendente	Crossa	Torácica Descendente	Abdominal
Mafran	50 mm	55 mm	55 mm se TEVAR 66 mm se cirurgia aberta	50 mm
Marfan? em risco (Antec. familiar, +3mm/a, IAo, gravidez)	45 mm			
Bicúspide	50 mm			
Outros	5 5mm			

Indicações de tratamento

- Tamanho maior que 2 cm ou se alterar o tamanho.
- Pseudoaneurismas.
- Sintomático.
- Antecedentes da hipertensão portal.
- Mulher grávida (e por extensão, mulheres jovens que provavelmente irão engravidar).

B. Síndromes Aórticas Agudas

Hematoma Intramural

Sangramento da camada externa da média, resultando em espessamento da parede circular ou crescente.
A imagem é homogênea e tem uma textura semelhante à de um trombo e, portanto, varia com o tempo. Parece espontaneamente denso em cortes sem contraste. Pode evoluir para uma aspecto de "úlcera".

Úlcera aterosclerótica penetrante

Secundária à erosão profunda de uma placa ateromatosa. Perfura a camada elástica interna para alcançar a média. Extravasamento focal de PdC na parede da aorta. Bom sinal: passagem pelas calcificações íntimas.

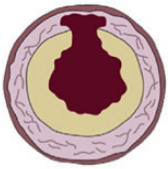

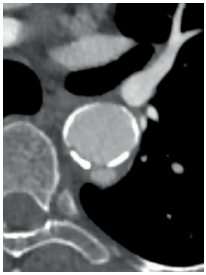

Atinge pacientes idosos, ateromatosos e fumantes. Placa ateromatosa grande com uma úlcera semelhante a uma cratera, larga e profunda e de contornos irregulares. **Há uma sequência dessas lesões que podem evoluir para dissecção da aorta**.

C. Dissecção da aorta



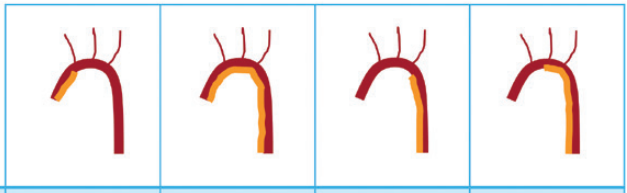

Stanford	A	A	B	B Com comprometimento do arco
De Bakey	II	I	III	I

Stanford é baseado na extensão da dissecção e não na localização do ponto de ruptura intimal.

1. Relatório

Diagnóstico Positivo.
Topografia do ponto de entrada (solução de continuidade do flap).
Violação da aorta ascendente: **Tipo A** ou **Tipo B**.
Classificação de Standford (baseada na EXTENSÃO da dissecção).
Distinguir:

- A luz verdadeira, expansiva na sístole, é a sede de um fluxo rápido.
- A luz falsa muitas vezes **mais ampla**, com um fluxo lento, responsável por uma opacificação mais lenta no TDM. Esse fluxo lento pode causar trombose da luz falsa.

Extensão ao pericárdio (tipo A): hemopericárdio.
Extensão para ramos colaterais.

- Coronárias
- Ramos supra-aórticos
- Artérias viscerais
- Sistema arterial ilíaco (pré-terapia)

Procure por sinais de complicações (isquemia) interesse do tempo portal / venoso ++. Isquemia dinâmica / estática.
Extensão da dissecção nas artérias viscerais = malformação estática.
Compressão da luz verdadeira pela luz falsa = má perfusão dinâmica.

2. Indicações cirúrgicas

- Dissecção Tipo A
- Dissecção Tipo B complicado

Dissecção tipo B Aguda	Dissecção tipo B Crônica
Má perfusão de órgãos ▸ Paraparesia / paraplegia ▸ Isquemia aguda do membro ▸ Dor abdominal, náusea, diarreia ▸ Insuficiência renal e hipertensão Aumento do **hematoma peri-aórtico** **Hemotórax** aumentado **Hipertensão arterial** grave persistente **Estado de choque**	**Dilatação aneurismática** ▸ Diâmetro aórtico maior que 55 mm ▸ Ou aumento de mais de 4 mm/ano **Instabilidade morfológica** ▸ Novo hematoma peri-aórtico ▸ Aumento de um hemotórax Crises Iterativas **Dolorosas** **Má perfusão** visceral recorrente

D. Aorta traumática
(da laceração intimomedial à ruptura completa)

1. Classificação GOARIN

Grau I:
Laceração íntimo-medial / hematoma dissecante / dissecção aórtica

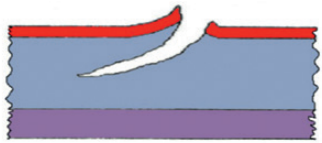

Laceração íntimo-medial:
Respeito ao calibre da aorta, aspecto de unha intimal

Grau II:
Ruptura adventícia grave

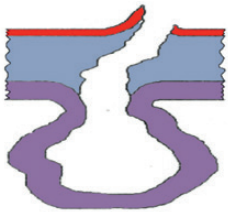

Grau III:
Ruptura completa

2. Localização: Istmo +++

Procure por infiltração mediastinal (valor da localização).

3. Diagnóstico Diferencial

Abaulamento da aorta: variação congênita do diâmetro da aorta a jusante do ligamento arterial. Dilatação regular e simétrica sem ruptura intimo-medial.

Divertículo de aorta (de Kommerell): imagem de adição / pseudoaneurisma regular com contornos lisos, simétricos em ângulos de conexões abertas, dirigidas para a artéria pulmonar.

Óstio dilatado: borda cônica e lisa, prolongada por um vaso emergindo do ápice infundibular (intercostal, brônquico, TSA).

E. Endoleaks e critérios de monitoramento pós-stent

Um Endoleak é definido como a persistência do fluxo sanguíneo fora do lúmen do stent, mas dentro do saco aneurismático.

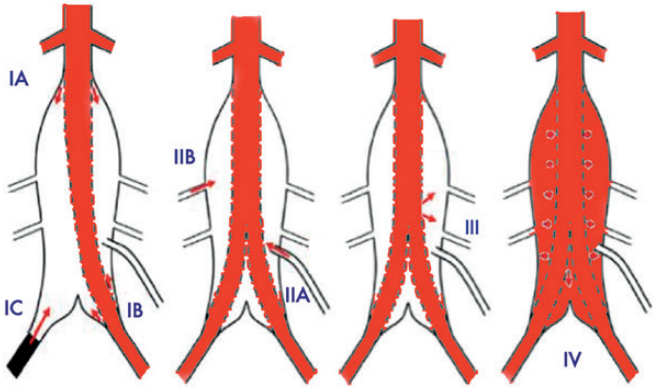

V: Sem fluxo visível

I	A	Falha do endoprótese na extremidade proximal
	B	Falha do endoprótese na extremidade distal
	C	Falha na aplicação de oclusor ilíaco (endoprótese aorto-mono-ilíaca)
II		Fluxo sanguíneo intrassacular retrógrado das artérias viscerais (lombar, mesentérica inferior, renal acessória, ilíaca interna, ...)
III	A	Desconexão de um dos módulos da endoprótese
	B	Ruptura do tecido do endoprótese (menor < 2 mm, maior ≥ 2 mm)
IV		Porosidade da endoprótese (<30 dias após a colocação)
V		Endotensão
Desconhecido		Endoleak na imagem, mas sem causa encontrada

1. Evolução dos endoleaks

- Resolução espontânea em cinco anos em 75% dos casos.
- Ruptura aórtica.

2. Indicações para o tratamento

Endoleak persistente de mais de seis meses com aumento do tamanho do saco aneurismático.

Endoleak com aumento da pressão sacular em mais de 20% na pressão arterial sistólica.

Endoleak persistente de mais de 12 meses sem aumento do tamanho do saco aneurismático, especialmente se o tamanho do aneurisma for maior que 55 mm.

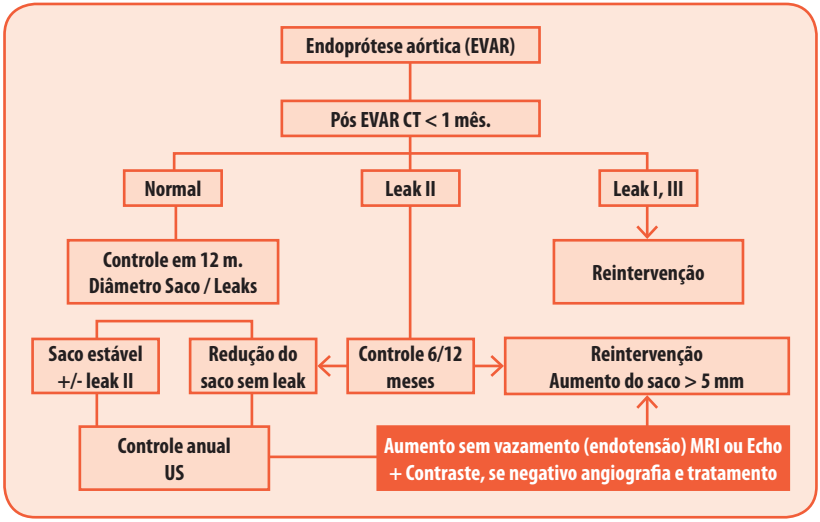

Agradecimentos: P H. Rousseau

F. Lesões aortoilíacas

Classificações da TASC (Transatlantic Inter-Society Consensus)

AIC - artéria ilíaca comum
AFC - artéria femoral comum
AFS - artéria femoral superficial
AIE - artéria ilíaca externa
AAA - aneurisma de aorta abdominal

As lesões do **tipo A** devem ser tratadas de maneira endovascular.
Lesões do **tipo D** devem ser tratadas cirurgicamente.
Para lesões do **tipo B**, o tratamento endovascular deve ser preferido.
Para as lesões do **tipo C**, a cirurgia deve ser preferida em pacientes com baixo risco cirúrgico.
A escolha do tratamento percutâneo ou cirúrgico dependerá da experiência local, comorbidades e preferência do paciente.

Lesões tipo A

- Estenoses da AIC unilaterais ou bilaterais
- Estenoses da AIE unilaterais ou bilaterais curtas e únicas

Lesões tipo B

- Estenose curta (≤3 cm) da aorta infrarrenal
- Oclusão unilateral da AIC
- Estenose única ou múltipla, totalizando 3-10 cm envolvendo a AIE não se estendendo para a AFC
- Oclusão unilateral da AIE não envolvendo as origens da ilíaco interna ou da AFC

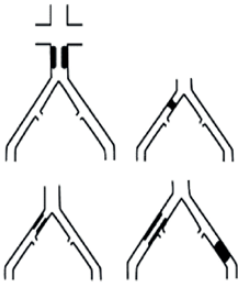

Lesões tipo C

- Oclusões da AIC bilaterais
- Estenoses bilaterais da AIE de 3 a 10 cm de comprimento sem extensão à AFC
- Estenose unilateral de AIE estendendo-se para a AFC
- Oclusão unilateral da AIE que envolve as origens da ilíaca interna e/ou AFC
- Oclusão unilateral altamente calcificada da AIE, com ou sem envolvimento das origens da ilíaca interna e/ou do AFC

Lesões tipo D

- Oclusão aortoilíaca infrarrenal
- Doença difusa envolvendo a aorta e ambas as artérias ilíacas que necessitam de tratamento
- Estenoses múltiplas e difusas envolvendo a AIC, AIE e AFC unilaterais
- Oclusões unilaterais da AIC e da AIE
- Oclusões bilaterais da AIE
- Estenoses ilíacas em pacientes com AAA que necessitam de tratamento e não são passíveis de colocação de endopróteses ou outras lesões que requeiram cirurgia aórtica ou ilíaca aberta

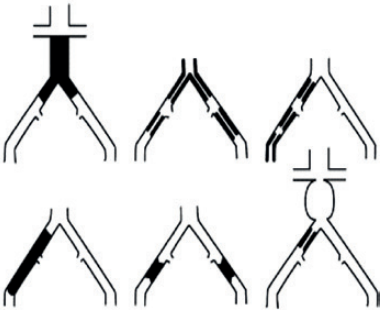

G. Lesões fêmoro-poplíteas

Lesões tipo A

- Estenose simples ≤ 10 cm em extensão
- Oclusão única ≤ 5 cm em extensão

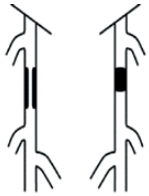

Lesões tipo B

- Lesões múltiplas (estenoses ou oclusões), cada uma ≤ 5 cm
- Estenose ou oclusão única ≤ 15 cm não envolvendo a artéria poplítea infrageniculada
- Lesões únicas ou múltiplas na ausência de vasos tibiais contínuos para melhorar o fluxo para uma derivação distal
- Oclusão altamente calcificada ≤ 5 cm de comprimento
- Estenose poplítea única

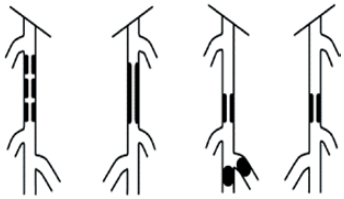

Lesões tipo C

- Múltiplas estenoses ou oclusões, totalizando extensão > 15 cm com ou sem calcificação intensa
- Estenoses ou oclusões recorrentes que necessitam de tratamento após duas intervenções endovasculares

Lesões tipo D

- Oclusões crônicas totais da AFC ou AFS (> 20 cm, envolvendo a artéria poplítea)
- Oclusão crônica total da artéria poplítea e vasos de trifurcação proximal

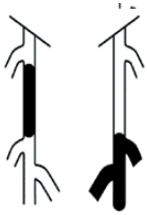

III. HEMOPTISE

A. Gravidade

Definição variável na literatura: lembre-se de coisas simples.

- Quantificação da abundância.
- Tolerância respiratória.
- Topografia e extensão da inundação alveolar (> 3 lobos).

Baixo *Média* *Grande*

10cc *100cc* *200-500cc*

Seja qual for a abundância: ***faça uma angio*** *(cuidado com a hemoptise sentinela!)*

B. Etiologias mais frequentes (lista não exaustiva)

1. Hipervascularização sistêmica (80-90%)

1. Tuberculose e dilatação dos brônquios
2. Câncer
3. Outros

Mneumônico "**ABCDE**": **A**spergilose/**B**K/**C**âncer/**D**DB/**E**P

2. Lesão arterial pulmonar (5-10%)

- Processo necrótico ou escavado em contato com um ramo arterial pulmonar +++
- Etiologia infecciosa: pseudomonas, aspergilose invasiva, BK, aneurismas micóticos...
- Etiologias tumorais: cânceres escavados, necrose pós-radiação.
- Outras: traumáticas / iatrogênicas, malformações / fístulas arteriovenosas (Rendu-Ösler), Behçet...

3. Outros

- Obstáculo do retorno venoso pulmonar: olhar para as veias pulmonares se os septos são espessos!
- Hemorragia intra-alveolar.
- Criptogênico.

IV. RENAL ECHO DOPPLER

Agradecimentos: G. Alemann, Pr O. Hélénon

A. Diagnóstico de estenose da artéria renal

1. Echo Doppler

- **Estenose NS < 60%:** VSM <180cm/s, presença de algum grau de dispersão espectral e aceleração, sem sinais distais.
- **Estenose significativa entre 60 e 75%:** dispersão espectral e aceleração; VSM> 180cm/s, sem sinais distais (TMS<70ms, IR das artérias interlobares normais simétricas entre 0,5 e 0,7).
- **Estenose significativa > 75%:** dispersão espectral e aceleração; VSM> 180cm/s, sinais distais presentes (TMS>70ms, IR diminuído no lado da estenose com $\Delta_{\text{droite-gauche}} > 0{,}1$).

Se a artéria renal não diagnosticada com sinais distais estiver presente: provável estenose acentuada > 75%: confirmar por imagem transversal.

2. Se o Echo Doppler for duvidoso

AngioTCM: na ausência de função renal comprometida, em casos de apneia difícil, para controle do stent, avaliação da calcificação aortorrenal.
AngioMR: se a função renal está comprometida +++.
Arteriografia: apenas na intenção de tratar.

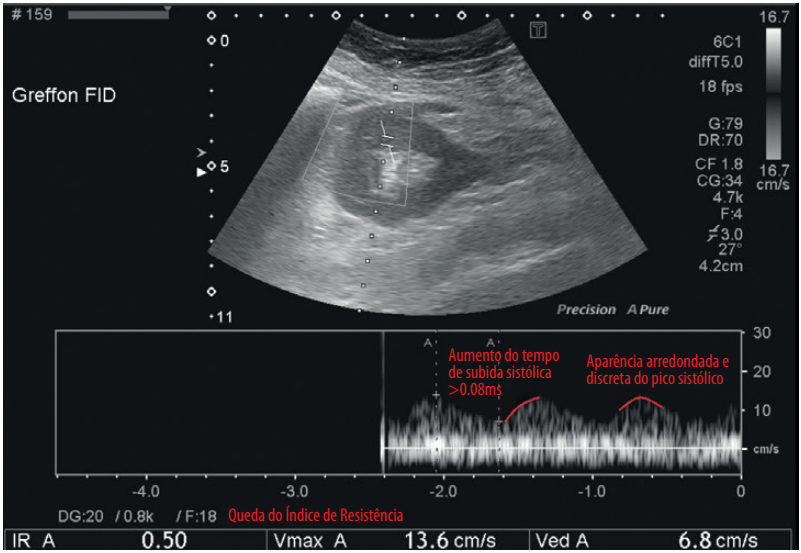

Estenose anastomótica muito acentuada da artéria renal em paciente enxertado. Repercussão intrarrenal com aparência tardus parvus (aumento da TMS, desaparecimento do pico, diminuição da IR).

B. Complicações vasculares pós-transplante renal

	Trombose da veia renal	Trombose da artéria renal	Fístula arteriovenosa	Estenose da artéria renal
Delay	Precoce ⟶ longo prazo	Precoce	Pós PBR+++	3 m ⟶ 2 anos
Sintomas	Oligo-anúria Dor Elevação da Creatinina	Anúria (oligúria se várias artérias) Elevação da creatinina	Assintomático Hematúria Dores Insuficiência Cardíaca	Assintomático HTA Elevação da Creatinina
Complicações	Infarto	Infarto global (parcial se múltiplas artérias)	Ruptura (excepcional)	Trombose
Eco Doppler				
Modo B	Enxerto espontaneamente aumentou de tamanho Trombo ecogênico heterogêneo (geralmente extensão da TVP femoral)	Trombo **ecogênico geralmente não visível**	Imagem anecóica arredondada	Diferença de tamanho da artéria (excepcionalmente visível)
Colorido	Nenhum sinal venoso Alternando vermelho-azul nas artérias	Ausência de sinal arterial Alternando vermelho-azul nas veias	Aliasing Artefato Perivascular	Aliasing Artefato Perivascular
Pulsado	Ausência de registro venoso artéria: ▸ ↑ IR ▸ Refluxo Holodiastólico	Sem registro arterial Refluxo venoso passivo em "vem e vai"	↓ IR ↑ Velocidades e turbulência +++ Arterialização do fluxo venoso	AR: VSM> 200 cm/s Artérias interlobares: **demodulação** (tardus parvus*) se houver estenose grave

** Tardus Parvus: **IR <0,5 e tempo de subida sistólica> 80 ms**.
Velocidades arteriais normais: 100-170 cm/s (troncular).
VSM: velocidade sistólica máxima.

	Aneurisma falso	Infarto de enxerto	Necrose cortical
Delay	Tardio ou pós PBR	Precoce	Precoce
Sintomas	Raro Assintomático Dores Hematúria Sepse (Mycotic)	Rejeição aguda / necrose tubular aguda Trombose da artéria / veia Dissecção da artéria do enxerto Elevação da creatinina Oligúria / Anúria Dor	Rejeição aguda Estado de choque Elevação da creatinina Oligo-anúria
Complicações	Ruptura		Infarto do enxerto
Eco Doppler			
Modo B	Imagem de adição anecóica (às **custas da artéria** pedicular) Anastomose (pedículo) Trajeto da PBR (intrarrenal)	Dediferenciação corticomedular Aumento do volume de enxerto Segmentação(ões) hipoecóica(s) ou foco(s) difuso(s) ▸ Injeção de PDCUS	Acentuação da diferenciação corticomedular Múltiplos focos hipoecoicos corticais: ▸ "Patchy" ou difusa ▸ Respeito à junção córtico-medular ▸ Respeito ao córtex corticis (borda periférica) ▸ Injeção de PDCUS
Colorido	Sinal circulando no falso aneurisma (aspecto em "ying-yang")	Ausência de sinal arterial no território atingido	Alternância vermelho-azul nas artérias Sinal venoso preservado
Pulsado	"Vem e vai" padrão ▸ Refluxo Holodiastólico	↑ IR Nenhum registro arterial no(s) território(s) atingido(s)	Artérias: ↑ IR +/- refluxo holodiastólico Registro venoso diastólico conservado

C. Nenhuma melhora da função

- **Eliminar causas urológicas (obstrução) e vasculares +++**
- **Necrose tubular aguda**
  - IR> 0,8 (tanto mais grave quanto a mais grave a tubulopatia).
  - Velocidades normais.
  - Córtex frequentemente normal, raramente hiperecóico.
  - Infarto +/-.
- **Rejeição aguda**
  - IR> 0,8.
  - Velocidades normais.
  - Possível diferenciação córtico-medular.
  - Hipertrofia do enxerto.
  - Necrose cortical +/-.

V. IMAGEM CARDÍACA

A. Sincronização pelo ECG

Para realizar uma Tomografia Computadorizada do coração, coronárias ou da aorta ascendente.

Duas técnicas:

- Aquisição **prospectiva**: aquisição sequencial acoplada a um momento do ciclo cardíaco.
  - Pré-requisitos: FC de base (até 65 bpm se tempo de rotação do gantry for 350 ms ou até 75 bpm se rotação for 275 ms) regular.
  - Vantagem: baixa dose de radiação (DLP: 50-300 mGy.cm).
  - Desvantagem: mais difícil de realizar, sensível a arritmias, fornece imagens de apenas uma fase do ciclo.
- Aquisição **retrospectiva**: aquisição volumétrica contínua em um ou mais ciclos cardíacos.
  - Reconstruções possíveis em todas as fases do ciclo cardíaco, expressas como uma porcentagem do intervalo R-R.
  - Vantagens: aplicável em quase todos os pacientes, menos sensíveis às irregularidades do ritmo cardíaco, imagem de todo o ciclo cardíaco.
  - Desvantagem: significativamente mais radiação (DLP: 300-1200 mGy.cm).

Redução da frequência cardíaca para realizar uma aquisição prospectiva:

- **Betabloqueadores**
  - Contraindicações
    - DPOC ou Asma grave.
    - BAV II ou III.
    - Hipotensão arterial.
  - Benefício secundário: estabilizar o ritmo cardíaco
    - Reações à apneia e à injeção.
  - Injeção EV lenta de metoprolol (5 a 10 mg)
- Não tomar chá/café/cigarro até 12 horas antes do exame.
- Explicar o método com confiança.

Cortes de referência

Inicie pela imagem axial verdadeira.	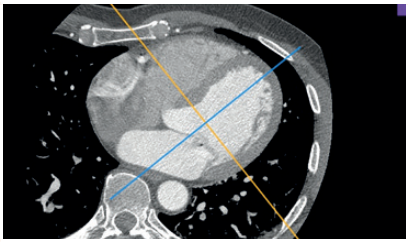
Alinhar o centro da valva mitral com o ápice cardíaco: corte 2 câmaras.	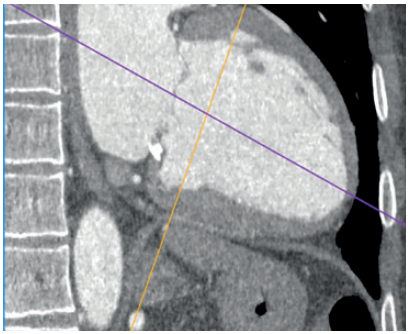
Alinhar o centro da valva mitral com o ápice cardíaco: corte pseudo 4 câmaras.	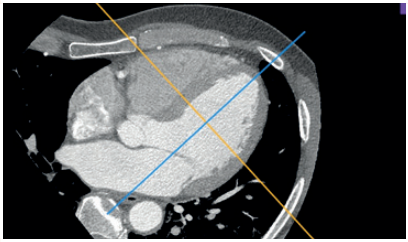
Alinhar perpendicularmente ao septo interventricular em direção ao ângulo de junção das paredes: corte eixo curto.	
Corte perpendicular ao septo interventricular através da borda inferior livre do VD: corte 4 câmaras verdadeiro.	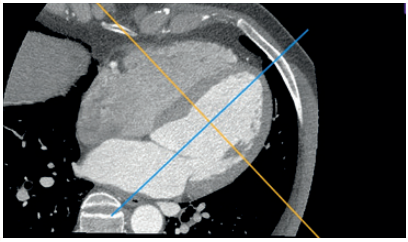

B. Medidas ventriculares esquerda na RM

Volume ventricular esquerdo diastólico indexado (ml/m^2): 45-95 ml para homens e 40-90 ml para mulheres.
Massa miocárdica ventricular esquerda indexada (g/m^2): 50-92 ml para homens e 40-88 ml para mulheres.

C. Listas de medidas antes da TAVI

Medidas a serem feitas na fase telessistólica (geralmente 40%)

- Área de abertura da válvula aórtica (mm^2)
- Maior diâmetro do anel (mm)
- Menor diâmetro do anel (mm)
- Diâmetro médio 2D do anel (mm)
- Àrea do anel (mm^2)
- Diâmetro médio do anel derivado da superfície (mm).
- Orientação do anel.
  - CAU 0° - LAO/RAO _ ?°
  - LAO 0° - CRA/CAU_ ? °
  - LAO 30° - CRA/CAU_ ?°
- Diâmetro da via de saída do ventrículo esquerdo (6 mm apenas o plano do anel) (mm*mm)
- Distância do plano do anel ao óstio da coronária esquerda (mm)
- Distância do plano do anel ao óstio da coronária direita (mm).
- Diâmetro do seio aórtico (mm*mm).
- Diâmetro da junção sinotubular (mm*mm)
- Diâmetro máximo da porção tubular ascendente (mm * mm).

DIGESTIVO

I. ANATOMIA
- A. Segmentação hepática segundo Couinaud
- B. Pâncreas
- C. Os espaços peritoneais
- D. Os espaços retroperitoneais

II. URGÊNCIAS ABDOMINAIS
- A. Apendicite aguda
- B. Sigmoidite aguda
- C. Colecistite aguda
- D. Ileíte e colite
- E. Oclusões digestivas
- F. Pancreatite aguda

III. LISTAS DE DIAGNÓSTICOS
- A. Cistos de colédoco
- B. Hérnias inguinais
- C. Abscessos cólicos
- D. Listas em imagem do fígado

IV. ONCOLOGIA
- A. Colangiocarcinoma
- B. Carcinoma hepatocelular
- C. Câncer de pâncreas
- D. Câncer de reto
- E. Colonoscopia virtual

Autores

Dr. Matthieu Lagadec
(Paris)

Edouard Herin
(Paris)

Dr. Julien Frandon
(Grenoble)

Mathieu Finas
(Grenoble)

Dr. Mickaël Ohana
(Strasbourg)

Revisão

Prof. Ivan Bricault
(Grenoble)

Prof. Jean Pierre Tasu
(Poitiers)

Tradução

Dr. Nelson Caserta
(Brasil)

Dra. Fernanda Garozzo Velloni (Brasil)

I. ANATOMIA

A. Segmentação hepática de acordo com Couinaud

1. Segmentação

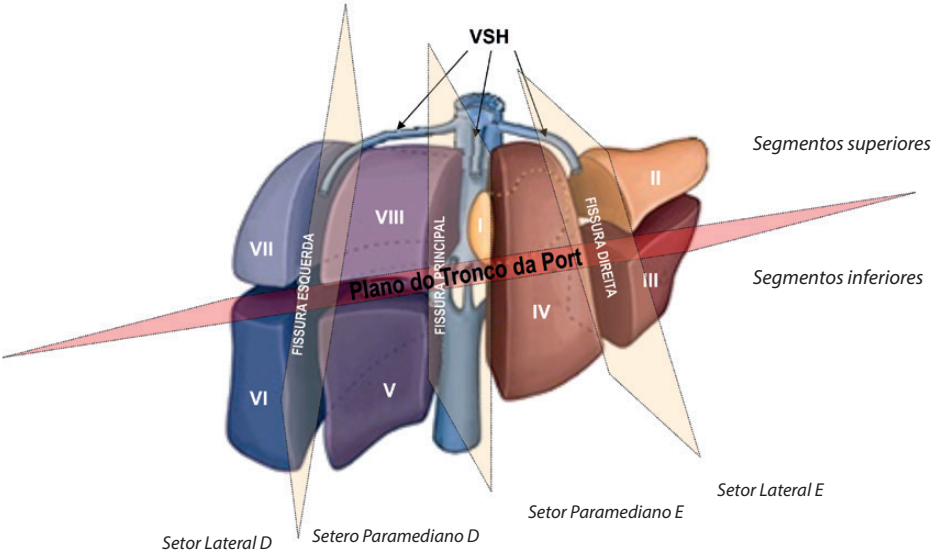

Lobo direito
Segmento lateral superior: **VII**
Segmento lateral inferior: **VI**
Segmento paramediano superior: **VIII**
Segmento paramediano inferior: **V**

Lobo D = V+VI+VII+VIII

Lobo esquerdo
Segmento paramediano superior: **IVa**
Segmento paramediano inferior: **IVb**
Segmento lateral superior: **II**
Segmento lateral inferior: **III**

Lobo E = II+III+IV

Lobo caudado: não pertence nem ao lobo direito nem ao lobo esquerdo

2. Anatomia vascular venosa

Veia hepática média
Divide sagitalmente o fígado em lobo direito e lobo esquerdo.

Veias hepáticas direita e esquerda
Dividem sagitalmente os lobos hepáticos direito e esquerdo, da seguinte forma:

- Setores lateral direito e paramediano direito.
- Setores lateral esquerdo e paramediano esquerdo.

Tronco da veia porta
Seu plano divide cada setor transversalmente em um segmento superior e um segmento inferior.

3. As três artérias hepáticas

Artéria hepática comum (=Anatomia modelo)	Tem origem no **tronco celíaco** e dá origem à artéria hepática própria. Divisão no hilo hepático: ramo direito e ramo esquerdo; cada ramo para um lobo.	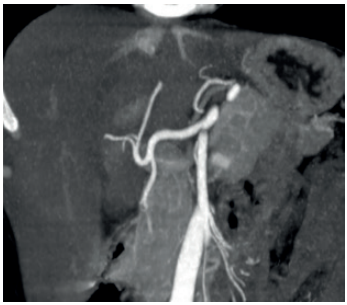
Artéria hepática direita	Origem na **artéria mesentérica superior**.	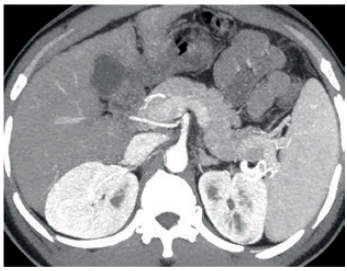
Artéria hepática esquerda	Origem na **artéria gástrica esquerda**.	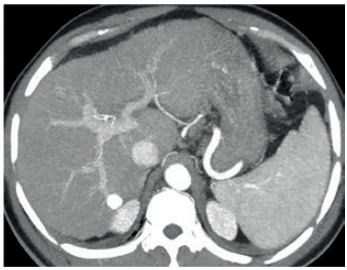

B. Pâncreas

1. Separação entre a cabeça e o colo

Em uma tomografia computadorizada, trace uma linha da margem direita da veia mesentérica superior até a artéria gastroduodenal:

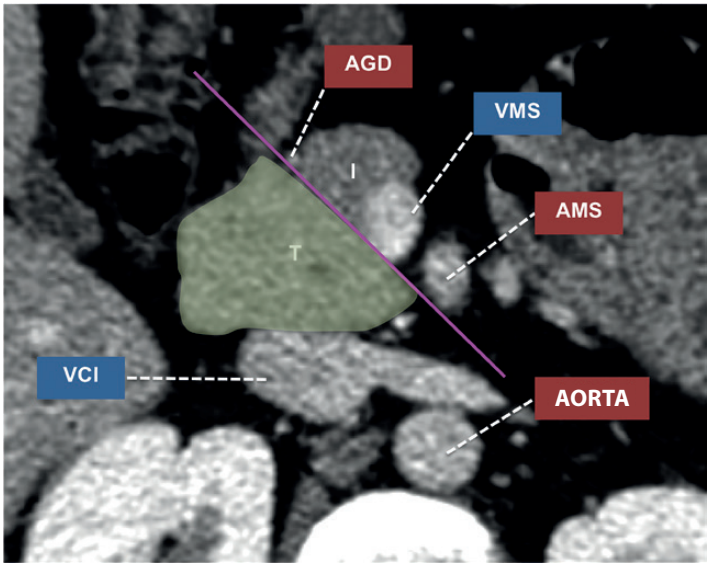

2. Variantes anatômicas do pâncreas

Elas são numerosas. As principais são agrupadas em 5 classes:

- **Variações da morfologia (Frequentes)**
  Pâncreas bifido.
  Pâncreas curto.
- **Variações de dimensões (Muito frequentes)**
  Atrofia lipomatosa.
  A hipertrofia é geralmente patológica.
- **Pâncreas ectópico (Frequente, 1-15%)**
  Focos de parênquima pancreático normal, em situação extraglandular.
  Principalmente gastrojejunal (difícil visualização na imagem).
- **Pâncres Divisum (Frequente, 1-10%)**
  Ausência de fusão entre os brotos ventral e dorsal.
  Persistência de dois ductos pancreáticos, não comunicantes.
- **Pâncreas Anular (Raro, < 0.5%)**
  Envolvimento da segunda porção duodenal pela cabeça do pâncreas.

C. Espaços peritoneais

1. Grande cavidade peritoneal = supra + inframesocólicas

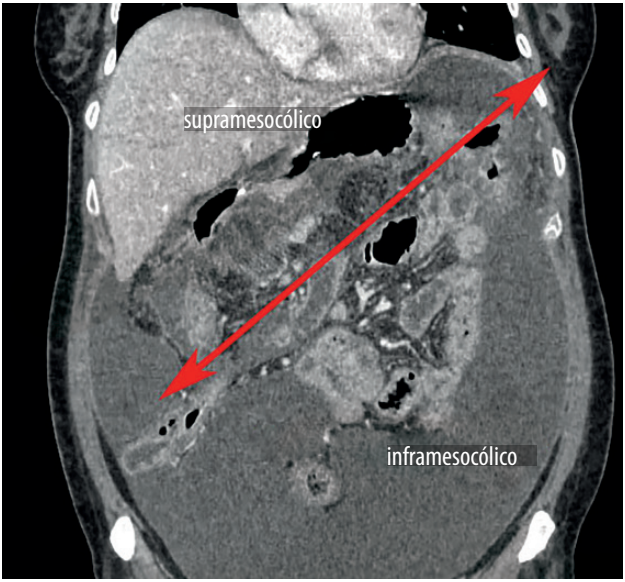

Figura 2: Figura 2. As duas cavidades são delimitados pela seta vermelha = raiz do mesocólon transverso. Existe uma comunicação entre esses dois andares à direita do mesocólon, mas não existe à esquerda devido ao ligamento frenocólico.

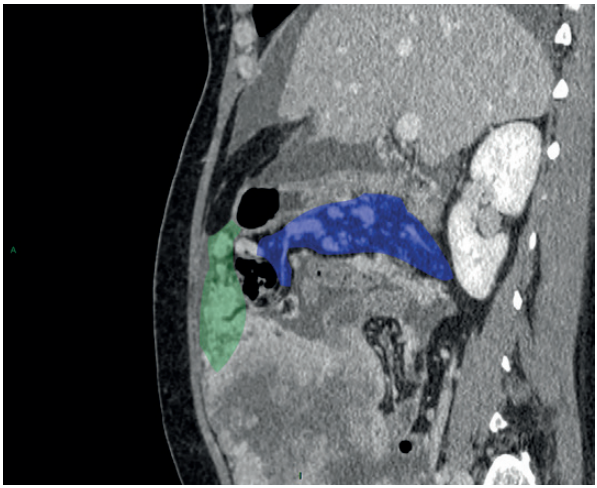

Figura 3: Na imagem sagital encontramos: em azul o mesocólon transverso. Em verde: o grande omento.



Figura 4: O mesentério em amarelo.

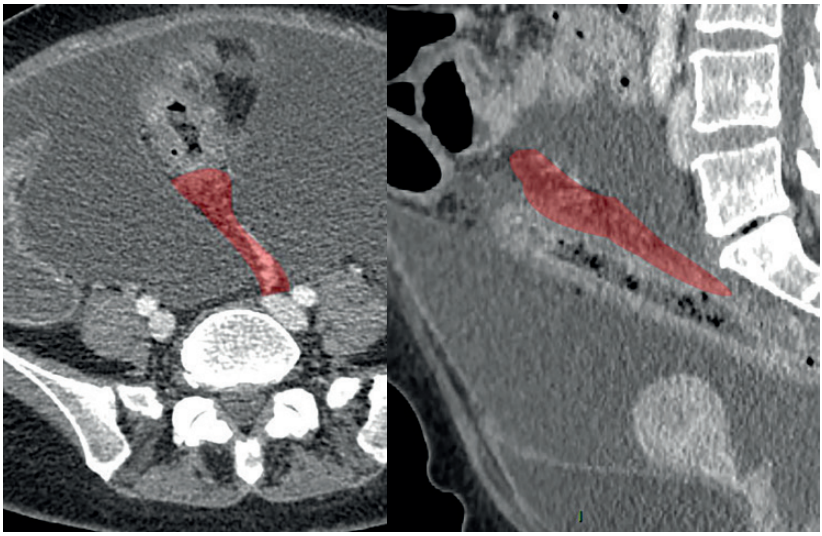

Figura 5 a e b: O mesossigmoide transverso nas imagens axial (a) e sagital (b).

2. Espaços peri-hepáticos

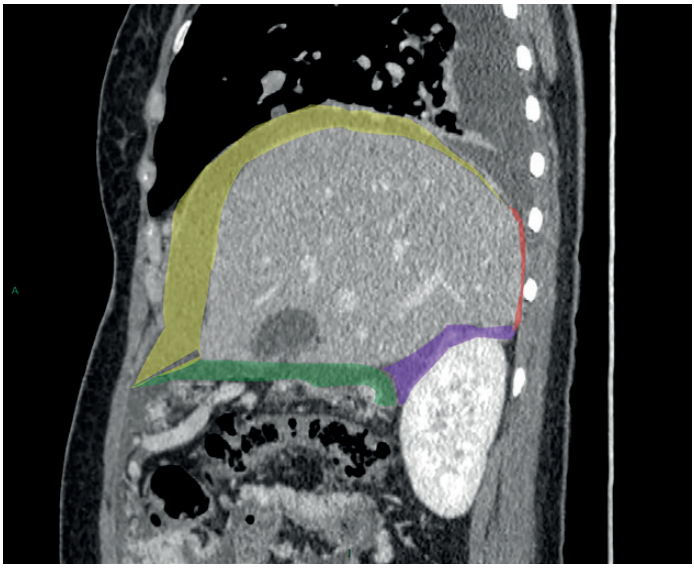

Figura 1: Em amarelo, o espaço subfrênico direito.
Em vermelho a área nua (face hepática não recoberta por peritôneo).
Em verde + roxo, o espaço sub-hepático (verde: espaço sub-hepático anterior;
roxo: espaço sub-hepático posterior ou espaço de Morrison).

3. Pequena cavidade peritoneal = bolsa omental (em rosa)

Anteriormente conhecida como retrocavidade dos epíplons, delimitada pelo omento menor (anteriormente epíplon gastro-hepático), o omento maior (epíplon gastrocólico), o epíplon gastroesplênico e o eplíplon pancreático-esplênico. É uma extensão da grande cavidade peritoneal, localizada na região supra-mesocólica e seus limites são:

- Acima: o fígado e o diafragma;
- Anterior: superfície dorsal do estômago;
- Posterior: o retroperitôneo;
- Abaixo: o cólon transverso.

A entrada desta bolsa é o forame de Winslow, situado entre o hilo hepático (tronco da veia porta) e a veia cava inferior (seta preta abaixo).

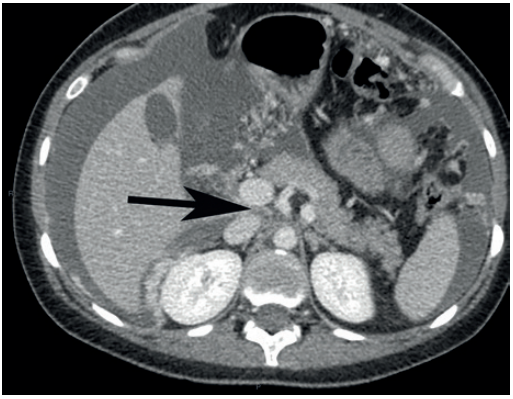

D. Espaços retroperitoneais

1. Retroperitôneo

Exemplo em um paciente com rins policísticos delimitado pelo peritônio parietal e fáscia transversalis.

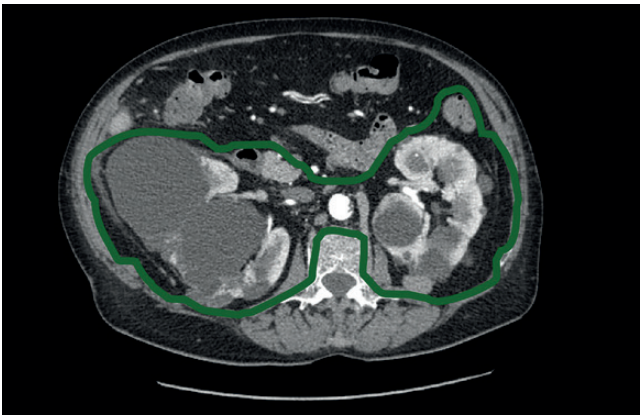

2. Compartimentos retroperitoneais

Compartimentos retroperitoneais laterais (em azul), mediano (vascular) em vermelho, posteriores em amarelo (contendo o iliopsoas).

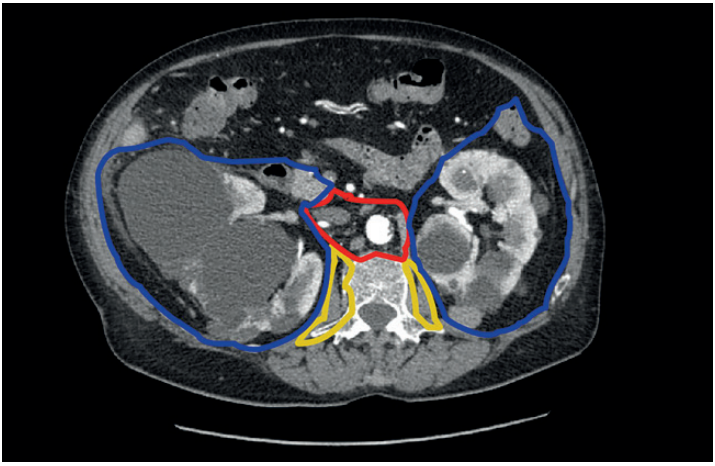

3. Os três espaços que compõem o compartimento retroperitoneal

- Espaço pararrenal anterior (em preto) contendo os cólons ascendente e descendente + bloco duodeno-pancreático.
- Espaço pararrenal posterior (em roxo) contendo gordura.
- Espaço perirrenal (em laranja) contendo os rins, os ureteres e as adrenais, em forma de cone invertido do diafragma para a pelve, limitado pelas fáscias renais anterior e posterior.

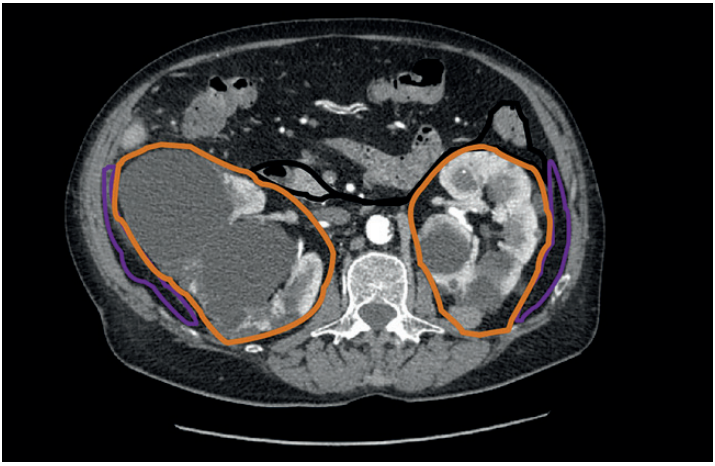

II. URGÊNCIAS ABDOMINAIS

A. Apendicite Aguda

1. Diagnóstico positivo e complicações locais

a. Ecografia

- Diâmetro apendicular > 6 mm, à compressão +++.
- Aspecto estratificado (edema da submucosa).
- McBurney sonográfico.
- Hiperemia local no PowerDoppler.
- Infiltração/hiperecogenicidade da gordura periapendicular.
- Presença de apendiculito.

b. Tomografia

- Diâmetro apendicular (ou melhor, soma das paredes) >6 mm; o diâmetro normal pode chegar a 10 mm porque não tem compressão.
- Realce de contraste das paredes apendiculares, espessamento (> 3mm).
- Estercolito.
- Infiltração da gordura periapendicular.
- Ectasia apendicular.

c. RM: pelo menos uma sequência T2, uma difusão, T1 Spir

- Sinais inflamatórios: lâmina líquida e edema.

d. Complicações locais:

- Catarral: clássica.
- Supurativa: distensão acentuada.
- Gangrenosa: falha de realce parietal segmentar ou difuso.
- Perfurativa.
- Flegmão: infiltração tecidual mal delimitada centrada no apêndice.
- Abscesso: coleção organizada de conteúdo hidroaéreo, hipodensa, com paredes realçadas.

2. Complicações à distância

a. Tromboflebite supurada

- Alargamento de uma veia mesentérica.
- Defeito de realce luminal.

b. Abscesso hepático e pileflebite (flebite da veia porta)

c. Peritonite aguda generalizada secundária

- Efusão peritoneal.
- Maior contraste das folhas peritoneais, espessamento.

Armadilhas

- **Mucocele do apêndice**
  - Distensão acentuada (>13 mm no contexto de apendicite aguda) e conteúdo cístico, às vezes com calcificações parietais (diferente de coprolito que está ausente).
  - Relatar ao cirurgião porque, se perfurar no peritônio livre, há risco de pseudomixoma peritoneal.
  - Fatores preditivos de malignidade:
    - Irregularidade parietal.
    - Espessamento dos tecidos moles periapendiculares.
- **Apendicite reacional** em um contexto de ileíte ou de colite
  - O apêndice não é o epicentro dos fenômenos inflamatórios.
- **Apendicite secundária (Processo neoplásico subjacente)**
  - Adenopatias.
  - Espessamento parietal/pólipo-cecal.
- **Diverticulite de Meckel**
  - Estrutura digestiva cega a 40-100 cm da junção íleo-cecal.
  - Borda antimesentérica.
  - Enterolito possível.

B. Sigmoidite Aguda

Diagnóstico positivo e complicações locais

a. Forma simples: sigmoidite aguda diverticular

- Espessamento parietal > 4mm, sinal do halo.
- Aspecto irregular e realce pelo contraste +++.
- Centrada em geral sobre o divertículo causador.
- Infiltração da gordura perisigmoideana.
- Diverticulose colo-sigmoideana.

b. Fístula cega: forma perfurada-bloqueada

- Parede diverticular não realça, necrótica → divertículo perfurado.
- Bolhas de ar extradigestivas em contato com acentuada infiltração.
- Perfuração contida pelo meso ou a gordura epiploica.

c. Flegmão perisigmoideano

- Infiltração pseudotumoral de densidade tissular centrada no sigmoide.
- Efusão loco-regional de pouca quantidade e sinais inflmatórios locais +++.
- Sigmoidite associada a divertículo perfurado.

d. Abscesso sigmoideano

- Divertículo perfurado.
- Sinais inflamatórios locais +++
- Coleção líquida com bolhas de ar e parede com realce.

Armadilhas

- **Apendagite Epiploica**
  - Torção e isquemia ou trombose venosa de uma franja gordurosa epiploica ou do cólon.
  - Imagem "em nave": densidade gordurosa central oblonga de alguns centímetros, cercada de uma margem densa: inflamação da gordura periférica.
  - Borda antimesentérica/justaperitoneal.
  - Possível espessamento reacional parietal cólico vizinho, mas o epicentro não é a parede sigmoideana.
- **Câncer colônico**
  - Procurar os gânglios, podem ser igualmente inflamatórios.
  - Não há sinal do halo.
  - Em caso de lesão hepática.
    1. Única: metástase séptica?
    2. Múltipla: metástases carcinomatosas?
  - Evolução desfavorável do aspecto tomográfico após tratamento.
- **Miocose coli (hipertrofia da camada circular interna do sigmoide)**
  - Espessamento da muscular junto aos divertículos.
  - Sem infiltração da gordura.
  - Sem sinal do halo.

C. Colecistite aguda

Diagnóstico positivo e complicações locais

a. Ecografia: sinais cardinais

- Distensão vesicular (diâmetro transverso >4 cm).
- Sinal de Murphy sonográfico.
- Cálculo encravado (=não móvel) no canal cístico/cálculos vesiculares.
- Espessamento parietal com aspecto laminar (>3 mm): não específico.

b. Tomografia

- Distensão vesicular (diâmetro transverso >4 cm).
- Cálculo no canal cístico: 20-30% invisíveis na TC.
- Infiltração da gordura perivesicular e defeito vascular do parênquima hepático em contato, no tempo arterial de 35 segundos.

c. RM

- Indicada para a pesquisa de um cálculo da via biliar principal (colângio-RM).

d. Complicações locais

- **Colecistite gangrenosa**
  - Falta de realce focal ou difuso das paredes.
  - Irregularidade da parede.
  - Falsa membrana e abscesso parietal visível na ecografia.
  - Hemorragia intravesicular com aspecto hiperecogênico franco na ecografia.
  - Sinais inflamatórios acentuados.
- **Colecistite enfisematosa**
  - Gás visível intravesical ou intraparietal (em posição antigravidade).
  - Sinais inflamatórios acentuados.
- **Colecistite perfurada: três tipos**
  - Peritônio livre: aguda=peritonite biliar/abscesso perivesicular.
  - Face hepática: subaguda=abscesso hepático.
  - Fístula colecisto-digestiva:
    - Aerobilia.
    - Cálculo biliar ectópico.
    - Síndrome oclusiva por íleo biliar.

ARMADILHAS

- **Colecistite aguda alitiásica: grave +++**
  - Paciente de ressuscitação.
  - Obstrução do cístico por barro biliar.
  - Gangrena frequente
  - Sinais cardinais não aplicáveis: paciente desacordado, vesícula distendida em caso de nutrição parenteral.
  - A drenagem vesicular pode ter um papel de teste diagnóstico.
- **Espessamento parietal vesicular sem colecistite em caso de:**
  - Hepatite aguda.
  - Ascite/Insuficiência cardíaca/hipoalbuminemia.
- **Volvo vesicular**
  - Mulher idosa, magra e cifoecoliótica.
  - Colo da vesícula em posição externa +++.
  - Sinal do redemoinho.
  - Ausência de realce parietal.

- **Síndrome de Mirizzi**
  - Cálculo do infundíbulo comprimindo a via biliar principal.
  - Sinais inflamatórios locais +++.
  - Estenose da via biliar principal e dilatação das vias biliares intra-hepáticas somente a montante.
  - Atenção para tumor.
- **Formas enganosas**
  - Sem distensão: perfuração ou forma escleroatrófica.
  - Sem espessamento: isquêmica.
  - Sem dor: diabetes/forma isquêmica.
  - Gás não patológico em um cálculo, diferenciar de colecistite enfisematosa: sinal do Mercedes.

D. Ileíte e Colite

Diagnóstico positivo e complicações locais

a. Apresentação habitual

- Espessamento parietal >4 mm do cólon, >3 mm do íleo.
- Infiltração da gordura.
- Alteração da densidade/do realce da parede (em particular, sinal do halo comprovando edema submucoso).

b. Doença inflamatória e infecciosa

- **Colite/ileíte infecciosa aguda**
  - Realce mucoso em alvo.
  - Linfadenite mesentérica.
  - Região íleo-cecal, apêndice são (yersinia, campylobacter).
- **Colite pseudomembranosa**
  - Espessamento parietal e realce mucoso maior com sinal "do acordeão".
  - Às vezes, falsas membranas intraluminais.
  - Sem localização preferencial.
- **Retocolite ulcerativa hemorrágica**
  - Doença retal +++, sigmoide e cólon esquerdo.
  - **Doença aguda**
    - Colite contínua, ao invés de esquerda e sigmoideana.
    - Estreitamento da luz colônica.
    - Espessamento moderado com realce "em alvo".
    - Ulcerações mucosas.
    - Infiltração pericólica moderada.

- **Doença crônica**
  - Lesões fibrosantes estenosantes (gordura submucosa com sinal do halo gorduroso, perda da estratificação parietal).
  - Microrreto.
  - Ileíte de refluxo.
  - Alargamento do espaço adiposo pré-sacral.

- **Doença de Crohn**
  - Lesões multisegmentares com intervalos poupados.
  - **Doença aguda**
    - Ileíte terminal quase sistemática.
    - Espessamento parietal >3 mm (em geral >1 cm).
    - Realce submucoso e aspecto "em alvo".
    - Infiltração da gordura mesentérica em contato com zonas doentes.
    - Sinal do pente (hipertrofia dos vasos mesentéricos).
    - Gânglios mesentéricos.
  - **Doença crônica**
    - Estenoses em diferentes níveis.
    - Perda da estratificação parietal com realce transparietal (fibrose transmural).
    - Infiltração gordurosa da submucosa (sinal do halo adiposo).
    - Esclerolipomatose: hipertrofia gordurosa do mesentério.

- **Megacólon tóxico**
  - Forma complicada séptica e doença inflamatória crônica intestinal.
  - Distensão >6 cm.
  - Adelgaçamento parietal.
  - Perda das haustrações.

- **Doença do Enxerto contra Hospedeiro**
  - Infiltração da gordura peri-ileal.
  - Realce acentuado da parede ileal.
  - Fibrose submucosa.
  - Doença concomitante do ceco frequente.

- **Tiflite/colite neutropênica**
  - Acomete última alça e ceco.
  - Possível oclusão a montante.

- **Úlcera gastroduodenal perfurada**
  - Espessamento parietal acentuado do bulbo duodenal >10 mm.
  - Realce parietal acentuado.
  - Infiltração da gordura em contato.
  - Pneumoperitônio sub-mesocólico (peri-hepático, hilo hepático).

c. **Doença isquêmica:** *se suspeita de isquemia mesentérica, fase sem contraste e fase arterial necessárias além de fase venosa → avaliação do realce e sinais de necrose hemorrágica.*

- **Isquemia arterial**
  - Sinais diretos
    - Oclusão arterial celíaca ou mesentérica.
    - Proximal ou distal.
    - Falta de realce com perda do aspecto estratificado = necrose.
  - Sinais indiretos
    - Se não houver oclusão arterial, pesquise sinais de baixo débito (adrenais hiper-realçadas, VCI colabada, fígado de choque, hipoperfusão).
    - Hiperdensidade espontânea parietal: necrose hemorrágica.
    - Dilatação de alças frente a um íleus.
    - "Sinal de fezes" (estase e desidratação do conteúdo do delgado).
    - Sinal do pente (hiperemia mesentérica de compensação).
    - Infiltração da gordura mesentérica.
  - Sinais associados
    - Embólicos: enfartos de órgãos sólidos (faixas sem realces triangulares com base subcapsular).
    - Ateromas difusos (aorta e colaterais, rede coronariana).
  - **Três apresentações possíveis**
    - **Forma ''úmida", precoce**
      - › Espessamento parietal irregular.
      - › Edema submucoso: sinal da "pequena rosa" ou sinal do halo.
      - › Realce mucoso acentuado.
    - **Forma seca tardia**
      - › Espessamento simétrico concêntrico e homogêneo
      - › Um pouco de infiltração periférica
    - **Enfarto transmural (forma grave)**
      - › Ausência de realce (sinal de gravidade).
      - › Pneumatose parietal e aéreo-mesentérica.
- **Isquemia venosa**
  - Oclusão da veia mesentérica.
  - Lesão segmentar.
  - Precoce: espessamento e hiperdensidade da mucosa (necrose hemorrágica).
  - Tardia: edema submucoso hipodenso e fluido peritoneal.

Armadilhas

- **Formas possíveis não graves de pneumatose, sem indicação cirúrgica**
  - Contexto favorável: quimioterapia, transplantes de medula óssea, medicamentosa, por hiperpressão, idiopática...
  - Caso particular: pneumatose cística (paciente com DPOC, insuficiência respiratória crônica).
  - Essas pneumatoses não graves podem até estarem associadas a um pneumoperitônio.

- **Outros diagnósticos diferenciais de espessamento parietal digestivo**
  - **Adenocarcinoma**
    - Lesão curta.
    - Estenosante.
    - Sem sinal do halo.
  - **Linfoma**
    - Espessamento maior, na maioria das vezes sem estenose.
    - Sem sinal do halo.
    - Adenomegalia.
    - Esplenomegalia.
  - **Endometriose**
    - Estenose.
    - Lesão focal.
    - Sem sinal do halo.
  - **Involução gordurosa submucosa**
    - Sinal do halo adiposo.
    - Sem infiltração.
  - **Hematoma do delgado**
    - Espessamento circunferencial e regular.
    - Hiperdensidade espontânea.
    - Realce em alvo.
    - Mesmo quadro que isquemia venosa sem trombose, sem o mesmo contexto clínico (anticoagulante).
  - **Doença de Whipple**
    - Espessamento parietal.
    - Infiltração do mesentério.
    - Esplenomegalia.
    - Adenomegalia pseudofluida com o centro adiposo.

E. Oclusões digestivas

1. Diagnóstico positivo e sinais de gravidade

A radiografia abdominal sem preparo não tem mais indicação para explorar uma síndrome oclusiva ou uma dor abdominal.

a. Critérios de oclusão

- Dilatação intestinal >2,5 cm para o delgado e >6 cm para o cólon.
- Disparidade entre as alças proximais dilatadas e as alças a jusante da obstrução, colabadas.

b. Oclusão mecânica

- **Nível de transição claramente identificável.**
- Sinal das fezes: material estercoral a montante da zona de transição.

c. Sinais de gravidade

- Sinais de sofrimento intestinal:
  - Falta de realce parietal.
  - Pneumatose parietal e aeromesentérica/aeroportal.
- Sinais inflamatórios locais (caráter localizador):
  - Infiltração da gordura mesentérica.
  - Hiperemia e aspecto de pente do mesentério.
- Sinais de perfuração
  - Peritonite aguda generalizada secundária.
  - Fluido peritoneal e realce de contraste dos folhetos peritoneais espessados.
  - Pneumoperitônio.
- Válvula íleo-cecal continente: aumento da pressão cecal.

2. Diagnóstico etiológico e topográfico

a. Brida

- Oclusão simples
  - Sinal do bico.
  - Alça a jusante colabada/estirada.
  - Sinal da cunha/"fat notch sign".
- Oclusão de alça fechada
  - Distensão predominante no segmento encarcerado.
  - Formato em "C" das alças encarceradas.
  - Duplo sinal do bico.
  - Vasos mesentéricos congestos e convergindo para o local de encarceração.
  - Sinal do redemoinho se volvo superajuntado.
  - Sinais de gravidade na alça encarcerada.

b. Aderências

- Rigidez do delgado no nível da zona de transição.
- Zona transicional livre de lesão causal.
- Às vezes, hiperemia parietal do delgado em contato com a zona de aderência.

c. Hérnias

- Infiltração da gordura mesentérica ou epiploica encarcerada.
- Lâmina líquida em contato com a alça encarcerada.
- Sinais de sofrimento da alça estrangulada.

ARMADILHA: Hérnia de Richter

- Uma só parede da alça digestiva está encarcerada: hérnia por pinçamento lateral.
- Risco de isquemia/necrose e perfuração.
- Síndrome oclusiva frequentemente incompleta.

d. Obstáculo endoluminal

- **Íleo biliar**
  - Cálculo encravado na luz digestiva.
  - Fístula biliodigestiva (aerobilia).
  - Oclusão mecânica do delgado.
- **Bezoar**
  - Massa intraluminal heterogênea; conteúdo de ar acima da gordura.
  - Coexistência de outros bezoares (gástricos).
- **Parasitas**
  - Imagens pseudotubulares formando um conglomerado na luz digestiva.
  - Inflamação parietal acentuada ao nível da zona de transição.

e. Causas parietais

- **Tumores**
  - Realce e espessamento parietal assimétrico (linfoma, adenocarcinoma, metástase).
  - Densidade negativa: lipoma.
- **Hematoma parietal**
  - Espessamento regular.
  - Hiperdensidade espontânea da parede digestiva.
  - Infiltração mesentérica pouco marcante.
- **Doença de Crohn**
  - Lesão estenosante segmentar.
  - Distensão a montante frequentemente acentuada (caráter crônico agudizado).

- **Enterite actínica**
  - Aspecto rígido e fixo de alças espessadas em vários exames.
  - Alças localizadas em único território (território irradiado).

f. Invaginação intestinal aguda

- Aspecto em sanduíche/em rocambole da invaginação.
- Aspecto em pinça de caranguejo (se tomada no longo eixo).
- Sinal do croissant gorduroso intermediário.
- Critérios de gravidade: sinais de congestão e isquemia.

Atenção à invaginação secundária

- Massa visível.
- Invaginação longa, recidivante, fixa.

F. Pancreatite aguda

1. Diagnóstico positivo e complicações locais

a. Diagnóstico clínico

- Dor abdominal sugestiva & lípase >3N.
- **Imagem na admissão se faltar um dos dois critérios ou se sinais de falência visceral.**

b. Avaliação da gravidade

TC (sem contraste, arterial com 35 segundos, portal) para realizar no mínimo três dias após a abertura dos sintomas – melhor entre cinco e sete dias, **necessária somente para as pancreatites com complicações locais ou sistêmicas, ou falência visceral**.

→ **Escore de Balthazar modificado = CTSI**

Inflamação do pâncreas	Pontos
A: Pâncreas Normal	0
B: Aumento focal ou difuso do pâncreas	1
C: Densificação da gordura peripancreática	2
D: Coleção única	3
E: Pelo menos duas coleções, ou coleção contendo bolhas de ar	4
Necrose pancreática	
Sem necrose	0
Necrose < 30%	2
Necrose 30-50%	4
Necrose >50%	6

c. Alguns elementos da avaliação por imagem

→ **Pesquisar:**

- Cálculos vesiculares (ecografia) ou da via biliar principal (colângio-RM).
- Derrame pleural.
- Pseudoaneurisma: Imagem de adição nos ramos colaterais do tronco celíaco ou da mesentérica superior.
- Ruptura canalicular (colângio-RM).

d. Terminologia e classificação

Dois tipos de pancreatite:

- **Pancreatite edematosa-intersticial**
  - Aumento focal ou difuso da glândula.
  - Realce homogêneo ou discretamente heterogêneo (edema).
  - Infiltração ou acúmulo líquido peripancreático possível.
- **Pancreatite necrosante**
  - Necrose intrapancreática isolada (faixa parenquimatosa sem realce).
  - Necrose peripancreática isolada (zonas peripancreáticas sem realce a conteúdo puro não líquido).
  - Na maioria das vezes: necrose mista.

→ Diferenciar bem as coleções líquidas puras e a necrose (observar: a distinção na TC é geralmente difícil antes da primeira semana).
A terminologia é função do tempo:

- **Durante as 4 primeiras semanas:**
  - *Coleção líquida aguda peripancreática*: líquido livre homogêneo adjacente ao pâncreas (sem extensão intrapancreática) limitado pelas fáscias peripancreáticas normais, sem cápsula.
  - *Coleção aguda necrótica*: coleção mista heterogênea (líquido e debris), sem parede, intra e/ou extrapancreática.
- **Após as 4 primeiras semanas:**
  - *Pseudocisto*: coleção líquida, bem delimitada, parede fina e realce, adjacente ao pâncreas (sem extensão intrapancreática).
  - *Necrose pancreática organizada*: coleção heterogênea (líquido e debris), parede espessa +/- septada, intra e/ou extrapancreática.

Armadilhas

- **Atenção para as pancreatites agudas com lípase normal**
  - A cinética da lípase é rápida.
  - Se dor > 96 horas, a lipase pode estar normal.
- **Pancreatite aguda do sulco**
  - Infiltração gordurosa pericefálica.
  - Espessamento duodenal +/- estenose.
  - Realce tardio do sulco duodeno-pancreático +/-cistos do sulco ou da parede duodenal.
- **Causas tumorais**
  - Considerar em caso de primeiro ataque sem fator de risco em paciente > 40 anos.
  - Fase arterial de 35 segundos na TC para pesquisar o tumor.
  - Boa indicação de RM na avaliação etiológica.
  - Ecoendoscopia e biópsia.
- **Pancreatite autoimune**
  - Rara.
  - Alteração biliar associada.
  - Estenose canalicular.
  - Pseudotumor sem dilatação canalicular a montante.

III. LISTAS DE DIAGNÓSTICOS

A. CISTOS DE COLÉDOCO

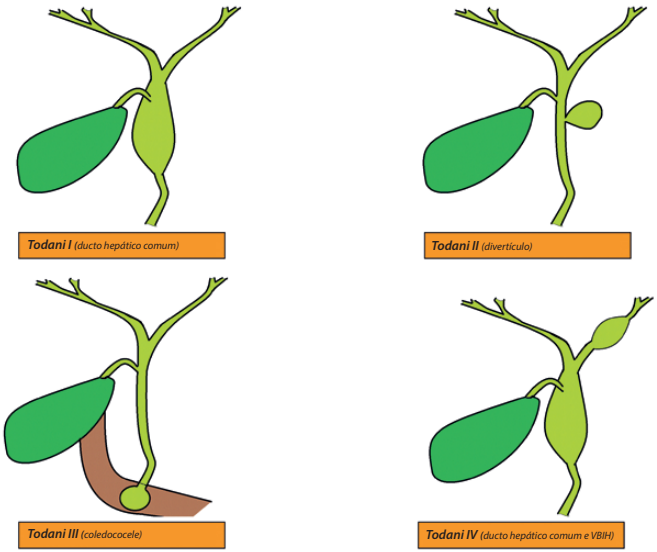

Classificação de **Todani**

Tipo I (65%)
Dilatação **global** sacular ou fusiforme envolvendo a quase totalidade do ducto biliar comum

Tipo II (10%)
Dilatação sacular lateral
→ **"divertículo"** do ducto biliar comum

Tipo III (5%)
Dilatação distal do ducto biliar comum com protrusão para a papila duodenal
→ **"coledococele"**

Tipo IV (20%)
Associação com dilatação das vias biliares intra-hepáticas

Tipo V
Dilatação **isolada** das vias biliares intra-hepáticas
→ Doença de **Caroli**

B. Hérnias da virilha

(De acordo com as referências ortogonais das espinhas púbicas, Delabrousse et al)

Inguinal direta ou oblíqua interna:

Origem **medial à artéria epigástrica inferior**

Situada anteriormente à linha horizontal que passa pela borda anterior do púbis e lateralmente à linha que passa pela borda lateral do púbis

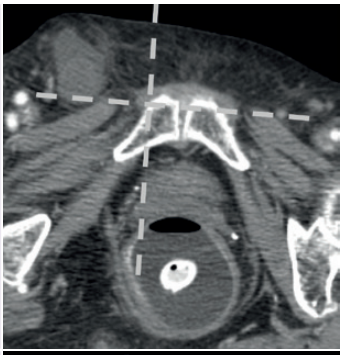

Inguinal indireta ou obliqua externa:

Origem **lateral à artéria epigástrica inferior**

Situada anteriormente à linha horizontal que passa pela borda anterior do púbis e medialmente à linha que passa pela borda lateral do púbis

Crural (ou femoral) (mulher):

Comprime a veia femora homolateral

Situada posteriormente à linha horizontal que passa pela borda anterior do púbis

Agradecimento: IJ K.GETE.tirrde www.rodeos.org

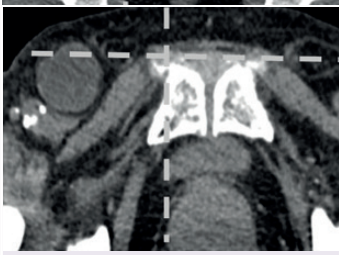

C. Abscesso cólico

Classificação de **Hinchey**: para abscessos como complicação de diverticulite.

Estágio I
Abscesso ou flegmão **pericólico**

Estágio II
Abscesso abdominopélvico, **loculado**

Estágio III
Peritonite **purulenta**
Ruptura de um abscesso pélvico que **não se comunica** com a luz cólica.

Estágio IV
Peritonite **fecal**
Perfuração de um divertículo para o peritôneo.

D. Imagem do fígado

1. Lesões hepáticas calcificadas

Metástases	**Produção de mucina:** colorretal, mama, estômago **Carcinoma ovariano** Melanoma, tireoide, mesotelioma pleural, condro e osteossarcoma, tumor neuroendócrino, leiomiossarcoma, neuroblastoma
Tumores malignos primários	**Carcinoma fibrolamelar** Carcinoma hepatocelular Hepatoblastoma Colangiocarcinoma Hemangioendotelioma epitelioide Cistoadenocarcinoma
Benignos	**Hemangioma** Adenoma

2. Lesões hepáticas gordurosas

Benignas	Angiomiolipoma Adenoma esteatótico Adenoma telangiectásico Hiperplasia nodular focal Lipoma Esteatose pseudonodular
Malignas	Carcinoma hepatocelular Metástases: tumor dermoide de ovário, teratocarcinoma, lipossarcoma, carcinoma de células renais

3. Lesões com hipersinal em T1

Esteatose focal	
Lesões hepatocitárias	Adenoma (gordura ou sangue) CHC
Lesões secundárias	**Sangue:** tireoide, rins, melanoma, coriocarcinoma,mama,cólon **Conteúdo:** melanoma, ovário, cólon, cistoadenocarcinoma pancreático Angiomiolipoma, lipoma

4. Lesões fibrosas

Colangiocarcinoma
CHC
Métastase
Granuloma
Pseudotumor inflamatório
Linfoma
Hemangioendotelioma epitelioide

5. Lesões pediculadas

HNF
CHC
Hemangioma
Adenoma
Tumor fibroso solitário

6. Lesões hipervasculares

Lesões hepatocitárias	**HNF** **Adenoma** **CHC**
Lesões não hepatocitárias	**Métastases hipervasculares:** carcinoma medular de tireoide, rim, tumor neuroendócrino, sarcoma, melanoma, lesões vasculares: distúrbios perfusionais, hemangioma

7. Lesões císticas

Cistos biliares	
Malformações	Hamartomas biliares, Síndrome de Caroli, cisto ciliado, doença policística hepatorrenal
Tumores	Cistoadenoma / cistoadenocarcinoma hepático Metástase cística (cistoadenocarcinoma ovariano e pancreático, tumor neuroendócrino)
Infecções	Cisto hidático Abscesso
Contextos peculiares	Biloma, hematoma, cistos peribiliares

8. Lesões com elemento central

HNF
Hemangioma
Carcinoma hepatoceular
Carcinoma fibrolamelar
Colangiocarcinoma

IV. ONCOLOGIA

A. Colangiocarcinoma

Existem **três tipos** de colangiocarcinoma:

- Colangiocarcinoma **intra-hepático** (15%)
- Colangiocarcinoma **hilar** ou tumor de Klatskin (60%)
- Colangiocarcinoma **extra-hepático** (colédoco) (25%)

Classificação de **Bismuth** - aplica-se apenas ao colangiocarcinoma hilar (tumor de Klatskin).

Estadio I
Limitado ao **ducto hepático comum**.

Estadio II
Envolve a **confluência** biliar, sem se estender aos ductos hepáticos direito ou esquerdo.

Estadio III
Extensão ao **ducto hepático** direito (*IIIa*) ou esquerdo (*IIIb*).

Estadio IV
Extensão **além do segundo ramo** da divisão intra-hepática.
E/ou comprometimento dos ductos hepáticos direito **e** esquerdo.
E/ou comprometimento associado do ducto **cístico**.

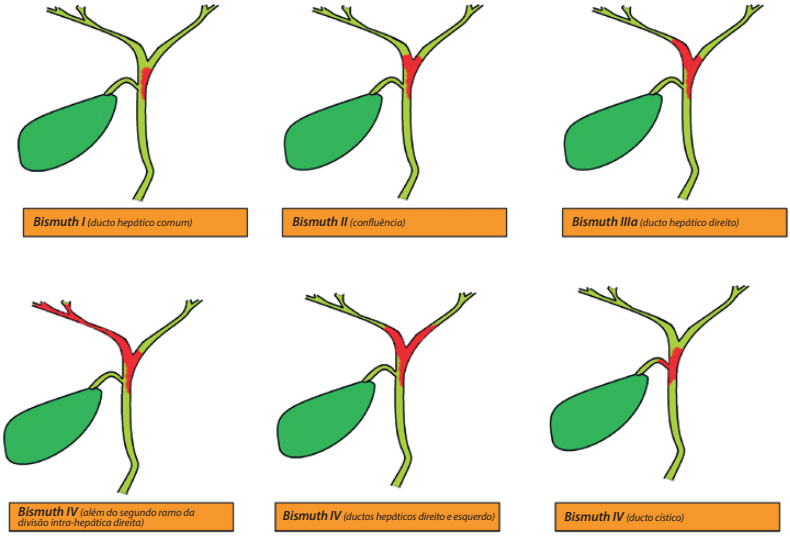

B. Carcinoma hepatocelular

T1
Nódulo **único**, **menor do que 2 cm**, sem invasão vascular.

T2
Nódulo único, menor do que 2 cm , **com** invasão vascular
Nódulo único **maior do que** 2 cm, sem invasão vascular.
Múltiplos nódulos, menores do que 2 cm, **no mesmo lobo**, sem invasão vascular.

T3
Nódulo único, maior do que de 2 cm, com invasão vascular.
Múltiplos nódulos, menores do que 2 cm, no mesmo lobo, com invasão vascular.
Múltiplos nódulos, maiores do que 2 cm, no mesmo lobo.

T4
Múltiplos nódulos em **vários lobos**.
Invasão de um ramo principal da divisão do **tronco portal** ou da **veia hepática**.
Invasão de **órgãos vizinhos** (exceto vesícula biliar).

C. Câncer de Pâncreas

T1
Tumor **limitado** ao pâncreas.
Menor do que 2 cm de diâmetro.

T2
Tumor **limitado** ao pâncreas.
Maior do que 2 cm de diâmetro.

T3
Extensão extrapancreática não vascular.
(Duodeno, vias biliares, tecidos peripancreáticos).

T4
Invasão da **artéria mesentérica superior e/ou do tronco celíaco.**

D. Câncer de Reto

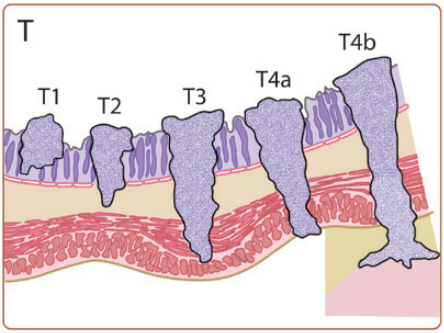

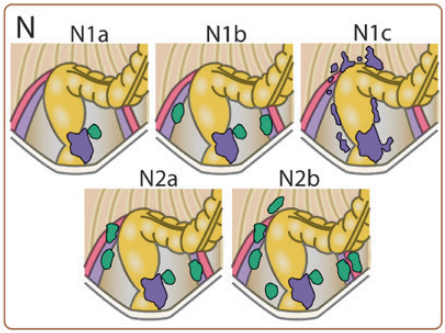

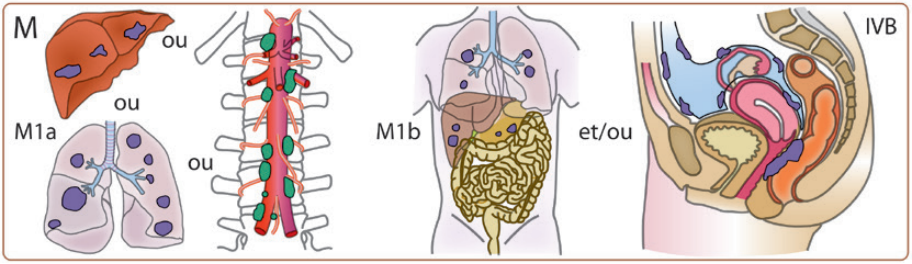

T1
Tumor invade a camada submucosa.

T2
Tumor invade a camada muscular.

T3
Tumor invade a camada serosa.

T4
Tumor invade diretamente outros órgãos e/ou perfura o peritônio visceral.

E. Colonoscopia virtual

Classificação **C-RADS** - Para a conclusão de um relatório de colonoscopia virtual.

C0
Exame **tecnicamente insuficiente.**
(preparo ou distensão inadequada – uma lesão maior do que 10 mm não pode ser excluída).

C1
Exame **normal** (ausência de pólipo >5 mm).
Continuar a triagem (intervalo 5-10 anos).

C2
Lesão **intermediária** de diagnóstico indeterminado (menos de três pólipos, variando de 6 a 9 mm).
Colonoscopia ou vigilância em três anos.

C3
Provável **adenoma avançado** (pólipo maior do que 10 mm ou mais de três pólipos entre 6 e 9 mm).
Colonoscopia.

C4
Massa **maligna** do cólon até que se prove o contrário.

Aplicação útil para mais informações:

Radpocket, aplicação da Sociedade de Imagem Abdominal e Digestiva.

Autores

Dr. Jean-Christophe Lecomte (Limoges)

Dr. Karim Rouabah (Marseille)

Revisão

Dra. Audrey Fohlen (Caen)

Prof. Romaric Loffroy (Dijon)

Tradução

Dr. Guilherme Lopes Pinheiro Martins (Brasil)

Dr. Denis Szejnfeld (Brasil)

Dr. Guilherme Mariotti (Brasil)

RADIOLOGIA INTERVENCIONISTA (RI)

I. GENERALIDADES SOBRE A RADIOLOGIA INTERVENCIONISTA

- A. Definição de Radiologia Intervencionista
- B. O que fazer antes de qualquer procedimento em RI

II. RADIOLOGIA INTERVENCIONISTA VASCULAR

- A. Material de acesso vascular: Técnica de Seldinger
- B. Principais acessos vasculares
- C. Material de cateterismo: guias e cateteres
- D. Material de microcateterismo: microguias e microcateteres
- E. Agentes de embolização
- F. Material de angioplastia
- G. Filtro de veia cava
- H. Terminando um procedimento endovascular

III. RADIOLOGIA INTERVENCIONISTA PERCUTÂNEA

- A. Punções percutâneas com agulha: punções aspirativas e biópsias
- B. Infiltrações: este item é abordado no capítulo "Contraste"
- C. Drenagens de coleções
- D. Colecistostomias e/ou drenagens de vias biliares
- E. Ablações tumorais percutâneas

IV. INSTRUMENTAÇÃO EM RI

- A. Vocabulário
- B. Sites recomendados na Internet

Agradecimentos

Ao Dr. Robert Martinez e ao Prof. Patrick Lermusiaux pela permissão para reproduzir extratos do livro ***"Procédures endovasculaires"*** **Cordis.**

I. GENERALIDADES SOBRE A RADIOLOGIA INTERVENCIONISTA

A. Definição de Radiologia Intervencionista

A Radiologia Intervencionista (RI) designa o conjunto de intervenções médicas guiadas por imagens cujo objetivo é diagnosticar e/ou tratar uma patologia. São realizadas por médicos radiologistas que utilizam e controlam métodos de imagem (fluoroscopia, ultrassonografia, tomografia computadorizada, ressonância magnética, entre outros) para orientar procedimentos.

B. O que fazer antes de qualquer procedimento em RI

- Recepção do paciente, verificação de sua identidade e informação do paciente.
- Verificação do prontuário: indicações, contraindicações, verificar exames de coagulação, função renal, intervenções e exames de imagens anteriores.
- Verificação do check-list em concordância às normas da Haute Autorité de Santé (HAS) – [equivalente às normas CNEN no Brasil].
- Procedimentos para a intervenção:
  - Atendimento às recomendações de higiene:
    - Vestuário: roupa privativa, sapatos cirúrgicos (ou propés), toca e máscara cirúrgica;
    - Lavagem antisséptica das mãos;
    - Capote estéril (jaleco e luvas) para os executores.
  - Atenção às recomendações relacionadas à radioproteção dos trabalhadores:
    - Se o procedimento for realizado sob controle fluoroscópico: além da proteção plumbífera, utilização do dosímetro operacional, caneta dosimétrica e EPIs (Equipamentos de Proteção Individual);
    - Utilização dos EPC (Equipamento de Proteção Coletiva).
- Preparo do paciente:
  - Antes da intervenção (a depender do procedimento):
    - Atenção à higiene;
    - Atenção ao controle da dor.
  - Preparo dentro da sala de RI:
    - Posicionamento do paciente (a depender do procedimento);
    - Monitorização;
    - Assepsia local segundo os protocolos e na ausência de alergia;
    - Campo estéril.
- Dor:
  - Avaliação da dor antes e após o procedimento, de acordo com a Escala Visual Analógica (EVA).
  - Retirar bolhas de ar do material de RI em procedimentos endovasculares.
- Organização da mesa de angiografia e preparação do material.
- Por vezes serão necessários:
  - Protocolo de suspensão de anticoagulantes: **cf. versão eletrônica**;
  - Pré-medicação;
  - Anestesias geral, locorregional ou neuroleptanalgesia.

II. RADIOLOGIA INTERVENCIONISTA VASCULAR

A. Material de acesso vascular. Técnica de Seldinger

- Introdutor com válvula hemostática (também conhecido pelo termo "désilet" em referência a seu inventor, o radiologista americano D. T. Desilets, em 1966):
  - Cateter curto e calibroso que mantém o acesso vascular durante o procedimento e permite a passagem de material através de uma válvula em sua extremidade externa. Também é munido de um acesso lateral de irrigação;
  - Seu diâmetro interno é mensurado em *French* (1 F = 0,33 mm);
  - Casos específicos:
    - Introdutor longo: melhor estabilidade;
    - Introdutor "peel-away" introdutor que permite ser retirado separando suas paredes;
    - Introdutor-guia: combinação de um introdutor (externo) e de um cateter-guia (interno). Atenção: de acordo com cada fabricante, ele pode ser definido por seu diâmetro interno ou por seu diâmetro externo.
- Dilatador: previamente inserido no introdutor, permite aumento progressivo do diâmetro do acesso vascular (entre o guia e o introdutor).
- **Técnica de Seldinger**
  - Descrita pelo radiologista sueco Sven-Ivar Seldinger em 1953;
  - Inicialmente destinada ao cateterismo arterial percutâneo com três etapas principais:
    - Punção arterial com agulha;
    - Introdução de um fio-guia (curto) através da agulha, seguido de retirada da agulha;
    - Instalação de um introdutor (ou cateter) através do fio-guia;
  - O acesso arterial pode ser retrógrado (no sentido oposto ao do fluxo sanguíneo) ou anterógrado (no sentido do fluxo sanguíneo, com risco maior de dissecção arterial);
  - Exemplo detalhado do **Acesso arterial femoral retrógrado** (o mais frequente, simples e seguro):
    - Verificação de ausência de contraindicação (fístula, infecção);
    - Palpação do pulso arterial femoral na prega inguinal;
    - Desinfecção cutânea e condições de assepsia rigorosas;
    - Anestesia local;
    - Identificação pela palpação com dois dedos do pulso sobre a cabeça femoral na prega inguinal +/- auxílio por visualização fluoroscópica do terço distal da cabeça femoral;

- No caso de paciente com sobrepeso, atenção para localizar a prega inguinal na altura da cabeça femoral;
- Por vezes, a visualização ultrassonográfica é útil, mantendo a realização de uma punção na prega inguinal e em relação à cabeça femoral;
- Punção da artéria femoral com um cateter flexível 18G (constituído de um mandril-agulha) em um ângulo de 45º em relação ao plano cutâneo: o vaso é transfixado exceto em caso de risco hemorrágico;
- Retirada do mandril-agulha;
- Retirada progressiva do cateter flexível até a obtenção de um retorno sanguíneo pulsátil;
- Introdução da extremidade flexível de um fio-guia curto 0,035" no cateter flexível até a aorta sob controle fluoroscópico;
- Retirada do cateter flexível;
- Instalação do conjunto "introdutor + dilatador" no fio-guia;
- Retirada do conjunto "dilatador + guia";
- Verificação de um bom retorno sanguíneo pulsátil e, na sequência, lavagem do introdutor pela sua via lateral.

1. Punção oblíqua transfixante com auxílio de um cateter 18 G.

2. Retirada do mandril. Retirada progressiva da bainha do cateter até obtenção de um refluxo arterial livre.

3. Introdução da bainha em um fio-guia hidrofílico 0,035".

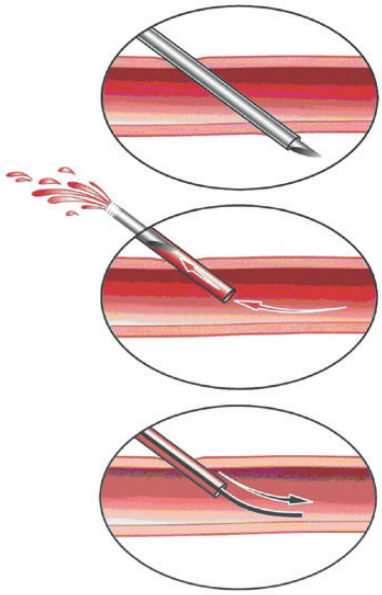

B. Principais acessos vasculares

- Principais acessos arteriais:
  - Artéria femoral (direita ++): a mais utilizada;
  - Artéria braquial esquerda: se a via femoral não for disponível (lesões obstrutivas femorais, ilíacas ou aórticas abdominais), na prega do cotovelo medialmente à linha média na projeção da fossa antecubital.

- Principais acessos venosos:
  - Veia femoral (direita ++): 1 cm medialmente ao ponto de punção da artéria femoral, em Valsalva, +/- sob avaliação ultrassonográfica;
  - Veia jugular interna (direita ++): na lateral da artéria carótida comum, sob avaliação ultrassonográfica;
  - Veia do dorso da mão: para uma flebografia de membro superior (exemplo: avaliação antes de uma fístula arteriovenosa de hemodiálise);
  - Veia da prega do cotovelo (direita + esquerda): para uma flebografia das veias centrais (exemplo: avaliação antes da mobilização de sondas de marcapasso).

C. Material de cateterismo: guias e cateteres

- Fio-guia:
  - Haste metálica que permite a navegação no interior do vaso sanguíneo (ou de qualquer outro canal) e constitui um suporte para a inserção de material endovascular (cateter, stent, balão...);
  - Suas extremidades são diferentes: constituído de uma extremidade anterior flexível, às vezes pré-formada, e uma extremidade posterior rígida e reta;
  - Seu diâmetro é mensurado em polegadas(“); geralmente 0,035” ou 0,038”, e seu comprimento em cm (geralmente 125 a 150 cm);
  - Em função da utilização almejada, seu diâmetro, comprimento, sua composição, flexibilidade (maleável/rígido), torque e forma de sua extremidade anterior variam;

O comprimento de um fio-guia deve sempre ser superior ao do cateter utilizado;

  - Casos específicos:
    - Fio-guia hidrofílico: mais fácil para manipular ao contato com uma solução aquosa;
    - Fio-guia cambiável: particularmente longo (até 3 m de comprimento), permite trocar o material suportado pela fio-guia sem necessidade de retirá-lo, conservando sua posição.

- Cateter = sonda:

- Estrutura tubular introduzida em um vaso sanguíneo (ou qualquer outro canal) que permite a navegação, a retirada de amostras, a injeção de substâncias (opacificação, agente de embolização...) ou a inserção de material endovascular (microcateter...);
- Existem dois tipos principais de cateteres:
  - **Cateter de angiografia** (= cateter diagnóstico): utilizado para as angiografias, cuja extremidade anterior, geralmente, é multiperfurada a fim de facilitar a injeção de contraste iodado;
  - **Cateter-guia**: permite a realização de angiografias, mas também e principalmente a inserção de material endovascular graças a uma importante luz interna, proporcionando melhor estabilidade;
- Seu diâmetro **externo** é mensurado em French (F) e seu comprimento em cm;
- Em função da utilização almejada, seu diâmetro, comprimento, sua composição, a forma de sua extremidade anterior, o número de orifícios de sua extremidade anterior e sua localização variam;
- A forma da extremidade anterior é uma característica particularmente importante, pois determina as utilizações possíveis do cateter:

Principais cateteres

Cateteres (de esquerda à direita sobre o esquema)	Ilustração e comentário	Principais utilizações (permitidas pela forma do cateter)
Reta		
Vertebral		Arteriografia dos troncos supra-aórticos e procedimentos terapêuticos associados
Multipropósito = taco de hockey		Polivalente

Cobra		Cross-over, artérias ilíacas internas
Simmons 1 – visceral – hepática		Tronco celíaco, artéria mesentérica superior
Simmons 2		Artérias viscerais
Mikaelsson		Artérias viscerais
Pigtail		"Flush": aortografia, arteriografia dos membros inferiores

- Sempre verificar a compatibilidade do introdutor com o cateter-guia e/ou o cateter de angiografia escolhidos em função dos diâmetros internos e/ou externos de cada material utilizado.
  - **Exemplo de um sistema triplo-coaxial:** um introdutor 6F (diâmetro interno) pode conter um cateter-guia 6F (diâmetro externo, portanto diâmetro interno < 6F). Esse cateter-guia pode, ele próprio, conter um cateter cujo diâmetro externo é de 2F inferior (ao diâmetro externo do cateter guia; por exemplo, uma sonda Cobra de diâmetro externo 4F).

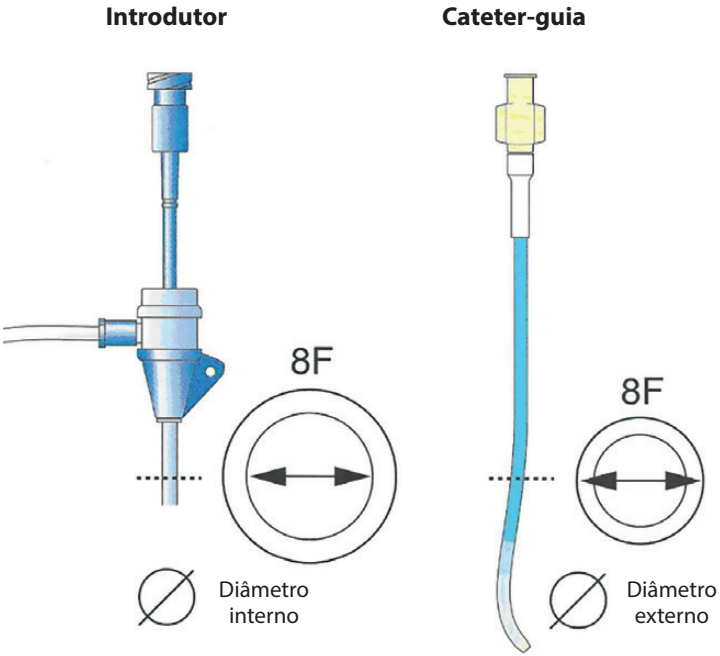

D. Material de microcateterismo: microguias e microcateteres

Semelhante ao conjunto "guia-cateter" e ao "microguia – microcateter", o diâmetro do microguia varia de 0,012" a 0,021", permitindo alcançar vasos muito estreitos.

E. Agentes de embolização

	Agentes de embolização		Principal utilização
Temporários	Espuma de colágeno-gelatina	Gelfoam®, Gelita-Spon®, Curaspon®...	Hemorragias no pós-parto, gastrointestinal, pós-traumático (principalmente bacia).
	Trombina		Pseudoaneurisma, endoleak tipo II.
	Balão de oclusão endoaórtico		Traumatismo pélvico complicado com choque hemorrágico não controlado, raro.
Permanentes	Agentes fluidos	Agentes adesivos colas cianoacrílicas: Trufill®, Histoacryl® e Glubran 2®	Hemorragias pós-traumática, gastrointestinal alta, malformação vascular, complemento de embolização, embolização portal.
		Agentes não adesivos Soluções gelificantes: Onyx® (EVOH + DMSO com pó de Tantale), Algel® (calcium alginate gel)	Para o Onyx®: malformações arteriovenosas cerebrais e periféricas, fístulas arteriovenosas durais intracranianas, hemoptises maciças e/ou recorrentes (quando a embolização não pode ser realizada com o auxílio de partículas não reabsorvíveis), endoleaks tipo II.
		Agentes líquidos esclerosantes: etanol, ácido acético...	Malformações vasculares.
	Partículas	Partículas não esféricas: polivinil-álcool (PVA)	Miomas uterinos, Hipertrofia benigna de próstata, Hemoptise (artéria brônquica), Desvascularização tumoral.
		Partículas esféricas: Acrílicas (Tris-Acryl Gelatin Microspheres = TAGM = Embosphere®), de PVA (Contour®, Bead Block®), de hidrogel-Polyzène F (Embozene®) ou de copolímero de álcool vinílico e de acrilato de sódio (HepaSphere®)	
		Microesferas carreadoras (principalmente com citotóxicos): de PVA (DC Bead®), de hidrogel-Polyzène F (Embozene TANDEM®) ou de copolímero de álcool vinílico e de acrilato de sódio (HepaSphere®)	Quimioembolização intra-arterial hepática (CHC ou metástase).

Permanentes	Molas e microcoils (sem revestimentos / fibrados / Hidrogéis)	Expansível	Aneurismas periféricos, fístula arteriovenosa e varizes.
		Com liberação controlada ("destacáveis")	Aneurismas intracranianos ou periféricos, fístula arteriovenosa e varizes.
	Endopróteses	Stents convencionais	Aneurismas intracranianos ou periféricos.
		Stents diversores do fluxo	Aneurismas intracranianos.
		Stents-grafts aórticos	Ruptura aórtica, dissecção aórtica, aneurisma da aorta abdominal.
	Outros	Plugs (Amplatzer Vascular Plugs®)	Fístula arteriovenosa pulmonar, síndrome de congestão pélvica, aneurismas arteriais viscerais, embolizações arteriais proximais.
		Balões destacáveis	Raro
		"Bolsas destacáveis (GGVOD: Grifka-Gianturco Vascular Occlusion Device)"	Raro
		Agentes esclerosantes não líquidos: laser, radiofrequência	Insuficiência venosa crônica dos membros inferiores.

F. Material de angioplastia

- Balão de angioplastia
  - Cateter específico composto de um balão em sua extremidade e, quando insuflado, permite dilatar uma área estenosada;
  - **Principais características do balão**: o diâmetro, o comprimento, a pressão nominal, a pressão de ruptura (= RBP - Rated Burst Pressure) e a complacência (= capacidade de troca do volume com variação de pressão, inverso de rigidez);
  - Os dois sistemas frequentemente utilizados são:
    - **Coaxial** (= "Over-The-Wire" = técnica coronária): possui lúmen central por todo o comprimento do cateter para permitir a passagem do fio-guia e uma outra luz periférica para a insuflação do balão → excelente "push" (= mais dirigível por ter mais rigidez), porém requer um fio-guia cambiável (3 metros), portanto é necessário ser assistido;
    - **Com rápida troca (RX) = simples operador** (mais conhecido como "monorail", em referência à marca Monorail® registrada pela Boston Scientific): apenas uma parte do cateter comporta duas luzes → pouco push (= menos dirigível, por ter menos rigidez), no entanto com possibilidade de utilizar um fio-guia mais curto, o que permite trabalhar sozinho e mais rapidamente.

Monorail

Coaxial

- Elementos-chave a serem considerados antes da utilização de um balão de angioplastia:
  - Diâmetro e comprimento do balão;
  - Comprimento do cateter que porta o balão;
  - Compatibilidade com o introdutor (diâmetro externo do cateter) e com o fio-guia (diâmetro interno do cateter);
  - Complacência do balão;
  - Pressões nominal e de ruptura do balão;
  - Exemplos de rotulagem do balão:

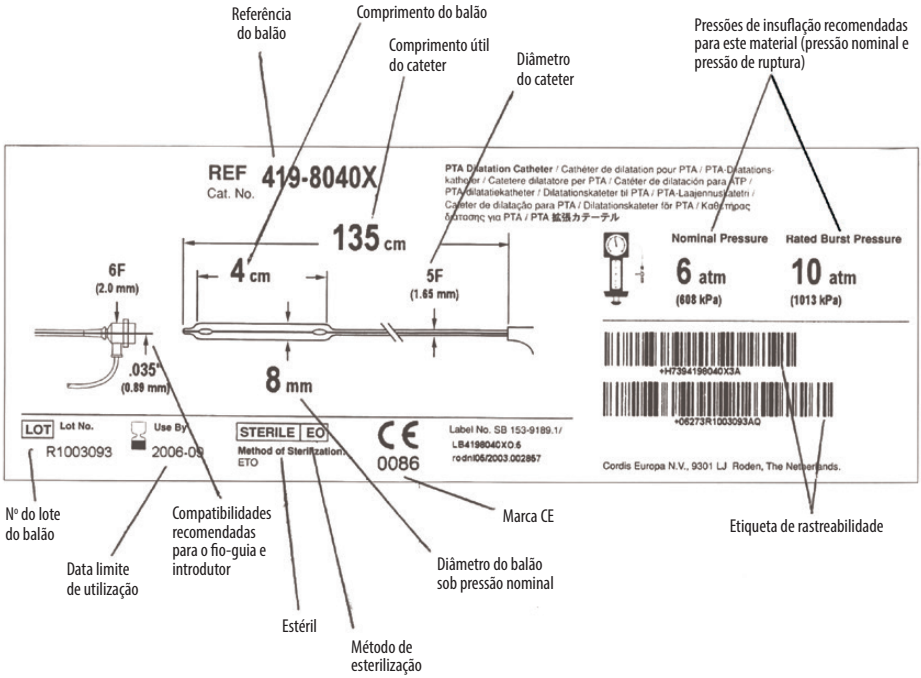

Endoprótese = stent:

- Pequenos cilindros de telas metálicas utilizados para implantação em artérias coronárias ou em vasos periféricos, cuja finalidade é de completar o resultado de uma angioplastia percutânea transluminal coronária (APTC) e de prevenir a reestenose.
  Além disto, alguns stents podem ser utilizados para exclusão de aneurismas (stent convencional, stent-graft, stent diversor de fluxo etc.).
- Existem dois tipos de stents:
  - **Sem revestimento**;
  - **Revestido = stent-graft**: associação de um revestimento ocluindo a luz vascular da parede;

    +/- associação de substâncias ativas;
- E dois modos de colocação:

Modo de colocação	Vantagens	Inconvenientes	Utilizações preferenciais
Balão-expansível → colocação por insuflação do balão	Melhor precisão de localização (radiopacidade); importante força radial.	Pouco flexível → menor navegabilidade → em caso de estenoses muito acentuadas, longas e calcificadas: transpassagem mais difícil com risco de rotura do stent. → necessidade, neste caso, de uma primeira angioplastia com balão.	Estenoses curtas e calcificadas; Estenoses excêntricas.
Balão autoexpansível → colocação por retirada da bainha liberando o stent.	Flexíveis; → Melhor navegabilidade; → Transpassagem da estenose mais fácil; sem risco de rotura do stent; recaptura possível para determinados modelos.	Menor precisão de ajuste devido ao risco de migração do stent durante a entrega não ultrapassando o diâmetro indicado (memória de forma). → necessidade de um leve sobredimensionamento em diâmetro (oversizing). Menor força radial (sobretudo os de nitinol). → necessidade, por vezes, de um complemento de angioplastia com balão.	Estenoses longas; Artérias tortuosas; Oclusões arteriais.

- **Outras características principais do stent:** o diâmetro, comprimento, perfil (diâmetro em polegadas do sistema de liberação do stent) e sua força radial (capacidade em manter seu diâmetro apesar das compressões parietais ou extrínsecas).
- **Elementos-chave a considerar antes da utilização de um stent:**
  - Tipo de stent (sem revestimento/com revestimento);
  - Diâmetro e comprimento do stent;
  - Comprimento do cateter que portará o stent;
  - Compatibilidade com o introdutor (diâmetro externo do cateter) e com o fio-guia (diâmetro interno do cateter);
  - Sistema monorail ou coaxial;
  - Tipo de ancoragem.

G. Filtro de veia cava

Dispositivo implantado na veia cava inferior para deter uma eventual migração tromboembólica, mas possibilitando o fluxo sanguíneo do retorno venoso ao coração.

H. Terminando um procedimento endovascular

- Retirada do material.
- Descarte das agulhas e objetos perfurocortantes em recipientes próprios.
- **Fechamento vascular arterial**:
  - Por compressão manual: utilizar as duas mãos (dois dedos acima do ponto de punção para diminuir o fluxo e dois dedos no ponto de punção para realizar a hemostase) durante 10 minutos; em seguida, realizar um curativo compressivo (sem cruzar o quadríceps) a ser mantido por 24 horas com as instruções de imobilização do membro inferior durante o mesmo período;
  - Por um sistema de fechamento vascular: utiliza-se um dispositivo de hemostase, o que dispensa a compressão manual e o curativo compressivo. Esses sistemas são recomendados em pacientes em uso de anticoagulantes, antiagregantes, com problemas de hemostase ou que necessitam deambular precocemente.
- Verificação do ponto de punção e dos pulsos distais no período de observação.
- Orientação do seguimento (”follow-up”):
  - Informações orais e escritas;
  - Prescrições relacionadas ao tratamento e ao período de observação;
  - Marcação de consulta de retorno e de exames de imagem para acompanhamento.
- Relatório da intervenção especificando o material utilizado, os dispositivos implantados no paciente (DMI – Dispositivo Médico Implantável) e a dosimetria, assim como as referências do aparelho com o qual foi realizado o procedimento.

III. RI NÃO VASCULAR

A. Punções percutâneas com agulha: punções aspirativas e biópsias

- Punção aspirativa por agulha fina (PAAF): extração de células por aspiração por meio de uma agulha oca e fina 22-25 G para análise citológica (realizar o esfregaço na lâmina).
- Biópsia por fragmento/"core-biopsy": extração de amostra de tecido por corte com auxílio de uma agulha menos fina (20G ou mais grossa) dotada de um mecanismo específico com fins de análise histológica;
  - Avaliação de estado de coagulação e uso de antiagregantes plaquetários e anticoagulantes;
  - Calibre da agulha de biópsia a ser ajustado em função do risco de hemorragia, com cada órgão e do diâmetro do alvo (segundo alguns autores):
    - **Órgãos:** pulmão 18-20 G; fígado, próstata, linfonodos 18 G; rim 18 ou 16 G; gordura ou mama 14 G;
    - **Diâmetro do alvo:** < 10 mm: 18 G; 10-20 mm: 16 G; > 20 mm: 14 G.
  - Duas técnicas:
    - **Biópsias diretas**;
    - **Sistema coaxial**:
      - » Princípio:
        - Introdução até o alvo de uma cânula rígida (de diâmetro superior a 1G à agulha da biópsia) munida de um estilete central (com extremidade cortante ou romba);
        - Retirada do estilete central;
        - Introdução da agulha de biópsia na luz do coaxial;
        - Realização de diversas de biópsias por esta via.
      - » Principais vantagens e inconvenientes:

Vantagens	Inconvenientes
• Realização de múltiplas amostras com um só acesso, portanto, procedimento mais rápido; • Menor risco de disseminação tumoral; • Menor risco de complicação hemorrágica; • Possibilidade de embolizar o trajeto de biópsia.	• Aumento do diâmetro do material (diâmetro do coaxial superior a 1G ao da agulha de biópsia direta); • Sobrecusto moderado.

- **Duas a quatro amostras**;
- **Conservação das amostras:**
  - Fresca: (em compressas umidificadas com soro fisiológico ou em frascos e/ou tubos com soro fisiológico) necessitam de um transporte urgente para fixação apropriada ao estudo anatomopatológico (análise imuno-histoquímica ou microbiológica – virológica, bacteriológica ou micológica);
  - Fixadas em formol ou em AFA (álcool etílico + formol + ácido acético): para análise morfológica, imuno-histoquímica parcial;
  - Congeladas em nitrogênio líquido: análise imuno-histoquímica, biologia molecular, banco de células tumorais.

- Necessidade de período de observação:

Procedimentos		Período de observação
Pouco risco	Punção aspirativa (PAAF)	Não é necessário período de observação → ambulatorial Se sangramento: compressão local durante 3-5 min. (suficiente de modo geral)
	Biópsia superficial	
Risco moderado	Biópsia ganglionar profunda	2h
	Biópsia pulmonar, hepática ou esplênica	6h → hospital-dia
Risco elevado	Biópsia renal	6h → hospital-dia

- Casos particulares:
  - Risco hemorrágico elevado: pode ser útil obstruir o trajeto de punção por injeção de espumas via coaxial (falta de dados científicos; evitar cola);
  - Biópsia renal e fixadores mais específicos: Dubosc-Brazil e glutaraldeído podem ser utilizados. Esses fixadores nem sempre estão disponíveis no momento da realização das biópsias; neste caso, as fixações correspondentes podem ser realizadas pelo patologista em sala a partir de amostras frescas;
  - Suspeita de sarcoma: sempre utilizar um sistema coaxial e marcar o ponto de punção na pele com uma tatuagem a fim de que possa ser retirada na exérese cirúrgica da lesão. Toda biópsia de lesão suspeita de sarcoma e o trajeto de biópsia devem ser validados pela equipe multidisciplinar em oncologia.

B. Infiltrações

Este item é abordado no capítulo “Contraste”.

C. Drenagens de coleções

- Duas técnicas:
  - **Punção direta (trocarte):** realizada em coleções volumosas e superficiais, porém com risco importante de perfuração da parede posterior da coleção ou de lesão de um órgão vizinho;
  - **Técnica de Seldinger:** punção com agulha (exemplo: 18 G) para introduzir um fio-guia (exemplo: rígido 0,035") antes da montagem de um dreno: mais segura.
- Escolha do calibre do dreno: em função do líquido a ser retirado:
  - No mínimo 8,5F;
  - No caso de líquido purulento espesso: > 12F, ver principalmente se decorrente de pancreatite infectada (24F)-raro.
- Envio de amostras do líquido puncionado:
  - Enviar a porção com maior suspeita (a mais purulenta) do líquido aspirado à análise bacteriológica +/- outros laboratórios, lembrar da análise citológica no caso de suspeita de malignidade.
- Colocação do dreno:
  - Importante uma boa fixação à pele: utilizar um sistema autocolante eficaz ou pontos de sutura;
  - Em geral, se adiciona uma bolsa coletora;
  - Às vezes, se adiciona um mecanismo de aspiração.
- Prescrições específicas:
  - Lavagens diárias com soro fisiológico a fim de manter a permeabilidade do dreno (+/- lavar toda a coleção);
  - +/- mobilização do dreno: em função de sua posição, de seu débito;
  - Não retirar o dreno sem o controle das imagens e/ou sem aviso prévio do radiologista que colocou o dreno.
- **Casos particulares:**
  - Hematoma coletado estéril:
    - Indicação de drenagem discutível;
    - Não drenar em casos de hematoma < de 3 meses;
    - Evacuar o máximo de líquido por aspiração com seringa, visto que deixar um dreno no local implica no risco de infecção com transformação em abscesso e, além disso, geralmente pouco eficaz (paredes dentro da lesão).
  - Coleções secundárias de necrose pancreática:
    - Indicação discutível em função do número de coleções e de sua localização;
    - Técnica de Seldinger com dilatação;
    - Dreno de grosso calibre (24 F), requer anestesia geral.

D. Colecistostomia e/ou drenagem das vias biliares

- Antibioticoprofilaxia +++.
- Colecistostomia:
  - = Drenagem da vesícula biliar geralmente guiada por ultrassonografia (ou menos comumente tomografia computadorizada);
  - Risco de peritonite biliar na retirada do dreno;
  - → Efetuar um trajeto transparenquimatoso hepático + manter o dreno no local durante seis semanas (na ausência de cirurgia neste período).
- Drenagem biliar externa:
  - Abordagem hepática geralmente direita;
  - Punção ou micropunção guiada por ultrassonografia através de agulha por uma via biliar intra-hepática dilatada;
  - Colangiografia percutânea;
  - Técnica de Seldinger permite obter um acesso para implantar através de fio-guia rígido 0,035" um dreno (em geral de 8,5 F) posicionado nas vias biliares (sem ultrapassar o ponto da estenose).
- Drenagem interna com endoprótese biliar:
  - Abordagem hepática direita mais comumente;
  - Punção ou micropunção guiada por ultrassonografia de uma via biliar intra-hepática dilatada;
  - Colangiografia percutânea;
  - Técnica de Seldinger permite obter um acesso para implantar através de fio-guia rígido 0,035" uma endoprótese biliar metálica;
  - Angioplastia da endoprótese biliar com balão;
  - No caso de hemobilia que complique a implantação da endoprótese, conservar uma drenagem externa durante 24 horas.
- Drenagem interna-externa:
  - Semelhante à drenagem interna, porém sem endoprótese;
  - Colocação de um dreno (em geral de 8,5F) cuja extremidade profunda é posicionada dentro do duodeno (ultrapassando o ponto da estenose).

E. Destruição tumoral percutânea

Técnicas	Princípios		Vantagens
Radiofrequência (RF)	Destruição por hipertermia (agitação iônica por meio de uma corrente alternada de alta frequência).	RF monopolar: Implantação em uma lesão de uma agulha-elétrodo "ativa", linear (monoelétrodo) ou (multielétrodo); Colagem na pele do paciente de uma placa-elétrodo "passiva" (placa de dispersão); → Difusão centrífuga do calor a partir do elétrodo "ativo"; → Posicionar o elétrodo ativo no centro da lesão.	Técnica amplamente empregada hoje. Aumento da área de ablação com a RF monopolar multielétrodo. Termocoagulação do trajeto de punção na retirada da agulha-elétrodo. → Diminuição dos riscos hemorrágicos e de disseminação tumoral.
		RF multipolar: Implantação na lesão de várias agulhas-elétrodos lineares (≤ 6), ativadas sequencialmente no modobipolar (dois a dois a cada vez, um elétrodo "ativo" e um elétrodo "passivo"). → Sem placa-elétrodo "passiva" colada na pele do paciente; → Difusão centrípeta do calor entre cada par de elétrodos; → Posicionar os elétrodos lineares na periferia da lesão.	Toda a energia produzida pelo gerador é direcionada para a lesão. → Melhor eficiência energética. Melhor predição dos limites da área tratada. Possibilidade de tratar lesões de 5 cm (ou até 8 cm). "Ablation no touch": não é necessário puncionar a lesão. Termocoagulação do trajeto de punção na retirada da agulha-elétrodo. → Diminuição dos riscos hemorrágicos e de disseminação tumoral. Sem contraindicação no caso de marcapasso.

Inconvenientes	Contraindicações	Principais indicações
Requer posicionar a agulha-elétrodo "ativa" no centro da lesão. "Efeito dissipador de calor" (perda de calor por convecção) perto dos vasos, diminuindo a eficiência do tratamento, especialmente quando o diâmetro do vaso é ≥ 3 mm	Risco hemorrágico maior: TP < 50%, RNI>1,50, Pq < 50.000/mm^3. Cirrose com ascite abundante. Determinadas localizações tumorais hepáticas: subcapsular anterior (ausência de interposição de tecido hepático não tumoral → aumento dos riscos hemorrágicos e de disseminação tumoral),lesões centrais/hilares (risco de estenose biliar), na proximidade do cólon (< 1 cm → risco de peritonite por perfuração), da vesícula ou do diafragma (manobras preventivas: resfriamento das vias biliares por injeção endoluminal de água gelada, hidro ou carbodissecção, drenagem ou resfriamento vesicular, ascite artificial com glicose a 5%). Disfunção do esfíncter de Oddi (anastomose biliodigestiva ou de esfincterotomia): aumento do risco de abscedação da área de ablatermia (ou observação atenta para drenagem e antibioticoterapia emergencial). Marcapasso (parecer cardiológico necessário).	Tratamento curativo: Tumores hepáticos (primitivos ou secundários), regra dos "dois 3": ≤ 3 cm de diâmetro tumoral e ≤ 3 lesões hepáticas concomitantes; Lesão pulmonar secundária: diâmetro ≤ 3 cm; Lesão óssea primitiva (osteoma osteoide) ou secundária. Tratamentos combinados: Tumores hepáticos (cirurgia, quimioembolização); Lesão óssea secundária, principalmente com perspectiva paliativa (± radioterapia, ± cimentoplastia no caso de ossos de suporte); Tratamento dos carcinomas hepatocelular ou hepatocarcinoma CHC BCLC (sistema BCLC: Barcelona Clinic Liver Cancer).
Heat-sink effect	Idem à RF monopolar, exceto em relação ao marcapasso que não é contraindicado (visto que as correntes de RF multipolar não passam pelo marcapasso).	Semelhantes à RF monopolar, porém tratamento curativo dos tumores hepáticos de diâmetro ≤ 5 cm.

Técnicas	Princípios		Vantagens
Micro-ondas (MW)	Destruição por hipertermia (excitação de moléculas de água por uma onda eletromagnética MW → geração de calor por fricções).	Semelhante à RF monopolar, mas, neste caso, utiliza-se uma agulha-probe resfriado (à exceção de sua parte distal ativa). → MW monoantena/multiantena; Não requer placa-antena "passiva" de dispersão.	Melhor eficiência energética em comparação à RF. → Duas a três vezes mais rápido e picos de temperatura mais elevados + menor "heat-sink effect" + a carbonização dos tecidos não interrompe o processo de transferência da energia MW aos tecidos e, portanto, o efeito Joule e a hipertermia induzidos. Aumento do tamanho máximo da área tratada? Considerar reposicionamento do probe no decorrer do procedimento ("overlaps").
Crioterapia	Destruição por hipotermia (descompressão rápida de gás argônio → redução da temperatura local até -180ºC pelo efeito Joule-Thompson).	Posicionar na lesão uma agulha-probe linear (monoaplicador) ou implantável ou de várias agulhas (multiaplicador); → difusão centrífuga do frio a partir da(s) agulha(s); → posicionar a agulha no centro da lesão ou as agulhas intratumorais paracentrais a fim de obter uma ablação por adição.	Possibilidade de uma monitoração tomográfica do procedimento (a área tratada mostra-se hipodensa). Termocoagulação do trajeto de punção possível em alguns modelos. Menos doloroso em comparação à RF.
Eletroporação irreversível	Destruição por morte celular imediata ou tardia (alteração definitiva da função de transporte pela membrana das células por pulsos de um importante campo eletromagnético, causando deslocamentos massivos de cargas iônicas).	Semelhante à RF multipolar: implantação na lesão de várias agulhas-elétrodos lineares (≤ 6), ativadas sequencialmente no modo bipolar (duas a duas a cada vez, um elétrodo "ativo" e um elétrodo "passivo").	Ausência de "heat-sink effect" Ausência de efeito Joule → esperança de tratar os tumores em localizações contraindicadas nas destruições por hiper ou hipotermia, principalmente tumores não ressecáveis, como hepáticos centrais/hilares (risco de estenose biliar). "Ablação no touch".

Inconvenientes	Contraindicações	Principais indicações
Ao contrário da RF, não há elevação da impedância tecidual no decorrer do procedimento. → Ausência de feedback tecidual para avaliar o decorrer do estado da ablação. → Necessidade de confiar nos cálculos dos fabricantes (ainda limitados por se tratar de experiências ex vivo). Ineficaz em lesões ósseas (pouquíssimas moléculas de água a excitar).	Idem à RF monopolar	Semelhante à RF monopolar, porém não há indicação para os tumores ósseos.
Custo ++ Gestão/conservação dos cilindros de gases. Técnica menos difundida	Idem à RF monopolar, exceto em relação ao marcapasso que não é contraindicado.	Tratamento curativo: Lesão pulmonar secundária: diâmetro ≤ 3 cm; Tumor renal: diâmetro ≤ 3 cm. Tratamento combinado/associado: Lesão óssea secundária, principalmente com objetivo de paliação da dor (± radioterapia, ± cimentoplastia no caso de ossos de suporte).
Técnica pouco difundida. → poucos resultados clínicos publicados.	Cardiopatia (qualquer que seja a natureza), dado o risco de arritmia grave (desencadeada pelos pulsos do campo eletromagnético, apesar da emissão durante o período refratário do ECG).	Aguarda publicações de resultados clínicos.

Técnicas	Princípios		Vantagens
Laser Intersticial	Destruição por hipertermia (focalização do raio laser → transferência de energia luminosa desencadeando o aquecimento de um volume reduzido de tecido).	Implantação na lesão de uma agulha linear (monofibra) ou de várias agulhas (multifibra); → difusão centrífuga do calor a partir da(s) agulha(s); → posicionar a agulha no centro da lesão ou as agulhas intratumorais paracentrais a fim de obter uma ablação por adição ("overlaps").	Focalização → foco bem definido, com limites nítidos.
Ultrassom (US) Focal de Alta Intensidade (HIFU)	Destruição por hipertermia (focalização do US de alta intensidade → transferência de sua energia mecânica desencadeando o aquecimento de um volume reduzido de tecido).	Para os adenocarcinomas prostáticos: através de um transutor endorretal. Para os miomas uterinos: através de um transdutor endovaginal.	Focalização → foco bem definido, com limites nítidos. Não necessária agulha intralesional → único método de ablação "não invasiva".

IV. INSTRUMENTALIZAÇÃO EM RI

A. Vocabulário

Apresentamos a seguir alguns termos da "gíria profissional" empregados na Radiologia Intervencionista:

- **Aplicador**: termo genérico utilizado para designar agulhas-probes estéreis utilizadas para destruição tumoral percutânea (probe de radiofrequência, probe micro-onda).

Inconvenientes	Contraindicações	Principais indicações
Técnica pouco difundida em Radiologia Intervencionista Oncológica.	Idem à RF monopolar, exceto em relação ao marcapasso que não é contraindicado.	Tratamento curativo: - osteoma osteoide; - varizes.
Técnica pouco difundida na Radiologia Intervencionista Oncológica. Alvo de tamanho pequeno → área tratada de tamanho pequeno (alguns milímetros), procedimento longo. Risco de desfocalização dos US com o surgimento de focos secundários (especialmente quando ocorrem fenômenos de cavitação). Monitoração difícil da temperatura tecidual e requer compensar os movimentos dos órgãos móveis (movimentos respiratórios). → se dentro da RM: necessidade de materiais RM-compatíveis. Atenuação do US focal pelas interfaces acústicas (ar, costelas) → necessidade de uma ampla janela acústica.	Contraindicações da RM Macrocalcificações intra ou perilesionais (calcificações prostáticas, miomas uterinos calcificados) dado o risco de desfocalização dos US. Para os miomas uterinos: interposição vesical ou intestinal.	Adenocarcinoma prostático localizado (no caso de recidiva pós-radioterapia externa ou no caso de contraindicação e/ou recusa da prostatectomia e da radioterapia externa). Miomas uterinos sintomáticos (não é o tratamento de primeira escolha).

- **Bulging:** do inglês "to bulge" = abaular. Abaulamento focal obtido com um balão muito complacente. Esta técnica é utilizada principalmente em Neurorradiologia Intervencionista para a proteção de um ramo arterial ou, a contrário, a realização de um remodeling de aneurisma intracraniano.
- **Coiling**: implantação de coils.
- **DM**: Dispositivo Médico, "qualquer instrumento, aparelho, equipamento, matéria, produto, exceto produtos de origem humana [...] destinado pelo fabricante a ser utilizado no homem com fins medicais e cuja ação principal desejada não é obtida por meios farmacológicos ou imunológicos nem metabólicos, mas cuja função pode ser assistida por tais meios [...]" (artigo L.5211-1 do Code de La Santé Publique).

- **Flusher**: do inglês "to flush" = lavagem de um cateter ou outro instrumento, geralmente com soro fisiológico para eliminar bolha de ar residual.
- **French (F)**: 1 F = 0,33 mm (aproximadamente 0,13").
- **Gauge (G)**: número de agulhas que se consegue colocar em um gabarito em forma de cilindro de diâmetro de uma polegada (1" = 2,54 cm). De fato, quanto maior o número de Gauge, menor o diâmetro de uma agulha.
- **Peeler:** do inglês "to peel" = descascar. Retirar um material (em geral um introdutor) separando suas paredes.
- **Cuba**: recipiente repleto de soro fisiológico (+/- heparina), onde são estocados os guias hidrófilos.
- **Remodeling com balão**: utilização de um balão para assegurar um *coiling*. Esta técnica (Moret etal.; 1994) é utilizada via de regra em Neurorradiologia Intervencionista para o tratamento dos aneurismas intracranianos de colo largo.
- **Rendez-vous**: técnica que associa uma abordagem radiológica percutânea e um acesso por via natural (endoscopia) para permitir aos dois executores se reencontrarem em uma parte do corpo humano (exemplo: rendez-vous na papila principal no caso de uma drenagem biliar).
- **Road map**: "mapa de estradas", sistema de máscaras que associa a progressão do material endovascular sob fluoroscopia a uma cartografia vascular previamente gravada.
- **Shaft**: "manga, bainha". Porção de um cateter entre seu orifício externo e sua extremidade interna funcional; o comprimento correspondente é muito relevante para distinguir as compatibilidades de material (por exemplo: compatibilidade de coils com um cateter).
- **Stiff (fio-guia)**: "rígido". Fio-guia rígido que permite um melhor suporte.
- **Teleférico**: técnica de Radiologia Intervencionista que combina duas vias de abordagem de uma mesma lesão (cranial/caudal ou proximal/distal), principalmente no caso de estenose acentuada.

B. Sites recomendados na Internet

- Guide de Radiologie Interventionnelle: guia prático desenvolvido pela Sociedade Francesa de Radiologia (SFR) e sua Federação de Radiologia Intervencionista (FRI): http://gri.radiologie.fr/
- Fichas informativas para pacientes no site da Sociedade Francesa de Diagnóstico e Intervenção Cardiológica e Vascular: www.sficv.com

MEDICINA NUCLEAR

I. QUAL RADIOFÁRMACO PARA QUAL CÂNCER?
- A. Radiofármacos para cintilografia
- B. Radiofármacos para PET
- C. Principais indicações para o câncer

II. GUIA DE SOBREVIVÊNCIA PARA A PET-FDG
- A. Definição "sucinta" de SUV (Standard Uptake Value)
- B. Impacto terapêutico maior
- C. Avaliação de resposta pelo PERCIST
- D. Captação do FDG por tipo de câncer

III. ONCO-HEMATOLOGIA NUCLEAR

IV. CONCLUSÃO

V. FIGURAS

Autores

Jules Tianyu Zhang (Paris)

Dr. Yassine Al Tabaa (Montpellier)

Dr. Laurent Dercle (Paris)

Revisão

Prof. Franck Boudghène (Paris)

Prof. Eric De Kerviler (Paris)

Tradução

Dr. Rafael Lopes (Brasil)

Dra. Simone Brandão (Brasil)

MEDICINA NUCLEAR EM ONCOLOGIA

Vários traçadores estão disponíveis em cintilografia – imagens em 2D ou 3D chamadas tomocintilografia/Tomografia por emissão de fótons (TEMF)/ou do inglês *Single Photon Emission Computed Tomography* (SPECT) e em Tomografia por Emissão de Pósitrons (do inglês *Positron Emission Tomography* – PET). Este capítulo tem como objetivo detalhar as principais indicações para exames oncológicos.

I. QUAL RADIOFÁRMACO PARA QUAL CÂNCER?

A. Radiofármacos para cintilografia

CINTILOGRAFIAS	
Óssea	Remodelação óssea (difosfonados)
Ventriculografia	Compartimento sanguíneo (hemácias)
Octreoscan	Análogo dos receptores da somatostatina
MIBG	Análogo da noradrenalina

1. CINTILOGRAFIA ÓSSEA

- 2D, 3D sem CT ou 3D com CT (combinada ao equipamento de CT)
- O tipo mais frequente é a cintilografia na fase tardia (cintilografia óssea de 3h) +/- com as imagens precoces (avaliações vascular e tecidual ou cintilografia óssea trifásica).
- Maiores indicações: detecção de metástases ósseas nos cânceres osteofílicos.

⊞ Técnica sensível na detecção de metástases escleróticas ou mistas.
⊟ Pouco sensível na detecção de metástases líticas, baixa especificidade não acoplada à CT (osteoartrite, lesões traumáticas ou benignas).
Na rotina: +++
Isótopo: Tc-99m
Molécula vetora: Difosfonado

2. VENTRICULOGRAFIA

- **Marcação do compartimento sanguíneo.**
- Indicada no seguimento de qualquer tratamento cardiotóxico: verificar se a função ventricular esquerda (FEVE) é normal antes do tratamento e se não diminui durante o tratamento.
- FEVE <50% ou queda de 10% entre dois exames: contraindicação para continuação do tratamento.

⊞ Técnica mais reprodutível para o seguimento da FEVE, rápida, disponível.
⊟ A estimativa da FEVE varia de acordo com a técnica utilizada (RMC, ecocardiografia, ventriculografia).
Na rotina:+++
Isótopo: Tc-99m

3. OCTREOSCAN

- **Análogo marcado da somatostatina**: ligação específica a receptores de somatostatina.
- Principal indicação para tumores endócrinos: detecção e localização, avaliação da extensão, acompanhamento pós-tratamento e detecção de recorrências, predizer a resposta terapêutica aos análogos da somatostatina, selecionar pacientes que provavelmente se beneficiarão da terapia com radionuclídeos.

⊞ Abordagem nos tumores endócrinos.
⊟ Abordagem nos tumores endócrinos.
Na rotina: +/-
Isótopo: Índio-111
Molécula vetora: Octreotideo DTPA

4. MIBG

- **Análogo estrutural da noradrenalina** que penetra nas células originárias da crista neural e fica retido. O radiofármaco é eliminado pelas vias hepática e urinária.
- A captação é observada em tumores endócrinos originados de cristas neurais, particularmente feocromocitomas, paragangliomas parassimpáticos, CMT (carcinoma medular de tireoide) e neuroblastomas.
- Indicação: detecção e caracterização desses tumores, pesquisa de recidiva, evolução do tratamento.

⊞ Abordagem de tumores endócrinos
⊟ Custo, disponibilidade, preparação do paciente
Na rotina: +/-
Isótopo: Iodo 131 ou iodo 123
Molécula vetora: MIBG

B. Radiofármacos para PET

TEP	
F18FDG	Metabolismo glicolítico
F18/C11 Colina	Renovação de membranas
F18 Na	Metabolismo fósforo-cálcio
F18 DOPA	Metabolismo dopaminérgico/proteico
F18 MISO	Hipóxia
F18 FLT	Proliferação celular
Ga68 DOTA	Receptores da somatostatina

1. FDG (AMM = aprovação pela FDA francesa em 1998)

- A [18F] -fluorodesoxiglicose é usada para avaliar o **metabolismo glicolítico**.
- Potencial indicação em todos os cânceres sólidos quando o tamanho é suficiente para ser avaliado pela PET: **diagnóstico e estadiamento** (CBP, câncer do trato aerodigestivo superior, recorrência de câncer colorretal, linfoma maligno, melanoma), monitoramento da resposta terapêutica (câncer do trato aerodigestivo superior, linfoma maligno) e **detecção de suspeita de recidiva** (câncer do trato aerodigestivo superior, câncer pulmonar, câncer colorretal, linfoma maligno, melanoma).

⊞ Abordagem de vários cânceres.
⊟ Controle da glicemia, jejum de pelo menos quatro horas.
Na rotina:+++
Isótopo: Flúor 18
Molécula vetora: Deoxiglicose

2. F-COLINA (AMM 2010)

- Precursor da **biossíntese de fosfolipídios, componentes essenciais das membranas celulares**. É acumulado intracelularmente em muitos tumores (incluindo próstata, mama, ovário, cólon e pulmão).
- Duas principais indicações: adenocarcinoma de próstata (recidiva bioquímica, tempo de duplicação do PSA inferior a seis meses) e CHC (bem diferenciado, caracterização do(s) nódulo(s) do fígado, extensão).

⊞ Próstata, CHC
⊟ Disponibilidade do radiofármaco; às vezes aquisição precoce da pelve.
Na rotina: +/-
Isótopo: Flúor 18
Molécula vetora: Colina

3. FNA (AMM 2011)

- Troca do grupo hidróxido nos cristais de hidroxiapatita com **formação de cristais de fluoroapatita**. A captação reflete a vascularização e a remodelação óssea.
- Detecção e localização de metástases ósseas em caso de câncer comprovado em adultos: avaliação da extensão, pesquisa de recidiva. É indicado em particular para cânceres osteofílicos e notadamente no cancer de próstata, mama e pulmão.

⊞ Cânceres osteofílicos.
⊟ Disponibilidade do radiofármaco.
Na rotina: +/-
Isótopo: Flúor 18
Molécula vetora: Sódio

4. FDOPA (AMM 2010)

- Análogo da dihidroxifenilalanina (DOPA).
- Seu acúmulo é observado no caso da descarboxilação do aminoácido dihidroxifenilalanina que é convertido em dopamina, bem como nos tecidos onde se pesquisa um aumento no transporte intracelular desses aminoácidos.
- Várias indicações no **diagnóstico e localização** (insulinoma, tumores glômicos, feocromocitomas e paragangliomas parassimpáticos); no **estadiamento** (feocromocitomas e paragangliomas parassimpáticos); **detecção de recidivas ou doença residual** (gliomas, feocromocitomas e paragangliomas parassimpáticos, CMT, tumores neuroendócrinos Ki67 <10 % do intestino delgado: íleo, apêndice, junção ileocecal).

⊞ Tumores neuroendócrinos (intestino delgado, paragangliomas, CMT), gliomas.
⊟ Disponibilidade do radiofármaco.
Na rotina: +/-
Isótopo: Flúor 18
Molécula vetora: Dihidroxifenilalanina (DOPA).

C. Principais indicações para o câncer

	SPECT				PET			
	Óssea	Octreo	MIBG	Tireoide	FDG	FNa	FColina	FDopa
Mama	x				x	x		
Próstata	x					x	x	
Pulmão					x	x		
ORL					x			
Colo					x			
TNE		x	x		x			x
Linfoma					x			
Melanoma					x			
Tireoide				x	x			
Colorretal					x			
CHC					x		x	
Glioma								x

II. GUIA DE SOBREVIVÊNCIA PARA A PET FDG

A. Definição "sucinta" de SUV (Standard Uptake Value)

Esta é a razão entre a captação de um traçador pela dose injetada ao paciente em relação à massa do paciente.

É definida pela seguinte fórmula (valor sem unidade):

$$SUV = \frac{\text{Concentração da atividade tecidual (kBq/mL) x massa em volume (g/mL)}}{\text{Atividade total injetada (kBq) / Peso (g)}}$$

Recapitulando, no exemplo do 18FDG: estima quantitativamente a intensidade do metabolismo glicolítico.

Se o traçador se distribui uniformemente no corpo: SUV é igual a 1 em todo o corpo.

Existem vários SUVs: SUV máximo, SUV médio, SUV pico, SUL.

O SUV max (valor máximo de um voxel em um volume de interesse) é mais comumente usado em publicações porque tem a melhor reprodutibilidade entre operadores.

B. Impacto terapêutico maior

- **Mudança na abordagem do paciente em 1/3 dos casos.**
- A captação fisiológica do FDG em nível cerebral, hepático, miocárdico e vias urinárias faz com que a extensão das lesões possa estar subestimada nestas regiões.
- Falso-positivos: inflamação, infecção.
- Desempenhos diagnósticos são excelentes em muitas indicações.

C. Avaliação de resposta pelo PERCIST

PERCIST: Modelo de avaliação da resposta terapêutica baseada no RECIST. Esta sigla significa "PET Evaluation Response Criteria in Solid Tumors".

Pontos principais:

- Normalização pela massa magra SUL.
- Atividade de fundo normal: lobo direito do fígado.
- SUL determinado no máximo em 5 zonas tumorais com o maior SUV (dos quais 2 no máximo por órgão) => cálculo do SUL pico.
- Padronização do protocolo (sempre com a mesma atividade +/- 20% e mesmo equipamento).
- Nenhuma correção à glicemia.

Na prática, medimos uma variável contínua expressa como uma porcentagem (ou soma) do SUL pico.

Quatro itens (como RECIST):

- Resposta metabólica completa: desaparecimento de todos os focos suspeitos metabolicamente ativos.
- Resposta parcial: diminuição em mais de 30% e pelo menos 0,8 unidade do SUL pico (lesão mais intensa).
- Progressão: aumento em mais de 30% e pelo menos 0,8 unidade do SUL pico na lesão mais intensa e/ou aparecimento de uma nova lesão.
- Estabilidade: casos não pertencentes à progressão ou resposta parcial.

D. Captação do FDG por tipo de câncer

Hipermetabolismo em função do tipo de câncer

Não hipermetabólico: SUVmax 0-1;
Fracamente hipermetabólico: SUVmax 1-3;
Moderadamente hipermetabólico: SUVmax 3-7;
Fortemente hipermetabólico: SUVmax >7

Tipo de tumor		Metabolismo			
		Não	Fraco	Moderado	Forte
ORL					
ORL	Epidermoide				X
	UNCT				X
	Adenocarcinoma			X	X
	Linfoma de Malt				X
Glândulas salivares	Tumor de Warthin ou adenolinfoma papilar e adenoma pleiomorfo	X	X		
ENDÓCRINO					
Tireoide	Indiferenciado (anaplásico)				X
	Vesicular papilar e medular		X	X	
TNE [1]	Ki67 >10%			X	X
TÓRAX					
Tumor pulmonar[2]	Epidermoide				X
	Adenocarcinoma			X	X
	Broncoalveolar		X		
	Carcinoide		X		
Timo [3]	Timoma maligno				X
DIGESTIVO					
Colorretal	Adenocarcinoma do tipo Lieberkühnien				X
	Coloide mucinoso		X	X	

Tipo de tumor		Metabolismo			
		Não	Fraco	Moderado	Forte
DIGESTIVO					
CHC[4]	Pouco diferenciado			X	X
	Bem diferenciado	X			
Gástrico	Adenocarcinoma		X	X	
	GIST				X
Pâncreas[5]	Adenocarcinoma			X	X
Esôfago	Epidermoide				X
	Adenocarcinoma			X	X
Vias biliares	Colangiocarcinoma			X	X
GINECOLÓGICO					
Tumor mamário	Ductal infiltrante invasivo			X	X
	Lobular infiltrante invasivo		X		
	Carcinoma in situ	X	X		
Colo uterino					X
Ovário	Pouco diferenciado			X	X
	Bem diferenciado		X	X	
	Células da Granulosa	X			
UROLÓGICO					
Próstata[6]	Bem diferenciado	X	X		
	Indiferenciado			X	X
Bexiga/ureter[7]	Carcinoma urotelial				X
Rim	Carcinoma de células claras	X	X		
Testículo	Seminoma e tumor germinativo não seminoma				X
OUTROS					
Linfoma	Hodgkin				X
	Difuso de grandes células B				X
	Folicular			X	
	Células do manto			X	
	Indolente (exceto follicular)		X		
	T		X		
Melanoma					X
Mesotelioma	Pleural ou peritonial				X
Sarcoma					X

[1] **Tumor neuroendócrino (TNE)**: A PET-FDG será prescrita em função de muitos fatores como o tipo do TNE, sua localização e o Ki67. As opções alternativas para PET são FDOPA ou DOTATOC.

[2] **Tumor pulmonar primário**: O hipermetabolismo é igualmente correlacionado com a densidade celular. Um nódulo em vidro fosco pode não estar hipermetabólico e ser contudo muito suspeito.

[3] **Timo – Timoma maligno**: Fortemente hipermetabólico. Hipermetabolismo moderado em adultos jovens ou num contexto de um rebote tímico.

[4] **Carcinoma hepatocelular**: FDG se pouco diferenciado; caso contrário, F-Colina.

[5] **Pâncreas**: Adenocarcinoma, correlação hipermetabolismo/grau de diferenciação.

[6] **Prostata**: Em geral pouco hipermetabólico exceto se indiferenciado; daí a indicação de F-Colina

[7] **Bexiga/ureter**: muito hipermetabólico, mas problema de acúmulo fisiológico do traçador. Furosemida (Lasix®) pode ser útil para diluir a urina e visualizar hipermetabolismo patológico.

III. ONCO-HEMATOLOGIA NUCLEAR

A PET/CT parece ser essencial no estadiamento e na avaliação da resposta no linfoma de Hodgkin (LH), bem como em alguns linfomas malignos não-Hodgkin, como linfoma difuso de grandes células B (LDGCB), linfoma do manto (LM) e linfoma folicular (LF).

A PET/CT permite:

- Identificar locais hipermetabólicos nodais e extranodais atribuíveis à doença linfomatosa.
- Detectar uma infiltração medular e evitar uma biópsia osteomedular no estadiamento do LH; a ressonância magnética, por outro lado, está indicada no linfoma cerebral primário.

A PET/CT está indicada no:

- No estadiamento inicial dos linfomas ávidos ao FDG;
- Na avaliação terapêutica dos linfomas ávidos ao FDG;
- Suspeita de transformação de um linfoma indolente em um linfoma de alto grau ávido ao FDG;
- Não há indicação de biópsia de medula óssea (BMO) no check up inicial dos LH e na maioria dos LNH.
  Não há indicação na monitorização (varredura).

A PET/CT tem aplicação:

- **Na avaliação inicial dos linfomas ávidos ao FDG**
  - LH/LNH: LDGCB – LF – LM (não recomendada nos linfomas com baixa avidez).
  - Guiar uma biópsia.
- **Na avaliação da infiltração medular**
  - LH: PET substitui a BMO.
  - LDGCB: BMO realizada somente se a PET negativa.
- **Na avaliação terapêutica**
  - Escala visual de cinco pontos: avaliação(ões) ínterim e fim do tratamento.

Qual é o período da avaliação terapêutica?:

- **PET ínterim(s)**: O mais longe possível do último tratamento.
- **PET no fim do tratamento**: Mínimo três semanas após a última sessão de quimioterapia.
  Idealmente:

  Seis a oito semanas após a última sessão de quimioterapia;
  Duas semanas após os cuidados de suporte (fatores de crescimento);
  Três meses após radioterapia.

A análise quantititativa do delta-SUV é reservada aos protocolos de pesquisa clínica. Esta análise consiste em medir o SUVmax mais intenso no estudo basal e compará-lo ao SUVmax mais intenso (e isso independentemente do local) na avaliação do tratamento (ínterim ou fim do tratamento), permitindo assim uma abordagem numérica. A determinação do volume metabólico está em avaliação.

IV. CONCLUSÃO

A medicina nuclear oferece múltiplos radiofármacos que permitem melhorar o manejo de muitos pacientes na vida cotidiana. A comparação de exames radiológicos e isotópicos ajuda a melhorar as interpretações e as conclusões dos exames para os clínicos, aproveitando as vantagens e limites de cada técnica.

V. FIGURAS

Figura 1. **Distribuição fisiológica de radiofármacos em PET**

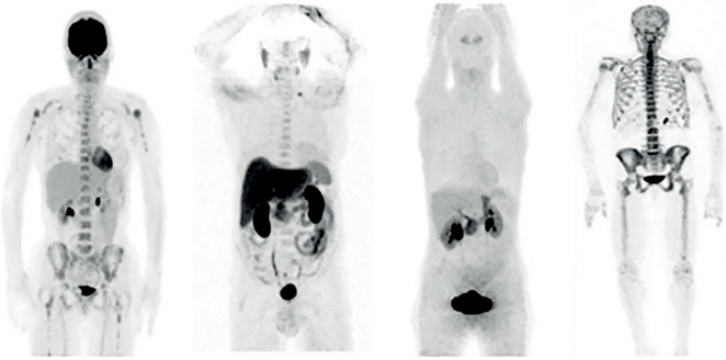

Metabolismo Glicolítico **FDG** | Metabolismo de Membrana **FColina** | Metabolismo Proteico **FDopa** | Metabolismo Osteoblástico **FNa**

Figura 2. **Exemplo de aplicações de múltiplos radiofármacos PET ou SPECT (cintilografia 3D)**

F-DOPA: dopamina e aminoácidos; FDG: glicolítico; MIBG: adrenérgico; RS: receptores da somatostatina. Cada radiofármaco está indicado em um tipo diferente de tumor neuroendócrino.

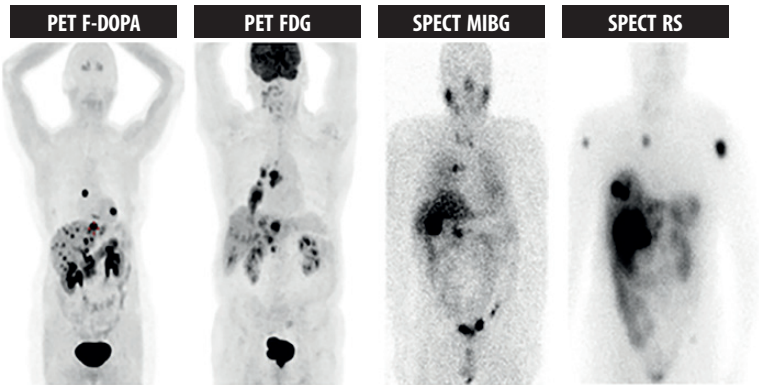

TNE Ileal | TNE brônquico | Feocromocitoma à direita | TNE brônquico

Figura 3. **PET/CT em oncologia**

A. Caracterização de um nódulo pulmonar.
B. Linfoma pré-tratamento.
C. Linfoma pós-tratamento com regeneração medular (fatores de crescimento).
D. Câncer de cólon.
E. Recidiva local de um câncer de mama em contato com a prótese.

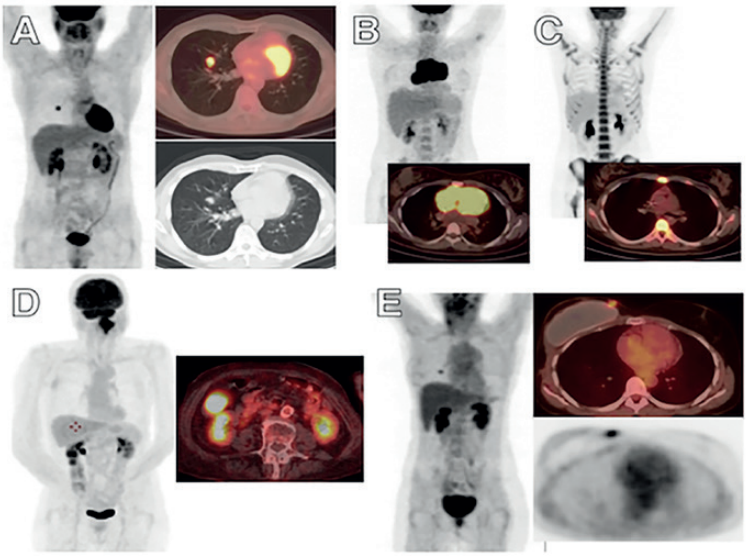

Figura 4. **Avaliação metabólica no linfoma. Escala visual de cinco pontos**

Escala visual de cinco pontos

Score 1: Sem captação
Score 2: Captação < mediastino
Score 3: Captação > mediastino < fígado
Score 4: Captação > fígado
Score 5: Captação >> fígado e/ou novas lesões
X: Novos locais provavelmente não relacionados à doença

Figura 5. **Critérios de resposta metabólica segundo Lugano**

CATEGORIA	Resposta metabólica baseada no resultado da PET/CT
Resposta Metabólica **Completa**	**Score 1, 2, 3** *
Resposta Metabólica **Parcial**	**Score 4 - 5:** Captação em queda Ínterim: Resposta Metabólica Parcial Fim de tratamento: Doença Residual **Infiltração medular:** Captação em queda mas > medula normal Se resposta dissociada: RM – biópsia
Sem Resposta Metabólica**	**Score 4 - 5:** Captação inalterada
Progressão Metabólica**	**Score 4 - 5:** Captação em ascensão e/ou novas lesões

* Score 3 em protocolo descalonado: resposta inadequada
** Considerada como falha terapêutica

Figura 6. **LDGCB estadio II Ann Arbor**

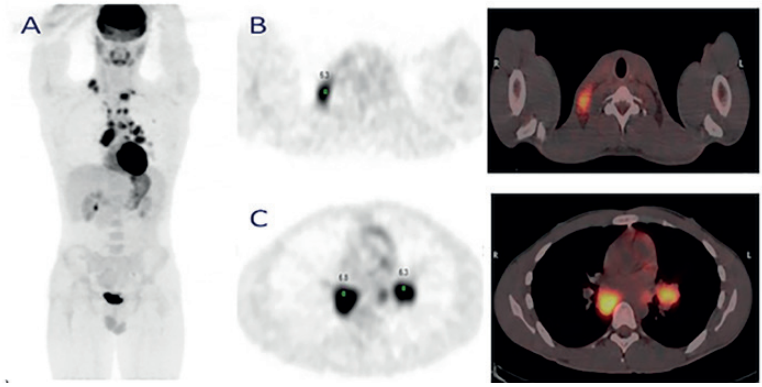

A. Imagem de corpo inteiro.
B. Hipermetabolismo supraclavicular e cervical à direita.
C. Hipermetabolismo pulmonar hilar bilateral.

Figura 7. **LH estádio IIIS**

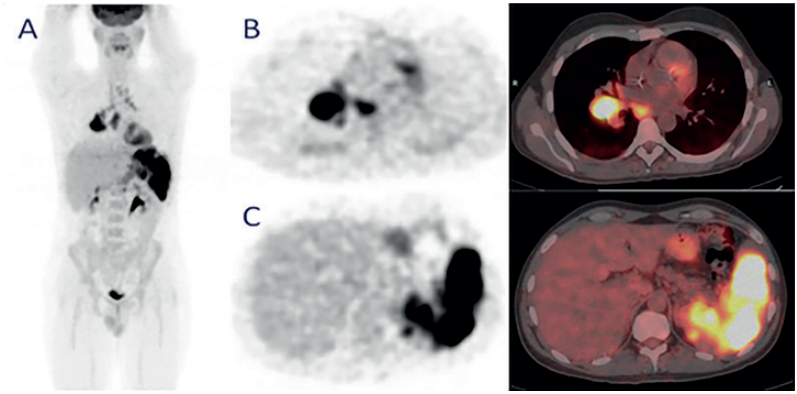

A. Imagem de corpo inteiro.
B. Hipermatabolismo hilar e interbrônquico à direita.
C. Hipermetabolismo esplênico.

Figura 8. **Diferença entre expansão osteomedular e infiltração osteomedular**

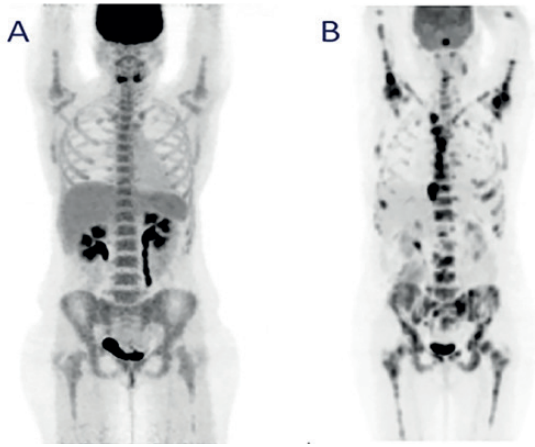

A. Hipermetabolismo difuso e homogêneo relacionado a uma reativação da medula óssea após tratamento com fatores de crescimento (expansão medular).
B. Hipermetabolismo intenso e muito heterogêneo do esqueleto axial e apendicular, sinalizando uma invasão osteomedular.

NEFROLOGIA E UROLOGIA

I. RINS E VIAS URINÁRIAS

A. Classificação de Bosniak
B. Classificação de tumores renais OMS 2004
C. Cálculos renais
D. Protocolos de TC em urologia
E. Realce dos tumores renais

II. ADRENAIS

A. Protocolo de TC para caracterização de nódulos
B. Cálculo do Washout (WO)
C. Diagnósticos diferencias dos principais tumores adrenais

III. PRÓSTATA

A. Volumetria
B. Segmentação em 27 setores
C. Protocolo de RM multiparamétrica
D. Escores diagnósticos

IV. TESTÍCULOS

A. Varicocele
B. Microlitíase
C. Principais tumores testiculares em ultrassonografia

Autores

Dr. Guillaume Alemann
(Strasbourg)

Dra. Flavie Bratan (Lyon)

Dr. Philippe Souteyrand
(Marseille)

Revisão

Prof. Olivier Helenon
(Paris)

Tradução

Dra. Camila Vilela de Oliveira
(Brasil)

Dr. Regis Otaviano França Bezerra
(Brasil)

I. RINS E VIAS URINÁRIAS

A. Classificação de Bosniak

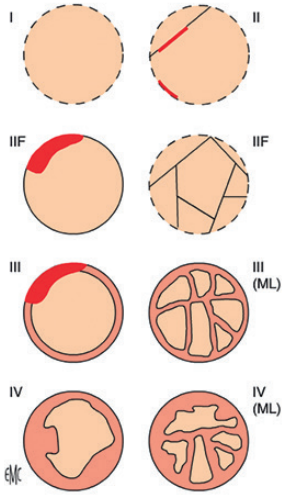

Representação esquemática da classificação de Bosniak (exceto os cistos tipo II densos). F: follow-up (vigilância); ML: multiloculado.

O. Hélénon, E. Dekeyser, S. Merran, A. Vieillefond, A. Méjean, J.-M. Correas. Cisto "solitário" do rim. Classificação por imagem das massas císticas. EMC – RADIOLOGIE ET IMAGERIE MÉDICALE: Génito-urinaire – Gynéco-obstétricale – Mammaire 2008: 1-20 [Artigos 34-119-B-30].

Adquirir imagens sem e após injeção de contraste até a fase nefrográfica (90-100s)

Tipo I (cisto simples)

Benigno (malignidade: ~ 0%): sem seguimento.

- Densidade hídrica (-5 a +15 UH).
- Homogêneo.
- Limites regulares sem parede visível.
- Sem realce ao contraste (variação < 10 UH).

Tipo II (cisto atípico)

Benigno (malignidade: ~ 0%): sem seguimento.

- Raros (< 3) septos finos.
- Finas calcificações parietais.
- Cisto hiperdenso (> 50 UH) e homogêneo (tamanho < 4 cm e com cápsula).
- Sem realce ao contraste (variação < 10 UH).

Tipo II F (follow-up)

Malignidade ~ 5-15%: risco de neoplasia suficiente para motivar o seguimento.

- Septos finos (> 3 septos).
- Parede (limite de visibilidade) fina (≤ 1 mm).
- Calcificação espessa.
- Aspecto de cisto hiperdenso se tamanho ≥ 4 cm ou intraparenquimatoso.
- Sem realce ou com realce moderado (septos, parede fina).

Tipo III (cisto suspeito)

Malignidade ~ 50%: exploração cirúrgica.

- Septos numerosos e/ou espessos.
- Parede espessa regular ou discretamente irregular.
- Limites irregulares.
- Calcificações espessas e/ou irregulares.
- Realce da parede e dos septos.

Tipo IV

Malignidade ~ 100%: Nefrectomia parcial ou total.

(Câncer de forma cística = 5 a 15% de todos os carcinomas renais)

- Parede espessa ou irregular.
- Vegetações ou nódulos murais.
- Realce da parede e das vegetações.

B. Classificação de tumores renais OMS 2004

TUMORES DE CÉLULAS RENAIS
Carcinoma de células claras
Carcinoma de células claras cístico multilocular
Carcinoma papilar
Carcinoma cromófobo
Carcinoma dos tubos coletores de Bellini
Carcinoma medular renal
Carcinoma com translocação Xp11
Carcinoma associado a neuroblastoma
Carcinoma fusiforme e tubular mucinoso
Carcinoma inclassificável
Adenoma papilar
Oncocitoma

TUMORES MESENQUIMAIS
- *Ocorrência principalmente em crianças*
  - Sarcoma de células claras
  - Tumor rabdoide
  - Nefroma mesoblastico congênito
  - Tumor renal ossificante da infância
- *Ocorrência principalmente em adultos*
  - Leiomiossarcoma (incluindo a veia renal)
  - Angiossarcoma
  - Rabdomiossarcoma
  - Histiocitoma fibroso maligno
  - Hemangiopericitoma
  - Osteossarcoma
  - Angiomiolipoma
  - Angiomiolipoma epitelioide
  - Leiomioma
  - Hemangioma
  - Linfangioma
  - Tumor de células justaglomerulares
  - Tumor de células intersticiais renomedulares
  - Schwanoma
  - Tumor fibroso solitário

TUMORES MISTOS EPITELIAIS E MESENQUIMATOSOS
Nefroma cístico
Tumor misto epitelial e estromal
Sarcoma sinovial

TUMORES METANÉFRICOS
Adenoma metanéfrico
Adenofibroma metanéfrico
Tumor estromal metanéfrico

TUMORES NEFROBLÁSTICOS
Restos nefrogênicos
Nefroblastoma
  Nefroblastoma cístico parcialmente diferenciado

TUMORES NEUROENDÓCRINOS
Carcinoide
Carcinoma neuroendócrino
Tumor primitivo neuroectodérmico
Neuroblastoma
Feocromocitoma

TUMORES HEMATOPOIÉTICOS E LINFOIDES
Linfoma
Leucemia
Plasmocitoma

TUMORES DE CÉLULAS GERMINATIVAS
Teratoma
Coriocarcinoma

METÁSTASES

Formas familiares

Doença de Von Hippel Lindau: carcinoma de células claras, cistos renais.
Câncer renal papilar hereditário (HPRC): carcinoma papilar tipo 1.
Síndrome de Birt-Hogg-Dubé: tumores híbridos ++, carcinomas cromófobos, oncocitomas.
Esclerose tuberosa de Bourneville: angiomiolipomas.
Translocação constitucional do cromossomo 3: carcinomas de células claras.

C. Cálculos Renais

Classificação decrescente por densidade

Composição heterogênea é frequente (misto em > 90% dos casos).

Brushite 3%: 1700-2800 UH

Litíase cálcica 70%: > 1000 UH

- **Oxalato de cálcio:**

Whewellite (1700-2800 UH): fragmentação difícil
Weddelite (1200-1600 UH): fragmentação mais fácil em LEC- litotripsia extracorpórea

- **Fosfato de cálcio:** 1200-1600 UH: fragmentação heterogênea em LEC-litotripsia extracorpórea

Cistina 3%: 650-1000 UH
Estruvita 13%: 600-900 UH
Ácido úrico 8%: 200-650 UH

Medicamentosa < 1%: inibidores de protease (indinavir Crixivan®), diuréticos (triamterene), antidiabéticos orais (sulfonamida Glucophage®), antiácidos gástricos (sílica opalina), alopurinol.

Outros:
Xantina
Mucoproteínas
Litíase de fosfato de amônio magnesiano: bactérias produtoras de urease frequentemente associadas a anomalias urológicas (Bricker, bexiga neurogênica, megaureter, divertículo calicinal).

D. Protocolos de TC em urologia

1. Avaliação de hematúria e de tumores das vias urinárias URO-TOMOGRAFIA MULTIFÁSICA

Esvaziar a bexiga

- Sem injeção de contraste.
- Sem obstrução urinária: injeção endovenosa de 20 mg de Furosemida cerca de um a dois minutos antes da injeção do contraste (na prática, no momento da admissão do paciente na máquina).
- Fase cortical: 35-40 seg.
- Fase nefrográfica: 90-110 seg.
- Fase excretora: > 6 min.

Contraindicações à furosemida: glomerulopatia, insuficiência renal aguda grave, obstrução aguda, encefalopatia hepática.

Possibilidade de realizar uma injeção bifásica (split bolus) para reduzir o número de fases e, portanto, reduzir a radiação:
Injetar 2/3 da dose do contraste para adquirir a fase cortical e, em seguida, injetar 1/3 da dose para adquirir a fase mista nefrográfica/excretora.

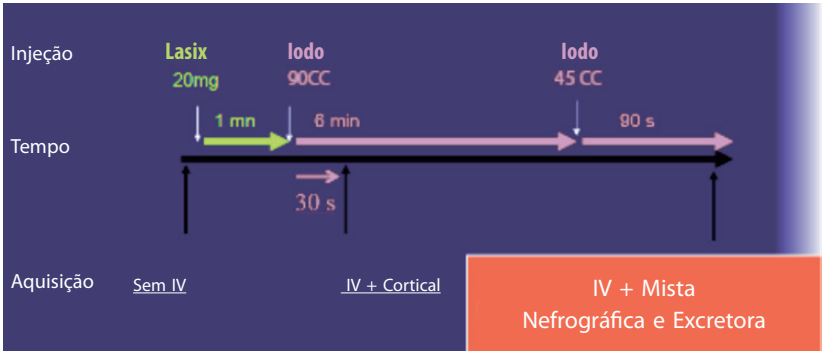

2. Avaliação de nódulo/tumor renal

Sem injeção de contraste.
Fase cortical: 35-40 seg.
Fase tubular: 80-90 seg.
Fase excretora (4 min) opcional.

E. Realce ao contraste dos tumores renais

1. Carcinoma renal de células claras

Tumor encapsulado, realce intenso (adjacente ao córtex) na fase arterial, heterogêneo, *wash* out tardio. Às vezes, possui zona de necrose central e calcificações intratumorais.

2. Carcinoma túbulo-papilar

Realce moderado (ou não significativo) e progressivo, homogêneo.

3. Angiomiolipoma renal típico

Conteúdo intratumoral de gordura macroscópica (densidade espontânea < - 20 UH), vascular e mesenquimatoso (quantidade variável).
Formas pobres em gordura (não detectáveis).
Fase arterial é importante para pesquisa de aneurismas arteriais.
Tamanho > 4 cm: indicação teórica de embolização profilática.

4. Oncocitoma (adenoma oncocitário) > 3 cm

Aspecto sugestivo: cicatriz fibrosa central (ocasionalmente excêntrica) hipodensa em comparação com o resto do tecido tumoral, o qual apresenta-se homogêneo sem necrose na fase nefrográfica tubular e sem calcificação.
Mas atenção aos cânceres (cromófobos) com "cicatriz".

5. Leiomioma

Nódulo encapsulado com realce homogêneo, levemente denso espontaneamente, bem delimitado.

II. ADRENAIS

A. Protocolo de TC para caracterização de nódulos

Sem injeção de contraste (suficiente se densidade espontânea < 10 UH: ADENOMA).
Fase precoce: 30-45 seg.
Fase tardia: 10-12 min.

B. Cálculo do Washout (WO)

Washout absoluto = (densidade precoce – densidade tardia) / (densidade precoce – densidade espontânea).
Washout relativo = (densidade precoce – densidade tardia) / densidade precoce.

WO absoluto ≥ 60% ou WO relativo ≥ 40%:

ADENOMA (S 98 % ; E 92 %).

Protocolo de RM para caracterização de nódulos:

Sequência In Phase / Out Phase +++.

Redução de sinal = (sinal in phase – sinal out phase) / (sinal in phase).

Redução de sinal ≥ 20% :

ADENOMA (S 80-96%; E 94-100%).

C. Diagnósticos diferencias dos principais tumores adrenais

- **Adenoma** (medida da densidade espontânea, cálculo do WO): secretante ou não.
- **Mielolipoma**: gordura macroscópica.
- **Hematoma.**
- **Feocromocitoma**: contexto clínico-biológico, dosagem de catecolaminas +++.
- **Carcinoma adrenal:** tumor frequentemente volumoso (> 6 cm), crescimento tumoral muito rápido.
- **Metástase** (WO < 40%).

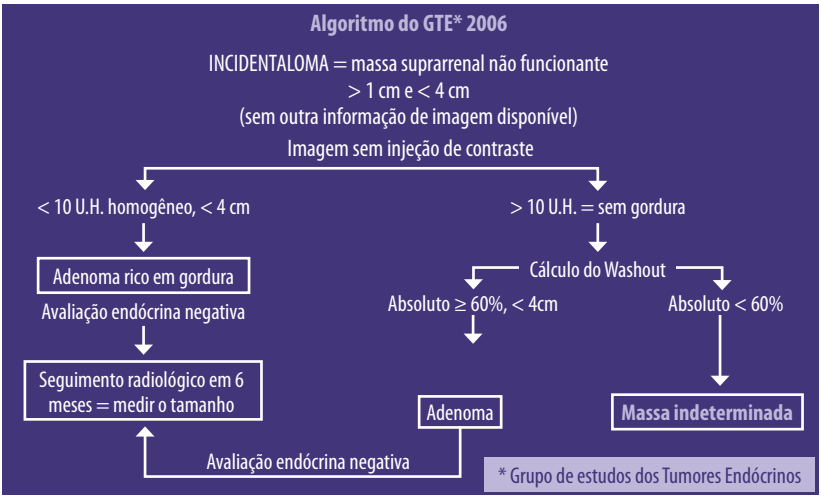

III. PRÓSTATA

A. Volumetria

Avaliação mais precisa com ultrassonografia endorretal

Fórmula elipsoide:

V = diâmetro ântero-posterior x diâmetro transverso x altura x 0,53.
Obs.: não incluir o lobo médio na medida da altura.

B. Segmentação em 27 setores

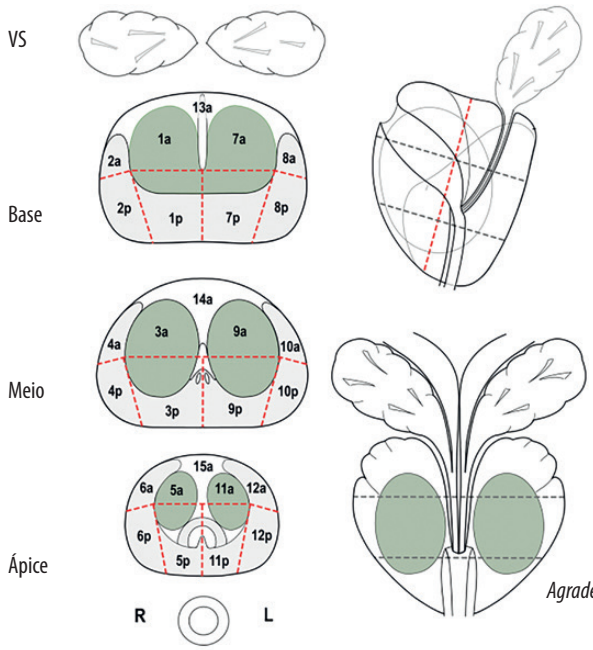

Agradecimentos: Pr P. PUECH (Lille)

C. Protocolo de RM multiparamétrica

- **Sequência T2 TSE:** planos axial, sagital e/ou coronal.
- **Difusão** com b2000 e ADC.
- **Perfusão dinâmica (DCE)** antes e após injeção de gadolíneo, **T1 Fat Sat**, pelo menos dois minutos, com uma resolução temporal menor que 10 seg.

D. Escores diagnósticos

1. Escala de Lickert

0. Benigno.
1. Provavelmente benigno.
2. Intermediário.
3. Provavelmente maligno.
4. Maligno.

2. Escore PI-RADS (V2)

Categorias (probabilidade de câncer clinicamente significativo)

- PIRADS 1: Muito baixa (um câncer clinicamente significativo é muito pouco provável).
- PIRADS 2: Baixa (um câncer clinicamente significativo é pouco provável).
- PIRADS 3: Intermediária (a presença de um câncer clinicamente significativo é equívoca).
- PIRADS 4: Alta (um câncer clinicamente significativo é provável).
- PIRADS 5: Muito alta (um câncer clinicamente significativo é muito provável).

Avaliação em T2

Escore	Zona periférica (ZP)	Zona de Transição (ZT)
1	Hipersinal intenso uniforme (normal)	Intensidade de sinal intermediária e homogênea (normal)
2	Hipossinal linear ou cuneiforme ou discreto hipossinal difuso, geralmente com contornos mal definidos	Lesão hipointensa bem circunscrita ou nódulo(s) heterogêneo(s) encapsulado(s) (HPB)
3	Lesão de sinal heterogêneo ou mal circunscrita, arredondada, com hipossinal moderado. Inclui as anormalidades não classificadas em 2, 4 ou 5	Lesão de sinal heterogêneo com contornos mal definidos. Inclui as anormalidades não classificadas em 2, 4 ou 5
4	Anormalidade focal ou massa circunscrita, com hipossinal homogêneo moderado, confinado à próstata e medindo < 1,5 cm no seu maior eixo	Anomalia focal lenticular ou mal delimitada, com hipossinal homogêneo moderado e medindo < 1,5 cm no seu maior eixo
5	Idem 4, mas medindo ≥ 1,5 cm no seu maior eixo ou extensão extra-prostática evidente/comportamento invasivo	Idem 4, mas medindo ≥ 1,5 cm no seu maior eixo ou extensão extra-prostática evidente/comportamento invasivo

Avaliação na difusão (DWI)

Escore	Zona Periférica (ZP) ou Zona de Transição (ZT)
1	Sem anormalidade (normal) no mapa-ADC e nos altos valores de b
2	Hipossinal indefinido no mapa-ADC
3	Lesão focal com hipossinal leve/moderado em ADC e isossinal/discreto hiperssinal nos altos valores de b
4	Lesão focal com hipossinal marcado em ADC e claramente hiperintenso pelos altos valores de b; medida < 1,5 cm no seu maior eixo
5	Idem 4 e medida ≥ 1,5 cm no seu maior eixo ou extensão extra-prostática evidente/comportamento invasivo

Avaliação no Dinâmico (DCE)

Escore	Zona Periférica (ZP) ou Zona de Transição (ZT)
(-)	Sem realce precoce. Ou realce difuso sem correspondência a uma anomalia focal visível em T2 e/ou DWI. Ou realce focal correspondente a uma lesão com as características de hiperplasia prostática benigna (HPB) em T2 (ZT)
(+)	Realce focal e mais precoce que a glândula prostática normal adjacente e correspondente a uma anomalia suspeita em T2 e/ou DWI

Avaliação do escore final

Zona Periférica (ZP)				Zona de Transição (ZT)			
DWI	T2W	DCE	PIRADS	T2W	DWI	DCE	PIRADS
1	Todos*	Todos	1	1	Todos	Todos	1
2	Todos	Todos	2	2	Todos	Todos	2
3	Todos	-	3	3	≤ 4	Todos	3
	Todos	+	4		5	Todos	4
4	Todos	Todos	4	4	Todos	Todos	4
5	Todos	Todos	5	5	Todos	Todos	5

** « Todos » indica 1-5*

3. Sinais de extensão locorregional

Extensão extracapsular

- Relevo da cápsula 1
- Irregularidade 2
- Espessamento de uma banda neurovascular 3
- Abaulamento, perda do limite hipointenso 4
- Extensão extracapsular mensurável 5

Vesículas seminais

- Retensão 1
- Hipossinal em T2 2
- Preenchimento do ângulo vésico-deferente 3
- Retenção de contraste ou restrição à difusão 4

Esfíncter uretral

- Tumor adjacente 1
- Perda do hipossinal do esfíncter 2
- Captação de contraste no esfíncter 3

Colo vesical

- Tumor adjacente 1
- Perda do hipossinal do esfíncter 2
- Captação de contraste no colo vesical 3

IV. TESTÍCULOS

A. Varicocele

Grau 1: Refluxo venoso breve (< 2 s) em Valsalva.
Grau 2: Refluxo > 2 s em Valsalva.
Grau 3: Refluxo permanente (em platô).
Dilatação venosa > 3 mm válida apenas se for global, permanente e no contexto de varicocele clínica.
Sem varicocele clínica: apenas os graus 2 e 3 são qualificados para varicocele subclínica.

B. Microlitíases

Grau 1: < 10 por campo.
Grau 2: 10-20 por campo.
Grau 3: incontáveis.
CAT: Vigilância ultrassonográfica até biópsia com grau 3.

Fatores de risco com indicação para vigilância em caso de microlitíases:

- Antecedente pessoal ou familiar de 1º grau de tumor germinativo.
- Antecedente de criptoquirdia.
- Antecedente de orquidopexia.
- Atrofia testicular (volume < 12 ml).

Guideline ESUR 2015 de microlitíases (ML) testiculares

Situação	< 5 ML / campo	> 5 ML / campo	Difusas
Testículo normal Sem fatores de risco	Sem vigilância	Sem vigilância	USG anual
Testículo normal Com FDR (antecedente de tumor germinativo, criptoquirdia/ orquidopexia, atrofia)	Tumor: vigilância oncológica Outros FDR: sem vigilância Aconselhar autopalpação	USG anual USG anual	USG anual USG anual
Síndrome genética (Klinefelter)	USG de 6-12 meses: Busca de nódulo > 3 mm Parar se não for encontrado	USG de 6-12 meses: Busca de nódulo > 3 mm Parar se não encontrar	Encaminhar para centro especializado
Lesão focal	Encaminhar para centro especializado: urologia +/- oncologia Nb: a associação de microlitíases e de faixas hipoecogênicas são sugestivas de tumor germinativo "burned out" Nb 2: aglomerados de microlitíases adjacentes a uma lesão focal não cística são sugestivos de tumor germinativo		
Macrocalcificação	Idem "lesão focal"		

C. Principais tumores testiculares à ultrassonografia

Pontos-chave

Todo tumor extra-testicular é mais provavelmente benigno.

Tumor palpável?
Idade do paciente?
Marcadores tumorais devem ser dosados com urgência em caso de tumor sólido +++.

1. Cistos

- Cisto epitelial.
- Cisto da albugínea.
- Cisto epidérmico: *nódulo bem delimitado, circular, alternância de zonas hipo e hiperecogênicas e com seu centro "em casca de cebola".*

2. Tumores germinativos (95%)

Mais comum em jovens entre 15 e 35 anos.
Seminoma puro ou misto (40%): *hipoecogênico, homogêneo, vascularizado.*

Tumor não seminomatoso (60%): *heterogêneo, pseudocistos, calcificações.*

- Coriocarcinoma.
- Carcinoma embrionário.
- Tumor do saco vitelínico.
- Teratoma: cístico, calcificações, gordura.
- Teratocarcinoma.

3. Tumores não germinativos (5%)

Tumores das células de Leydig: *pequeno tamanho (< 1 cm), hipoecogênico, homogêneo.*
Tumores das células de Sertoli.

4. Lesões bilaterais

Linfoma (> 50 anos).
Metástases (próstata, pulmão).
Sarcoidose.
Inclusões suprarrenais.
Às vezes, seminomas.

NEURORRADIOLOGIA

I. VASCULARIZAÇÃO ARTERIAL CEREBRAL
II. AVALIAÇÃO DE ESTENOSES CAROTÍDEAS
III. VASCULARIZAÇÃO VENOSA CEREBRAL
IV. SCORE ASPECTS
V. DADOS SIMPLIFICADOS DO AVC
VI. EVOLUÇÃO DO SINAL DO SANGUE NA RM
VII. ESPECTROSCOPIA
VIII. CRITÉRIOS DE ESCLEROSE MÚLTIPLA
IX. ATROFIA TEMPORAL MEDIAL
X. HIPERSINAL NA SUBSTÂNCIA BRANCA
XI. VIAS VISUAIS
XII. BASE DO CRÂNIO / NERVOS CRANIANOS

Autor

Volodia Dangouloff-Ros
(Paris)

Revisão

Dr. Nicolas Menjot
(Montpellier)

Dra. Myriam Edjlali-Goujon
(Paris)

Profª Catherine Oppenheim
(Paris)

Agradecimentos

Thibaut Jacques
(Lille)

Tradução

Dr. Igor Padilha
(Brasil)

I. VASCULARIZAÇÃO ARTERIAL CEREBRAL

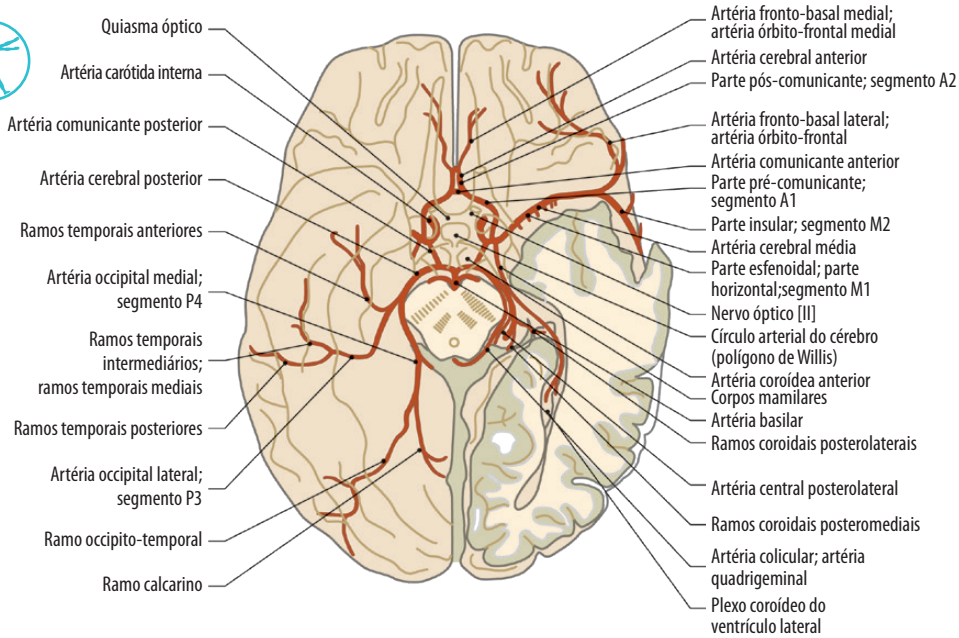

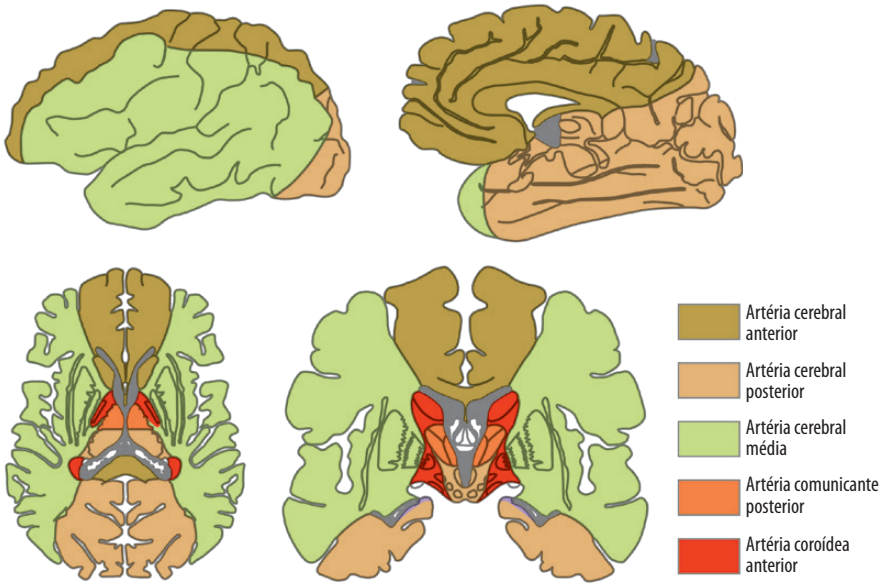

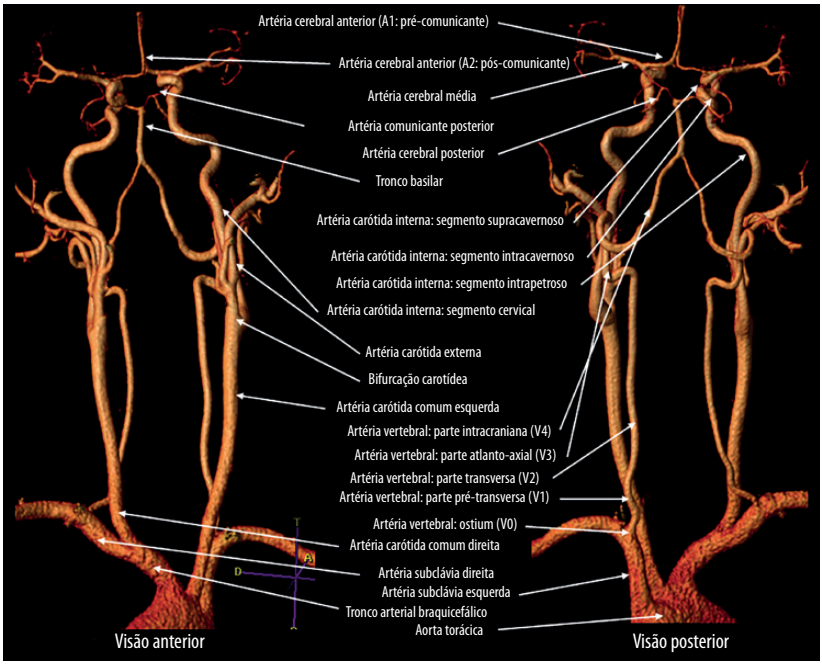

II. AVALIAÇÃO DAS ESTENOSES CAROTÍDEAS

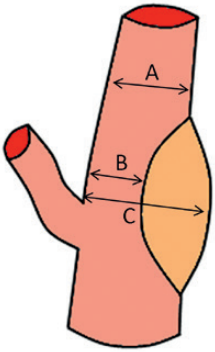

NASCET (North American Symptomatic Carotid Endarterectomy Trial)	ECST (European Carotid Surgery Trial)
(1-[B/A]) x 100%	(1-[B/C]) x 100%

Estenose	NASCET	ECST
Moderada	< 50%	< 75%
Intermediária	50 - 70%	75 - 85%
Severa	> 70%	> 85%

III. VASCULARIZAÇÃO VENOSA CEREBRAL

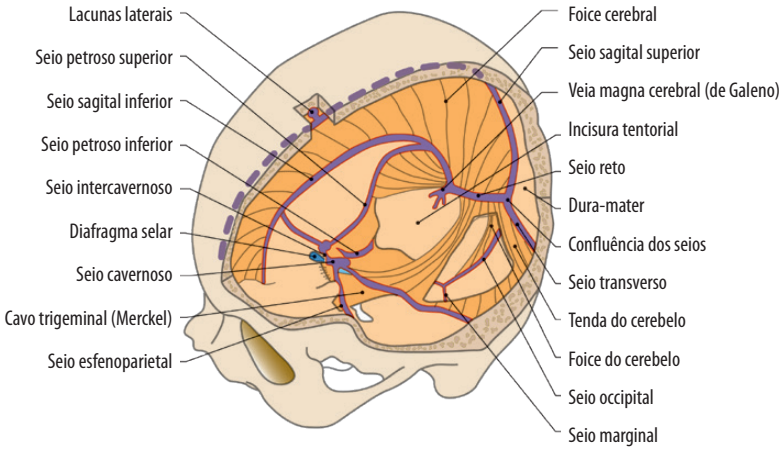

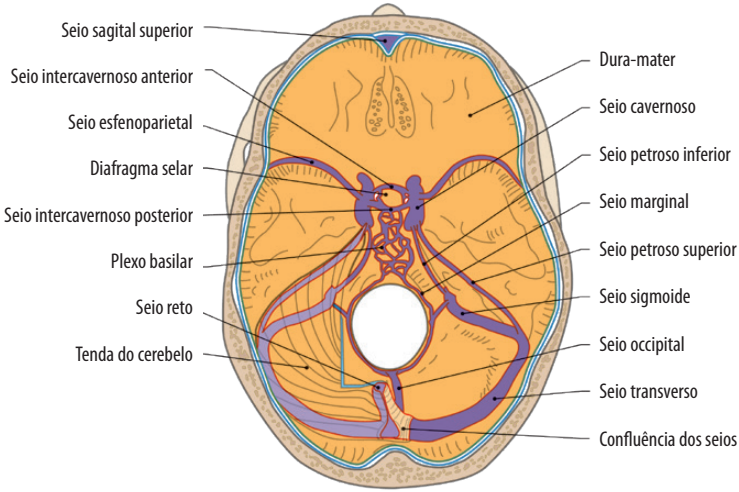

IV. SCORE ASPECT

(Alberta Stroke PROGRAM Early CT Score)

Score de avaliação da extensão do acidente vascular isquêmico da artéria cerebral média:

- Descrita para tomografia computadorizada sem contraste, utilizável também em RM na sequência de difusão b=1000 sec/mm2.
- Score total de 10 pontos.

- Para cada zona alterada, retirar 1 ponto.
- Score < 5 = prognóstico pior e risco elevado de transformação hemorrágica.
- Score entre 8 e 10 = maior benefício da trombólise.

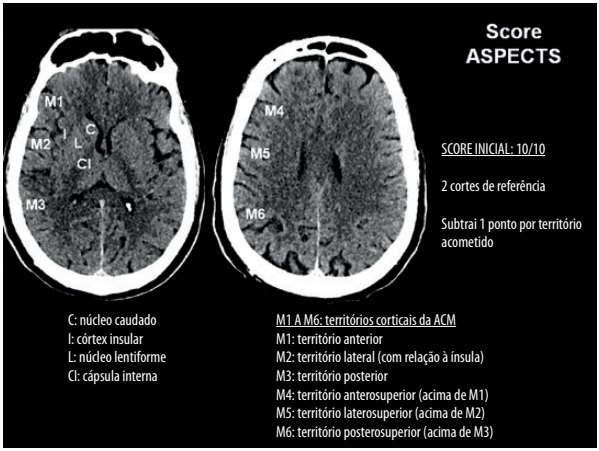

V. DATAÇÃO SIMPLIFICADA DO AVC

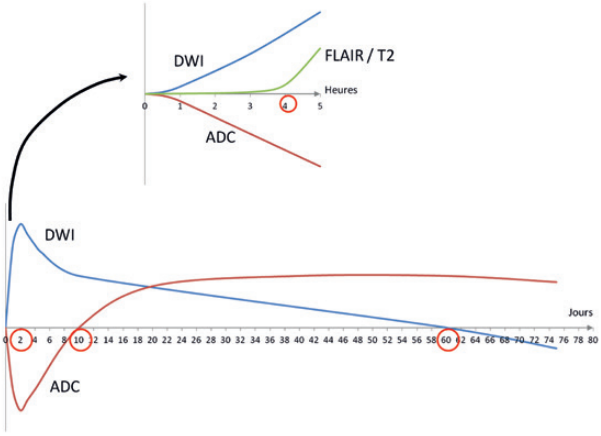

A sequência de difusão (DWI) permite calcular o mapa do coeficiente de difusão aparente (ADC). O hipersinal em DWI e restrição do ADC correspondem à existência de edema citotóxico secundário à isquemia. Esta sequência é muito sensível à isquemia cerebral desde os primeiros minutos do AVC. A sequência axial FLAIR (Fluid attenuated inversion recovery) resulta de uma anulação do sinal do líquido céfalo-raquidiano (LCR), permitindo uma boa visualização do parênquima cerebral. O edema citotóxico é visível sob a forma de hipersinal FLAIR por volta

de quatro horas e meia do surgimento das lesões isquêmicas. O edema citotóxico se transforma progressivamente em edema vasogênico por volta do 10º dia do surgimento das lesões, justificado por uma "pseudonormalização" transitória do ADC, seguido de um aumento que perdurará. O hipersinal na sequência de difusão (DWI) é em relação ao edema citotóxico inicialmente, depois, à partir do 10º dia, ele resulta de um efeito T2, que persistirá entre um a dois meses.

VI. EVOLUÇÃO DO SINAL DO SANGUE NA RM

Estágio	Período ≈	Molécula	T1	T2	T2*
Hiperagudo	Algumas horas	Oxi-hemoglobina	≈ ou ↓	↑	
Agudo	Algumas horas – 3-4 horas	Desoxi-hemoglobina	≈ ou ↓	↓	↓↓
Subagudo precoce	Vários dias	Meta-hemoglobina intracelular	↑	↓	↓↓
Subagudo tardio	Vários dias – meses	Meta-hemoglobina extracelular	↑	↑	↓↓
Crônico	Vários meses - indefinidamente	Hemosiderina, ferritina	≈ ou ↓	↓	↓↓

VII. ESPECTROSCOPIA

Metabólitos		Freq. (ppm)	T_2 curto	T_2 longo	Interpretação	Anomalias
ml	Mioinusitol	3,6	•		Marcador glial	↑ : gliomas, gliose reacional esclerose múltipla ↓ : encefalite herpética
Cho	Colina	3,2	•	•	Marcador de metabolismo das membranas celulares	↑ : tumores, desmielinização
Cr Pcr	Creatina Fosfocreatina	3,0	•	•	Marcador do metabolismo energético. Serve de pico de referência pois ≈ constante	
Glx	Gaba, gluta-mato, gluta-mina	2,1-2,5	•		Marcador de neurotransmissores intracelulares	↑ : encefalopatia hepática
NAA	N-acetil-aspartato	2,0	•	•	Marcador de neurônios saudáveis	↑ : doença de Canavan ↓ : sofrimento neuronal

Metabólitos		Freq. (ppm)	T_2 curto	T_2 longo	Interpretação		Anomalias
Succ	Succinato	2,4	•	•	PATOLÓGICO	Abscessos piogênicos	
Ac	Acetato	1,9	•	•		Abscessos	
Ala	Alanina	1,5 (duplo)	•	•		Meningioma, abscesso	
Lac	Lactato	1,3 (duplo)	•+	• –		Isquemia, convulsões, tumores, mitocondriopatias	↑ : metabolismo anaeróbio
Lip	Lipídios livres	0,9 1,4	•	•		Tumores necróticos (de grau elevado)	
aa	Aminoácidos	0,97	•	•		Abscessos piogênicos	

Fonte : Imaios

VIII. CRITÉRIOS DE ESCLEROSE MÚLTIPLA

Revisão 2010 dos critérios de McDonald

Clínica	Critérios de RM necessários para o diagnóstico
Disseminação clínica temporal E Disseminação clínica espacial	Nenhum
Disseminação clínica temporal E 1 déficit neurológico	Disseminação espacial RM
1 surto E Disseminação clínica espacial	Disseminação temporal RM
1 surto	Disseminação temporal RM E Disseminação espacial RM
Progressão clínica neurológica que evoca EM progressiva	Um ano de progressão e dois sinais dos três: 1. Uma lesão supratentorial 2. Uma lesão medular 3. LCR positivo

Disseminação clínica temporal: ≥ 2 surtos.
Disseminação clínica espacial: ≥ 2 déficits neurológicos focais.

Disseminação espacial por RM:
≥ 1 lesão com hipersinal T2 em ≥ 2 das 4 regiões (periventricular, justa-cortical, infratentorial, medular).

Disseminação temporal por RM:

- Presença simultânea de lesões assintomáticas com e sem impregnação ou
- Uma nova lesão com hipersinal T2 ou um novo foco de impregnação em comparação com uma RM anterior.

IX. ATROFIA TEMPORAL MEDIAL

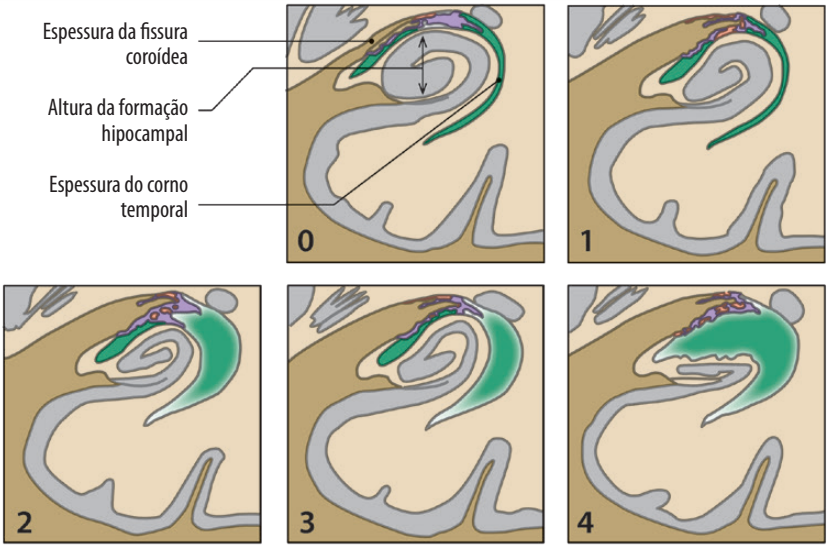

Classificação de Scheltens

Score	Fissura Coroídea	Corno Temporal	Hipocampo
0	**N**	**N**	**N**
1	↑	**N**	**N**
2	↑↑	↑↑	↓
3	↑↑↑	↑↑↑	↓↓
4	↑↑↑	↑↑↑	↓↓↓

Antes de 75 anos, um score superior ou igual a 2 é patológico.
Após 75 anos, um score superior ou igual a 3 é patológico.

X. HIPERSINAL DA SUBSTÂNCIA BRANCA

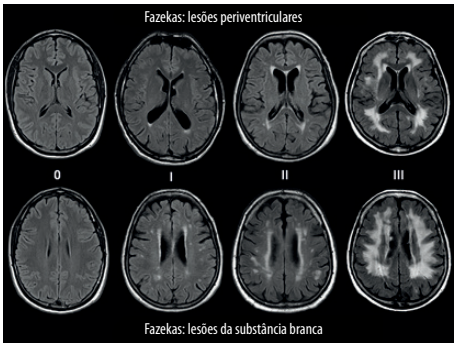

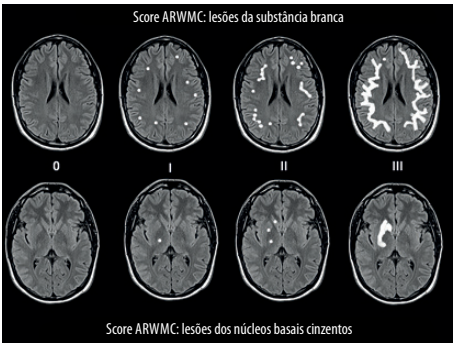

Classificação de FAZEKAS

	Lesões da substância branca profunda
0	Ausência de lesão
1	Puntiformes
2	Confluentes incipientes
3	Múltiplas zonas confluentes

Leucopatia vascular a partir de um score de 2.

XI. VIAS VISUAIS

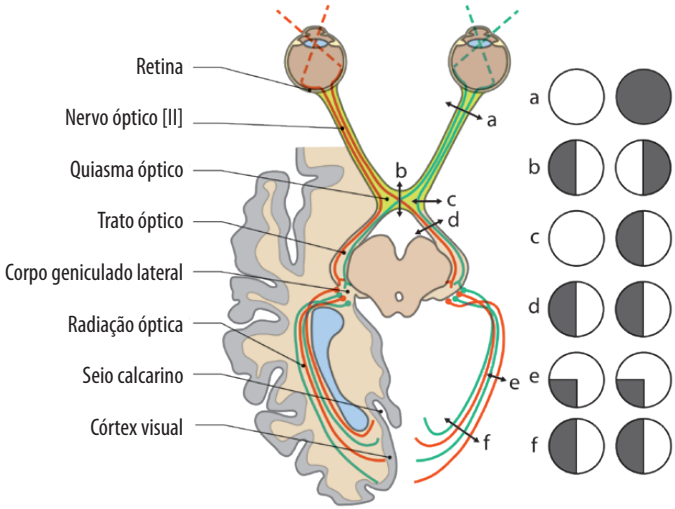

XII. BASE DO CRÂNIO / NERVOS CRANIANOS

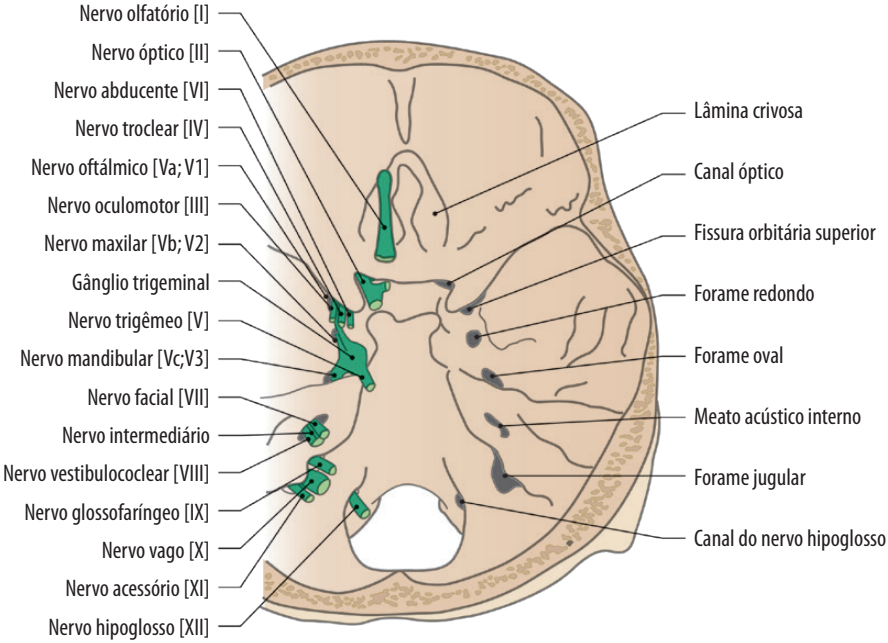

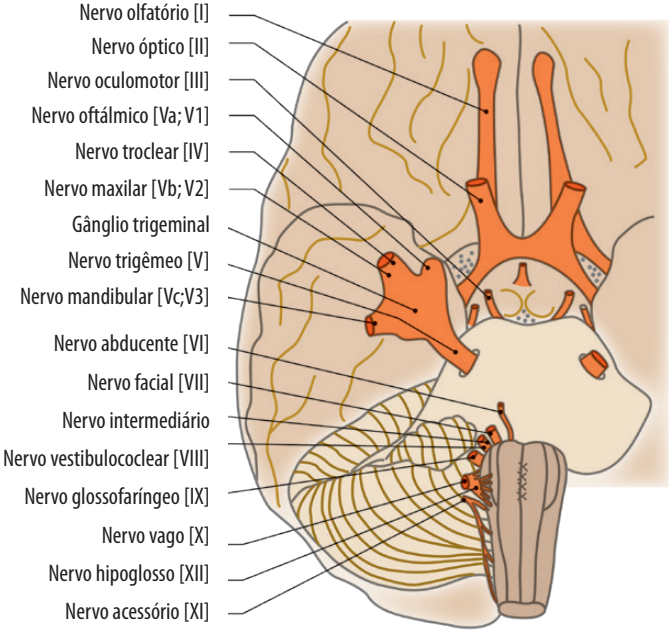

NEURORRADIOLOGIA INTERVENCIONISTA

I. ANATOMIA
- A. Segmentos da artéria carótida interna (Bouthillier)
- B. Segmentos da artéria vertebral (segundo Fischer)
- C. Segmentos das principais artérias cerebrais

II. PATOLOGIA
- A. Hemorragia subaracnoidea (HSA)
- B. Aneurismas intracranianos
- C. Acidente vascular cerebral
- D. Malformações arteriovenosas
- E. Fístulas durais

Autores

Wagih Ben Hassen (Paris)

Dr. Sébastien Soize (Reims)

Revisão

Dr. Olivier Naggara (Paris)

Dr. Frédéric Clarençon (Paris)

Tradução

Dr. Igor Padilha (Brasil)

I. ANATOMIA

A. Segmentos da artéria carótida interna (Bouthillier)

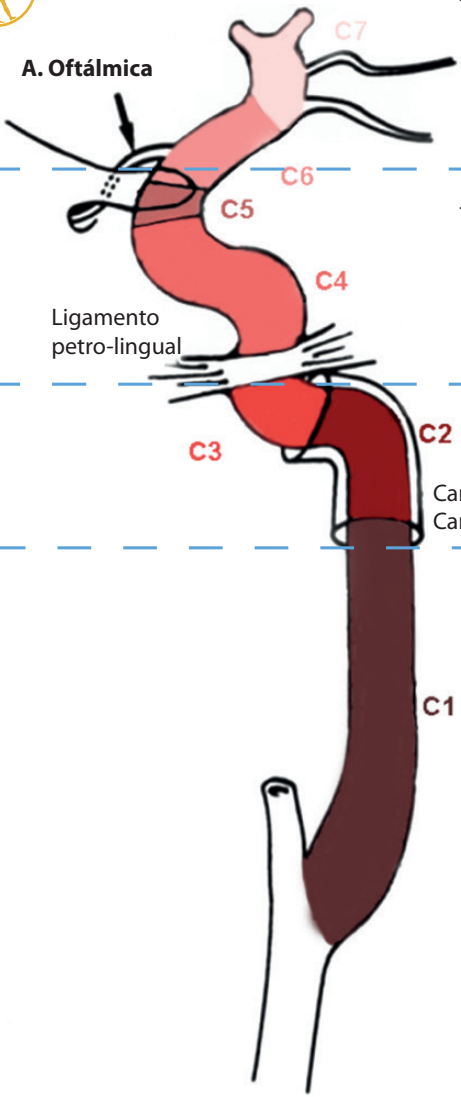

Ramos da ACI

Segmento supracavernoso

Artéria oftálmica: origem na face anterior do segmento clinoideo.
Artéria comunicante posterior: origem na face posterior da ACI supracavernosa.
Artéria coroidea anterior: origem na face posterointerna da ACI, logo acima da artéria comunicante posterior.

Segmento cavernoso

Tronco meningo-hipofisário: origem no plano do joelho posterior, vasculariza a glândula pituitária pelos ramos hipofisários inferiores, o clivo pelas artérias clivais e a tenda do cerebelo pela artéria de Bernasconi.
Tronco inferolateral: vasculariza os pares cranianos III, IV, V, VI e o gânglio de Gasser.

Segmento intrapetroso

Artéria do canal pterigoideo (vidiana), origem em 30% dos casos a partir do segmento horizontal da ACI petrosa.
Artéria carótico-timpânica: ramo que se origina do joelho da ACI petrosa.

B. Segmentos da artéria vertebral (segundo Fishcer)

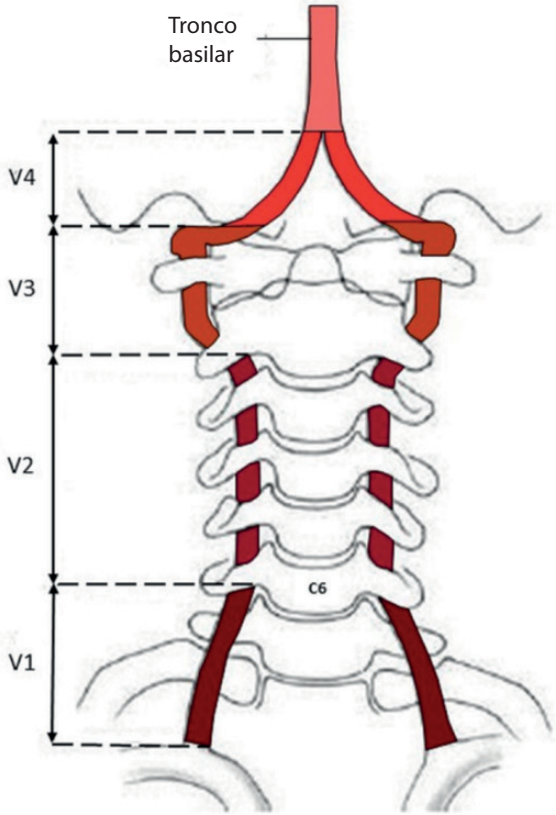

V4 parte intracraniana (segmento intradural): compreendido entre a emergência da artéria vertebral do canal transverso de C1 até a origem da artéria basilar. O trajeto intradural é responsável por uma diminuição fisiológica do calibre.

V3 parte atlantoide: segmento C2 - C1, vertica-lisa-se em direção ao forame transverso de C1.

V2 parte transversa cervical: de C6 a C2.

V1 parte pré-vertebral, segmento extra-ósseo: do óstio até sua entrada no forame transverso de C6.

C. Segmentos das principais artérias cerebrais

	Segmentos	Colaterais
ARTÉRIA CEREBRAL **ANTERIOR** (ACA)	▸ **A1**: segmento horizontal, à montante da artéria comunicante anterior ▸ **A2**: vertical ou pós-comunicante. ▸ **A3**: contorna o joelho do corpo caloso. ▸ **A4-A5**: ramos corticais da ACA.	▸ **Artéria "recorrente" de Heubner**: origina-se mais frequentemente dos segmentos A1 ou A2. Seus ramos terminais vascularizam a cabeça do núcleo caudado, o braço anterior da cápsula interna e a extremidade anterior do putâmen. ▸ **Ramos destinados para os tratos ópticos** ▸ **Ramos perfurantes centrais curtos**: origem da artéria comunicante anterior e da ACA.
ARTÉRIA CEREBRAL **MÉDIA** (ACM)	▸ **M1**: horizontal ou basal ▸ **M2**: insular ▸ **M3**: opercular ▸ **M4**: cortical	▸ **Artérias lentículo-estriadas**: origem a partir de M1 e nutre o núcleo caudado e o núcleo lentiforme, o braço posterior da cápsula interna e a cápsula externa. ▸ **Ramos corticais**: cujo ramo central vasculariza as áreas motoras e sensitivas primárias.
ARTÉRIA CEREBRAL **POSTERIOR** (ACP)	▸ **P1**: pré-comunicante ▸ **P2**: ambiente ▸ **P3**: quadrigeminal ▸ **P4**: cortical	▸ **Ramos perfurantes**: tálamo-perfurantes, quadrigeminais e pedunculares. ▸ **Ramos ventriculares e do plexo coroidie** ▸ **Ramos corticais** (cujo ramo calcarino vasculariza o córtex visual primário)

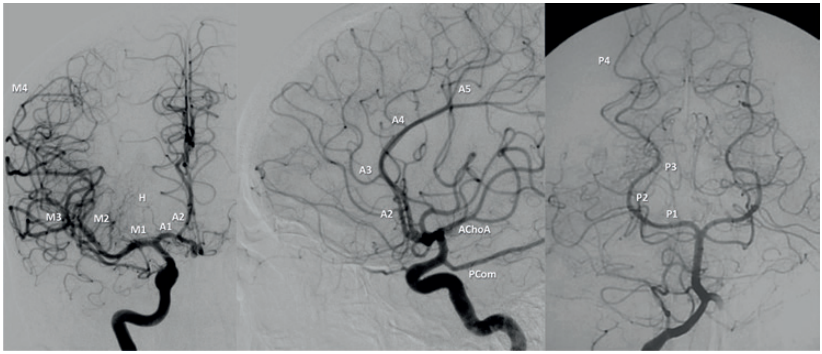

Segmentação das artérias intracranianas segundo Fischer
H: artéria de HEUBNER, AChoA: artéria coroideia anterior, PCom: artéria comunicante posterior

II.PATOLOGIA

A. Hemorragia subaracnoidea (HSA)

Classificação de Fisher

Grau	Critérios
1	Ausência de HSA, HIV ou HIP
2	HSA fina (espessura ≤ 1 mm), ausência de HIV ou HIP
3	HSA espessa (espessura > 1 mm), ausência de HIV ou HIP
4	HSA (independentemente da espessura), HIV e / ou HIP

HIP: Hemorragia intraparenquimatosa
HIV: Hemorragia intraventricular
HSA: Hemorragia subaracnoidea

Predição do risco de vasoespasmo angiográfico severo

Quanto mais elevado o score de Fisher, maior o risco de ocorrência de vasoespasmo, assim como de severidade do mesmo. Além disso, uma HSA não visível ou tênue na TC é associada a um risco de vasoespasmo angiográfico severo de 6%, assim como uma HSA espessa (> 1 mm) é associada a um risco de vasoespasmo angiográfico severo de cerca de 96%.

Gravidade clínica de uma HSA

Classificação da World Federation of Neurological Surgeons (WFNS), baseada no score de Glasgow e na presença de um déficit motor.

Grau	Score de Glasgow	Déficit motor	Desfecho negativo em 6 meses (%)
I	15	Ausente	13
II	13-14	Ausente	20
III	13-14	Presente	42
IV	7-12	Presente ou ausente	51
V	3-6	Presente ou ausente	68

Uma forma grave de HSA é definida por um grau III a V. Estas formas graves representam um terço dos pacientes hospitalizados.

B. Aneurismas intracranianos

Escala de oclusão aneurismal

Classificação Roy-Raymond

Definida na arteriografia. Hoje utilizada em ARM TOF.

Oclusão Completa | Colo Residual | Aneurisma residual

C. Acidente vascular cerebral

Extensão do AVC

Alberta **S**troke **P**rogram **E**arly **CT S**core (ASPECTS): cf. Capítulo Neurologia

Referência

http://www.aspectsinstroke.com/

Recanalização

SCORE TICI: **T**hrombolysis **I**n **C**erebral **I**nfarction
Score de arteriografia cerebral. Por conseguinte, é às vezes utilizada na ARM TOF, ARM com contraste, angiotomografia.

- Grau 0: Ausência de passagem de contraste na artéria ocluída.
- Grau 1: Passagem com perfusão mínima: fluxo muito lento sem opacificação de todo o território arterial.
- Grau 2: Passagem com perfusão parcial.
  - 2a: Perfusão < 2/3 de todo o território arterial.
  - 2b: Perfusão de todo o território, mas com um fluxo lentificado.
- Grau 3: Perfusão cerebral normal.

D. Malformações arteriovenosas

Classificação de Spetzler-Martin

- Permite reconhecer o risco operatório cirúrgico (mortalidade e morbidade).
- **Tamanho do nidus:** 1 (<3 cm), 2 (3 a 6 cm) ou 3 (>6 cm).
- **Veias de drenagem:** 0 (drenagem unicamente superficial) ou 1 (drenagem profunda).
- **Localização** mais ou menos próxima de uma zona neurologicamente funcional*: 0 (zona não funcional) ou 1 (próxima de uma zona funcional).
- Soma: graus I a V:
  - Grau I: pequena malformação para drenagem venosa superficial situada em uma zona silenciosa.
  - Grau V: MAV de grandes dimensões, acomentendo uma zona funcional com drenagem venosa profunda.

*São definidas como eloquentes as seguintes regiões: córtex sensório-motor, córtex visual, tálamo, hipotálamo, cápsula interna, tronco cerebral, pedúnculos cerebelares, núcleos profundos cerebelares.

E. Fístulas durais

Classificação de Cognard / Lariboisière

123

- **Tipo I**: Drenagem no mesmo sentido de fluxo de um seio sem refluxo venoso nem drenagem venosa cortical associada.
- **Tipo II**: Drenagem no seio. Presença de refluxo venoso retrógrado (seio venoso ocluído, estenose à jusante, ou débito muito importante para o tamanho do seio).
  - IIa: Refluxo para o seio sem participação de veias corticais.
  - IIb: Refluxo para veias corticais (**10-20% risco de hemorragia**).
- **Tipo III**: Drenagem cortical direta (veia cortical arterializada) (**40% de risco de hemorragia**).
- **Tipo IV**: Drenagem cortical direta com ectasia da veia de drenagem (**60% de risco de hemorragia**).
- **Tipo V**: Drenagem para veias espinais perimedulares (mielopatia progressiva).

Na prática, um tratamento é proposto para os tipos IIb a V.

ONCOLOGIA

I. RECIST 1.1
II. CLASSIFICAÇÃO ANN ARBOR
III. CRITÉRIOS DE CHESON (VERSÃO 2014)

Autor

Damien Bouda (Paris)

Dr. Samy Ammari (Paris)

Revisão

Prof. Frank Boudghène (Paris)

Prof. Eric de Kerviler (Paris)

Agradecimentos

Dr. Mickaël Ohana
(Strasbourg)

Dra. Marie Lemery-Magnin
(Paris)

Tradução

Dra. Maria Fernanda Arruda Almeida (Brasil)

I. RECIST 1.1

RECIST 1.1: Avaliação da Resposta Tumoral

Avaliação Inicial (baseline)

Definição das **lesões tumorais alvos**:

- Pelo menos 10 mm no maior diâmetro
- Máximo duas lesões-alvo por órgão
- Máximo cinco lesões-alvo por paciente
- Medir o **maior diâmetro**
- **Linfonodos**: medida do **menor diâmetro** (perpendicular ao maior diâmetro). Podem ser lesões-alvo quando o menor diâmetro é ≥ 15 mm.

Resposta Completa

Desaparecimento de todas as lesões-alvo
Linfonodos-alvo: menor diâmetro < 10 mm
Não há caracterização de lesões tumorais novas

Resposta Parcial

Baseline = antes do tratamento
Diminuição de pelo menos 30% da soma dos diâmetros das lesões-alvo **vs Baseline**
Não há caracterização de lesões tumorais novas

Doença Estável

Não preenche critérios para Resposta Parcial, nem para Progressão de Doença

Progressão de Doença

Nadir = melhor resposta
Aumento de pelo menos 20% da soma dos diâmetros das lesões-alvo **vs Nadir**
Ou **aparecimento de nova lesão tumoral**

Resposta Tumoral

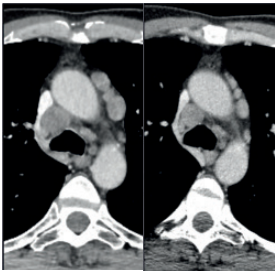

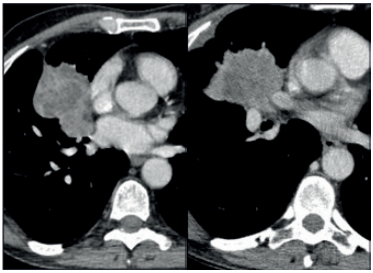

Câncer de Pulmão:
› Não houve modificação significativa no tamanho da linfonodomegalia ou do tumor primário.
› Não houve aparecimento de lesão nova.

➔ ***Doença estável***

Câncer de Pulmão:
› Aumento superior a 20% no maior diâmetro dos nódulos adrenais metastáticos.
› Aparecimento de metástase cerebral (seta).

➔ ***Progressão de doença***

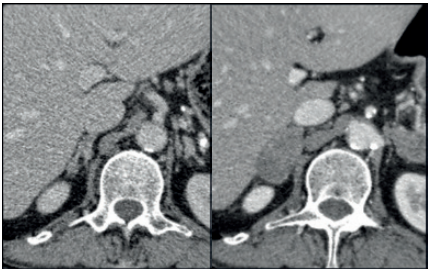

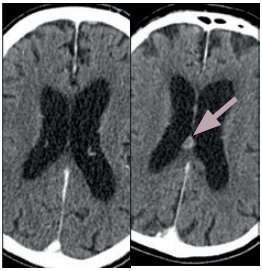

II. CLASSIFICAÇÃO ANN ARBOR

Atualmente, é utilizada para o estadiamento clínico inicial dos linfomas Hodgkin e dos linfomas não Hodgkin.

Estágio	*Envolvimento ganglionar*	*Envolvimento extraganglionar*
Localizado I	Envolvimento de uma cadeia linfonodal	Envolvimento de uma estrutura extraganglionar, sem envolvimento linfonodal
II	Envolvimento de duas ou mais cadeias linfonodais no mesmo lado do diafragma	Estágio I ou II com uma extensão extraganglionar por contiguidade, limitada
Avançado III	Envolvimento linfonodal nos dois lados do diafragma	Estágio III com uma extensão extraganglionar por contiguidade, limitada
IV	Estágio I, II ou III + Envolvimento extraganglionar não contíguo	

NOTA: O anel de Waldeyer e o baço são considerados locais de envolvimento ganglionar no linfoma de Hodgkin.

Os sufixos A e B são necessários apenas para os linfomas de Hodgkin. A: ausência de sintomas gerais. B: presença de um ou mais sintomas gerais – febre superior a 38ºC com duração superior a uma semana, sem infecção confirmada; perda de peso maior que 10% do peso corporal em período de seis meses; sudorese noturna profusa.

A designação X para o envolvimento nomeado "Bulky" (tumores volumosos, com maior diâmetro superior a 10 cm) não é mais necessária.

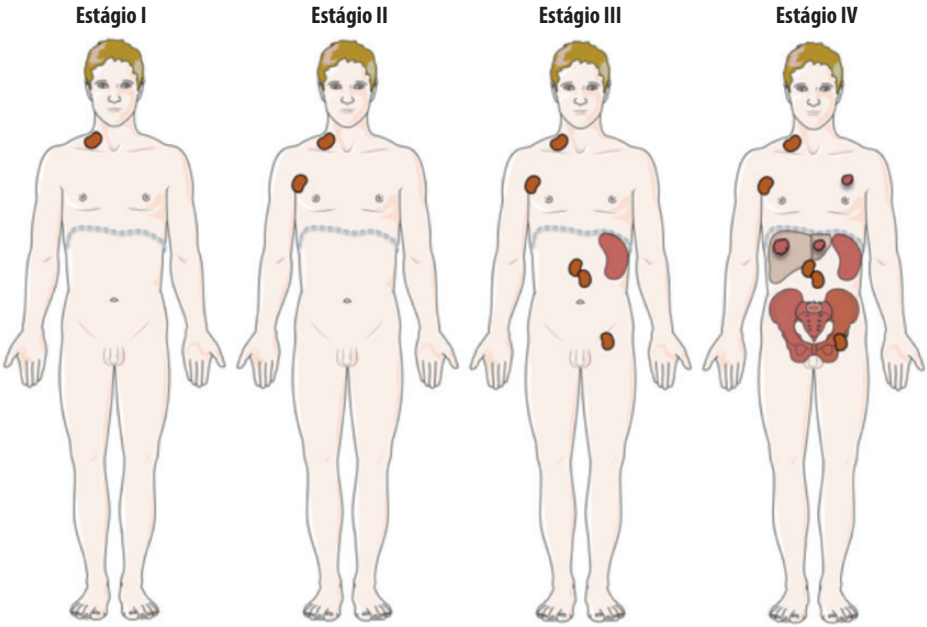

Classificação Ann Arbor *(Agradecimentos ao Prof. Eric De Kerviler)*

III. CRITÉRIOS DE CHESON (VERSÃO 2014)

A investigação diagnóstica e a avaliação da resposta tumoral aos tratamentos devem ser adaptadas a cada tipo de linfoma. Podem ser descritas duas categorias principais:

- Linfomas ávidos pelo ^{18}FDG → avaliação por TC Tórax, Abdome e Pelve (TAP) + ^{18}FDG PET
- Linfomas não ávidos pelo ^{18}FDG → avaliação por TC Tórax, Abdome e Pelve (TAP)

Outros exames de imagem podem ser realizados para formas especiais da doença (ex.: Linfoma cerebral → Ressonância Magnética (RM) cerebral; Linfoma hepático → RM hepática, etc.).

Identificação das lesões-alvo

Definir de uma a seis lesões-alvo ganglionares e/ou extraganglionares, mensuráveis no plano axial em duas dimensões perpendiculares (maior e menor diâmetros perpendiculares, em milímetros).

a. Calcular para cada lesão-alvo: o produto dos diâmetros perpendiculares (PDP).

b. Calcular para cada avaliação: a soma dos produtos dos diâmetros perpendiculares (SPD).

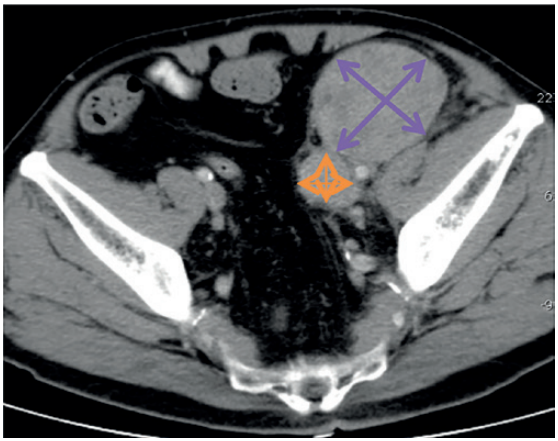

Figura 1: exemplo de um Linfoma folicular
PDP1=60x40 e PDP2=20x15.
SPD = PDP1 + PDP2 = 2700

Uma lesão-alvo ganglionar deve ter maior diâmetro > 15 mm.
Uma lesão-alvo extraganglionar deve ter um diâmetro > 10 mm.
Na medida do possível, define-se seis lesões-alvo representativas da distribuição da doença (ex.: infra e supradiafragmáticas).
Todas as outras lesões devem estar listadas na categoria "lesões não mensuráveis".

Critérios de avaliação da resposta terapêutica

(Linfomas não ávidos pelo ^{18}FDG)

	Resposta completa	Resposta parcial	Ausência de resposta ou doença estável	Progressão de doença
Lesões-alvo: *Linfonodos ou acometimento extraganglionar*	Maior diâmetro de todas as lesões-alvo ganglionares < 1,5 cm. Regressão dos acometimentos extraganglionares.	Redução ≥ 50% da SPD*	Redução ≤ 50% da SPD* Não preenche critério de progressão de doença	Um dos critérios seguintes: Aumento ≥ 50% do PDP** de uma lesão-alvo (vs. nadir) Aumento do maior ou do menor diâmetro de uma lesão-alvo (vs. nadir) de 0,5 cm para uma lesão < 2cm ou de 1,0 cm para uma lesão > 2cm.
Lesões não mensuráveis	Regressão	Regressão ou estável	Não preenche critério de progressão de doença	Progressão inequívoca
Baço	Tamanho normal (≤13cm)	Redução ≥ 50% da parte do diâmetro acima de 13 cm	Não preenche critério de progressão de doença	Se esplenomegalia no nadir: aumento de 50% da parte do diâmetro acima de 13 cm (ex: um tamanho de 15cm no nadir deve ser medido acima de 16 cm).
Nova lesão	Ausente	Ausente	Ausente	Novo linfonodo com maior diâmetro > 15 mm. Toda nova lesão atribuível com certeza ao linfoma.

* SPD = Soma dos produtos dos diâmetros perpendiculares de cada lesão-alvo

** PDP = Produto dos diâmetros perpendiculares de uma lesão-alvo

Nota 1: Se um conglomerado linfonodal se divide em vários linfonodos após o tratamento, os produtos dos diâmetros perpendiculares (PDP) de cada linfonodo resultante devem ser adicionados em conjunto. Se um ou mais destes linfonodos subsequentemente aumentarem de tamanho, cada linfonodo será comparado individualmente ao seu nadir (como se cada linfonodo tivesse sido selecionado como lesão-alvo na avaliação inicial).

Nota 2: Se vários linfonodos-alvos confluem após o tratamento, o PDP da massa resultante deve ser comparado à soma dos PDP de cada linfonodo em sua origem. Um aumento ≥ 50% é necessário para classificar em progressão de doença.

Autores

Jonathan Zipfel (Besançon)

Dra. Nadya Pyatygorskaya (Paris)

Revisão

Profª Frédérique Dubrulle (Lille)

Dr. Arnaud Attyé (Grenoble)

Cabeça e Pescoço

I. ROCHEDO
- A. Otospongiose
- B. Traumatismo do osso temporal
- C. Colesteatoma
- D. Regra mnemônica das principais patologias do osso temporal
- E. Schwannoma vestibular

II. VADS (VIAS AÉREAS E DIGESTIVAS SUPERIORES) E PARTES MOLES DO PESCOÇO
- A. Cadeias ganglionares cervicais
- B. Espaços profundos supra e infra-hióideos
- C. Principais classificações TNM

III. SEIOS DA FACE
- A. Classificação Radkowski do nasoangiofibroma
- B. Grau de severidade da polipose nasossinusal
- C. Revisão das principais variantes anatômicas com risco cirúrgico e de estenose

IV. OSSOS DA FACE
- A. Fraturas: classificação de Le Fort e médio-faciais
- B. Quadrantes dentários e numeração dentária

V. TIREOIDE
- TI-RADS

VI. ÓRBITA
- A. Exoftalmia: graus
- B. Localização das lesões orbitárias

VII. PARÓTIDAS
- Sinal na RM: esquema de interpretação das principais lesões

Tradução

Dr. Mauro Miguel Daniel (Brasil)

Dr. Daniel Vaccaro Sumi (Brasil)

Agradecimentos

Thibaut Jacques (Lille)

I. ROCHEDO

A. Otospongiose

- Doença osteodistrófica frequentemente bilateral, porém potencialmente assimétrica, acometendo principalmente a camada média da cápsula ótica.
- Tem início habitualmente no nível da fissula antefenestral, mas pode ser classificada segundo sua localização:

Tipo	Aspecto tomográfico
0	Normal
Ia	Acometimento isolado da platina (platina espessa > 0,6 mm, hipodensa)
Ib	Hipodensidade pré-estapediana < 1 mm sem contato coclear
II	Hipodensidade pré-estapediana > 1 mm sem contato coclear
III	Hipodensidade pré-estapediana > 1 mm com contato coclear
IVa	Hipodensidade labiríntica anterior (pericoclear)
IVb	Hipodensidade labiríntica posterior (canais semicirculares ou vestíbulo)

Segundo Veillon et al.

- A presença de focos de otospongiose da janela redonda é importante de ser reconhecida porque pode influenciar na recuperação funcional pós-operatória.

B. Traumatismos do rochedo

- Distinção das fraturas longitudinais no eixo do rochedo e das fraturas transversais perpendiculares ao eixo do rochedo.
- Distinção das fraturas translabirínticas passando pela cóclea, vestíbulo ou canais semicirculares, das fraturas extralabirínticas que podem estar associadas.
- Estudo multiplanar da cadeia ossicular é necessário para pesquisa de uma luxação ou de uma fratura.
- Lesões mais frequentemente responsáveis por uma surdez de transmissão: Luxações incudomaleolar e incudoestapediana (Meriot et al. Radiographics 1997).

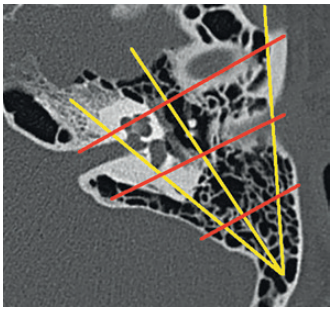

Em amarelo: fraturas longitudinais
Em vermelho: fraturas transversais

O prognóstico funcional do paciente dependerá do acometimento dos órgãos neurossensoriais, do nervo facial e das estruturas vasculares adjacentes (artéria carótida interna, seios venosos).

C. Colesteatoma

Colesteatoma da orelha média: acúmulo de tecido epidérmico em posição retro-timpânica, potencialmente osteolítico.

Diagnóstico: otoscopia e tomografia computadorizada com reconstruções ósseas inframilimétricas.

RM: Exame de escolha para diagnóstico de recidiva pós-operatória.

SINAL NA RM

	T1	T2	Difusão	Realce pós-contraste
Colesteatoma	Hipo	Hiper	Hiper com restrição no ADC	Não ou periférico em caso de infecção associada
Tecido fibroinflamatório	Hipo	Variável	Iso/hipo	Homogêneo na fase tardia
Granuloma de colesterol	Hiper	Hiper	Variável	Não

D. Meios mneumônicos das principais patologias do rochedo

M	Malformação
I	Inflamação
T	Tumor
O	Otospongiose
T	Traumatismo

E. Schwannoma vestibular

- Tumor benigno das células de Schwann que formam a mielina dos nervos periféricos.
- Localização mais frequente: nervo vestibulococlear (VIII) no nível do gânglio de Scarpa.

Classificação de KOOS

ESTÁDIO	Localização
I	Limitado ao conduto auditivo interno
II	Invade o ângulo pontocerebelar sem contato com o tronco cerebral e/ou com o cerebelo
III	Encosta no tronco cerebral ou cerebelo sem deformação
IV	O tumor acarreta efeito de massa e deforma o tronco cerebral e/ou o cerebelo

II. VADS E PARTES MOLES DO PESCOÇO

A. Cadeias ganglionares cervicais

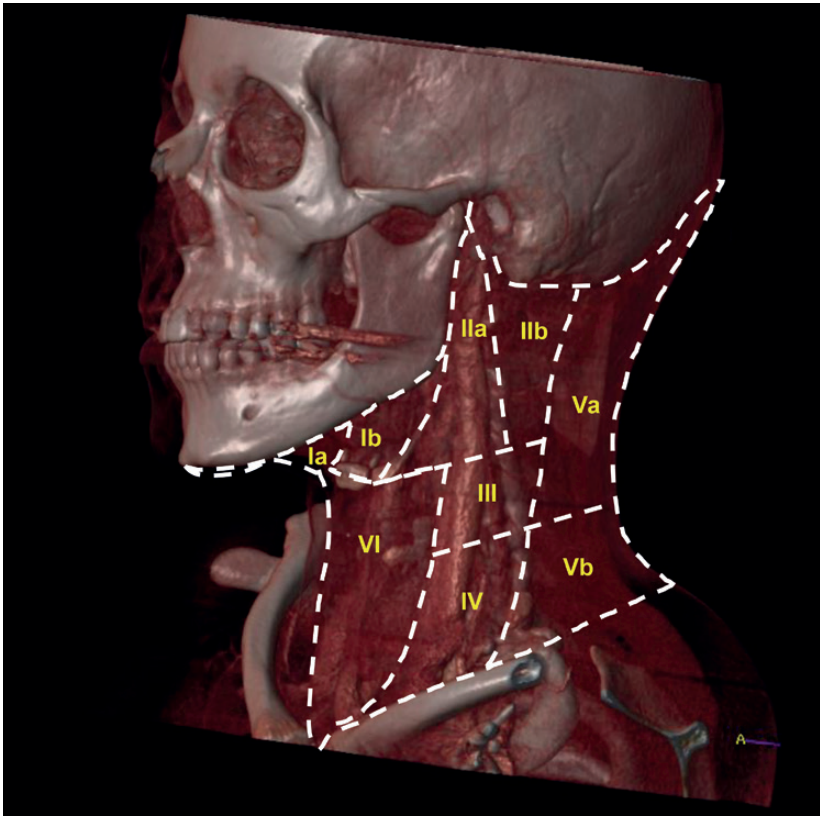

Nível	Limites
IA	Anterior: mandíbula, Lateral: ventre anterior do músculo digástrico, Posterior: osso hioide
IB	Anterior e lateral: mandíbula, Posterior: borda posterior da glândula submandibular, Medial: ventre anterior do músculo digástrico
IIA	Anterior: borda posterior da glândula submandibular, Posterior: borda posterior da veia jugular interna, Lateral: ECM, Inferior: borda inferior do osso hioide
IIB	Anterior: borda posterior da veia jugular interna, Inferior: borda inferior do osso hioide, Lateral: ECM, Posterior: borda posterior do ECM
III	Anterior e posterior: ECM e seus limites, Superior: borda inferior do osso hioide, Inferior: borda inferior da cartilagem cricoide
IV	Superior: borda inferior da cricoide, Lateral, posterior e anterior: ECM e seus limites, Inferior: clavícula
Va	Anterior: borda posterior do ECM, Posterior: borda anterior do trapézio, Inferior: borda inferior da cricoide
Vb	Anterior: borda posterior do ECM, Posterior: borda anterior do trapézio, Superior: borda inferior da cricoide, Inferior: clavícula
VI	Anterior: bordas anteriores dos ECMs, se prolonga posteriormente até o ângulo traqueoesofágico, Superior: osso hioide, Inferior: incisura jugular

B. Espaços profundos supra e infra-hióideos

Lesões transespaciais: lesões que acometem ao menos dois espaços contíguos.

Lesões multiespaciais: lesões que acometem ao menos dois espaços não contíguos.

1. Espaços profundos supra-hióideos:

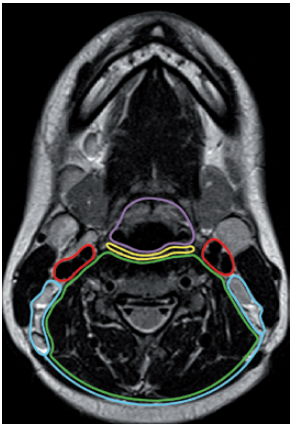

Em roxo: espaço mucosofaríngeo
Em amarelo: espaço retrofaríngeo e retrovisceral
Em azul: espaço cervical posterior
Em vermelho: espaço carotídeo
Em verde: espaço perivertebral

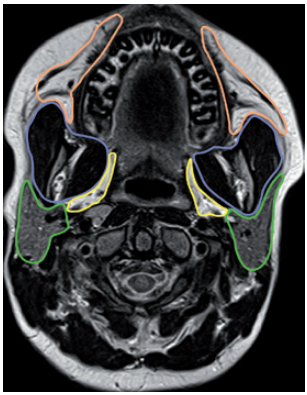

Em amarelo: espaço parafaríngeo
Em verde: espaço parotídeo
Em azul: espaço mastigatório
Em laranja: espaço bucal

Outros espaços na cavidade oral:

- Espaço sublingual: abaixo da língua
- Espaço submandibular: sob o músculo milo-hioide

2. Espaços profundos infra-hióideos:

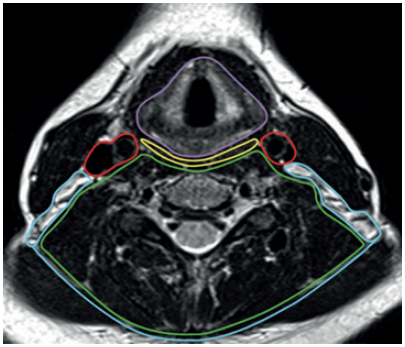

Em vermelho: espaço carotídeo, espaço vertical seguindo o eixo jugulocarotídeo
Em azul: espaço cervical posterior
Em verde: espaço perivertebral com conteúdo sobretudo muscular
Em violeta: espaço visceral, contém as estruturas faringolaríngeas
Em amarelo: espaço retrofaríngeo e retrovisceral, estes dois espaços são indissociáveis nos exames de imagem, existe um limite entre o espaço retro-faríngeo na frente e o retrovisceral posteriormente, a fáscia alar

C. Principais classificações TNM

1. Em relação ao T

a. Nasofaringe

T	Significado
T1	Tumor restrito à nasofaringe ou com extensão à orofaringe ou cavidade nasal, sem romper a fáscia faringobasilar
T2	Tumor com extensão ao espaço parafaríngeo, rompendo a fáscia faringobasilar
T3	Tumor com invasão óssea (prestar atenção ao sinal do osso em T1) ou de um seio da face
T4	Tumor com extensão intracraniana, orbitária, para a hipofaringe, perineural, para a fossa infratemporal ou ao espaço mastigador

b. Orofaringe e cavidade oral

T	Significado
T0	Sem evidência de tumor primário
T1	Tumor ≤ a 2 cm
T2	Tumor > 2 cm e ≤ a 4 cm
T3	Tumor > 4 cm no seu maior diâmetro
T4a	Tumor com extensão à laringe, músculos intrínsecos ou extrínsecos à língua, o músculo pterigoide medial, o palato duro ou a mandíbula
T4b	Tumor com extensão ao músculo pterigoide lateral, os processos pterigoides, a nasofaringe, a base do crânio ou circundando a artéria carótida interna

c. Hipofaringe

T	Significado
T0	Sem evidência de tumor primário
T1	Tumor limitado a uma localização da hipofaringe e ≤ a 2 cm
T2	Tumor envolve mais de uma localização da hipofaringe ou estrutura adjacente (prega ariepiglótica, parede posterior da faringe, região pós-cricoide), sem fixação da hemilaringe e/ou maior que 2 cm e ≤ a 4 cm
T3	Tumor com fixação da hemilaringe e/ou > 4 cm

d. Carcinoma de laringe

T	Significado
T1	T1 supraglótico: tumor limitado a uma sublocalização supraglótica, com mobilidade normal das cordas vocais (CV)
	T1 glótico: tumor limitado às CV, com mobilidade normal, podendo invadir a comissura anterior ou posterior (T1a: tumor de uma CV, T1b: tumor das duas CV)
	T1 infraglótico: tumor limitado à região infraglótica, mobilidade normal das CV
T2	T2 supraglótico: tumor com invasão da mucosa de mais de uma localização adjacente no nível supraglótico, glótico ou extraglótico, sem fixação das CV
	T2 glótico: tumor glótico com extensão supra ou infraglótica e/ou com diminuição da mobilidade glótica (sem fixação da laringe)
	T2 infraglótico: tumor infraglótico que se estende às CV, mobilidade normal ou reduzida
T3	Tumor limitado à laringe, com fixação glótica e/ou invasão da região pós-cricoide, da região hio-tireo-epiglótica, do espaço paraglótico e/ou erosão mínima (pericondral interna) da cartilagem tireoide

T4a	Tumor invadindo a cartilagem tireoide e/ou estruturas extralaríngeas: traqueia, partes moles do pescoço, músculos infra-hioidianos, glândula tireoide, esôfago
T4b	Tumor invadindo o espaço pré-vertebral, as estruturas mediastinais ou acometendo a artéria carótida

2. Em relação ao N

a. Todas as neoplasias das VADS, exceto nasofaringe

N	Significado
N0	Sem linfonodomegalia
N1	Linfonodomegalia homolateral única ≤ 3 cm
N2a	Linfonodomegalia homolateral única > 3 cm e ≤ 6 cm
N2b	Linfonodomegalias homolaterais múltiplas ≤ 6 cm
N2c	Linfonodomegalias bilaterais ou contralaterais ≤ 6 cm
N3	Linfonodomegalia(s) > 6 cm
NX	N inclassificável

b. Nasofaringe

N	Significado
N0	Sem linfonodomegalia
N1	Linfonodomegalia unilateral única ≤ 6 cm ou linfonodomegalia uni ou bilateral retrofaríngea ≤ 6 cm
N2	Linfonodomegalias bilaterais ≤ 6 cm
N3a	Linfonodomegalia > 6 cm
N3b	Linfonodomegalia na fossa supraclavicular
NX	N inclassificável

3. Em relação ao M (todas as neoplasias das VADS)

M	Significado
M0	Sem sinais de metástase à distância
M1	Metástase(s) à distância
MX	M inclassificável

III. Seios da Face

A. Classificação Radkowski do nasoangiofibroma

Estádio	Extensão do comprometimento
IA	Tumor limitado à cavidade nasal ou ao teto da nasofaringe
IB	Envolvimento de ao menos um seio da face
IIA	Invasão mínima da fossa pterigopalatina
IIB	Invasão de toda a fossa pterigopalatina, com ou sem erosão da parede orbitária
IIC	Extensão à fossa infratemporal ou posterior ao processo pterigoide
IIIA	Erosão da base do crânio (forame oval, redondo, clivus), com extensão intracraniana mínima
IIIB	Extensão intracraniana maciça, com ou sem comprometimento do seio cavernoso

B. Grau de severidade da polipose nasossinusal

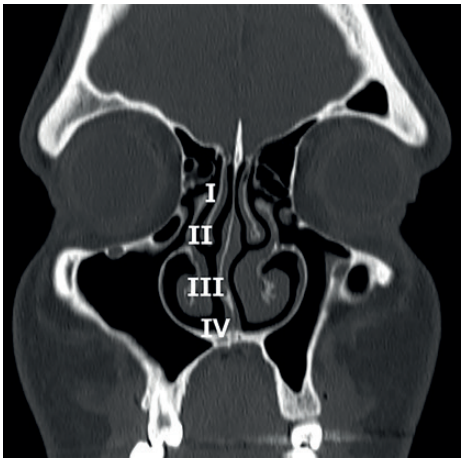

Grau	Severidade
I	Pólipo não atinge o limite inferior do corneto médio
II	Pólipo atinge o limite inferior do corneto médio, sem ultrapassá-lo
III	Pólipo ultrapassa o limite inferior do corneto médio, sem atingir o assoalho da fossa nasal
IV	Pólipo atinge o assoalho da fossa nasal

C. Revisão das principais variantes anatômicas com risco cirúrgico e de estenose

1. Risco de estenose

a. *Célula de Haller*

Célula etmoidal infraorbitária, repercutindo sobre o infundíbulo.

b. *Pneumatização ou eversão do processo uncinado*

Repercute sobre o infundíbulo e sobre o hiato semilunar, a eversão do processo uncinado constitui também uma variante com risco cirúrgico (risco de lesão da parede orbitária).

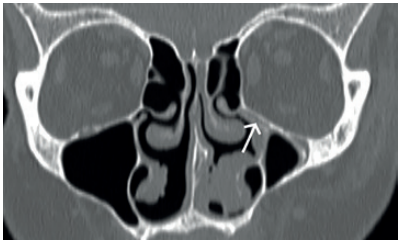

c. *Concha bolhosa*

Pneumatização do corneto médio, com estreitamento do meato médio.

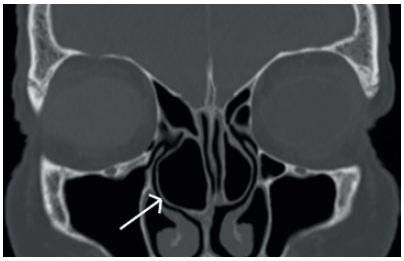

d. *Célula de agger nasi*

Célula etmoidal anterior inconstante, que se pneumatizada de forma excessiva, pode estreitar o recesso frontal.

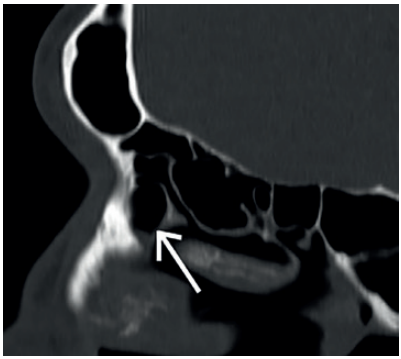

e. Procidência das células da bulla

As células da bulla podem se pneumatizar de maneira excessiva e vir a estreitar o hiato semilunar e o conjunto da região do meato médio.

f. Inversão da curvatura do corneto médio

A curvatura do corneto médio pode se inverter e estenosar o meato médio.

g. Desvio do septo, com esporão ósseo

Repercussão sobre o corneto inferior e o meato médio.

2. Risco cirúrgico

a. Célula de Onodi em contato com o canal óptico

A célula de Onodi corresponde à célula etmoidal mais posterior, que às vezes mantém contato com o canal óptico, com risco de cegueira em caso de lesão ou rotura.

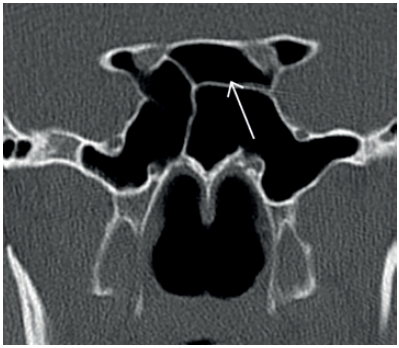

b. Pneumatização das clinoides anteriores

Risco de lesão osteomeníngea e do nervo óptico.

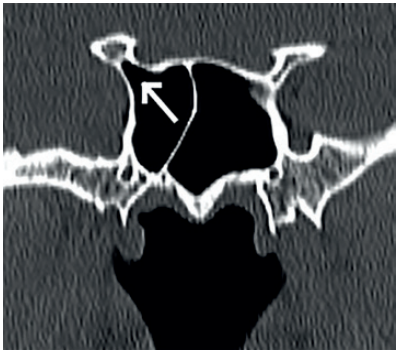

c. Procidência da artéria carótida interna / Deiscência do canal carotídeo

A artéria carótida interna é considerada procidente dentro do seio esfenoidal quando mais de 1/3 de seu diâmetro protrui dentro do seio, com risco de lesão vascular grave.

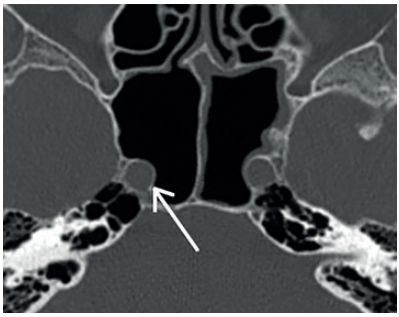

d. Assimetria do teto do etmoide > 2 mm

Risco de lesão osteomeníngea e da artéria etmoidal anterior.

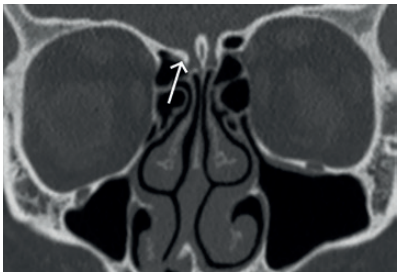

e. Deiscência da lâmina papirácea

Risco significativo para o conteúdo orbitário, principalmente o músculo reto medial.

f. Afundamento do assoalho orbitário

Risco para o conteúdo orbitário por ruptura.

IV. MACIÇO FACIAL

A. Fraturas: estadiamento de Le Fort e mediofaciais

- Fratura de Le Fort: fratura uni (hemi-Le Fort) ou bilateral dos processos pterigoides (Le Fort completa). Possibilidade de Le Fort assimétrica entre direita e esquerda.

- Decisão cirúrgica: alteração oclusal dentária clínica + lesões radiológicas.

Estádio	Traços de fratura
Le Fort I	Base da pirâmide nasal, porção superior da espinha nasal, porção inferior dos seios maxilares, terço inferior da apófise pterigoide
Le Fort II	Parede medial da órbita, assoalho da órbita, raiz nasal, terço médio da apófise pterigoide
Le Fort III	Base da pirâmide nasal, maciço etmoidal, paredes medial e lateral da órbita, sutura fronto-zigomática, terço superior da apófise pterigoide: disjunção craniofacial

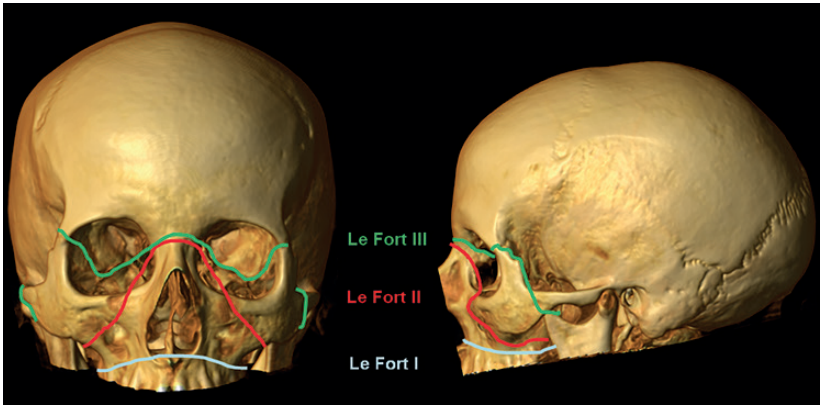

Fraturas médio-faciais incluindo:

- Fratura apenas dos ossos próprios do nariz.
- Fratura dos ossos próprios do nariz e das paredes dos seios frontais.
- Fratura dos ossos próprios do nariz, das paredes dos seios frontais e das margens das órbitas (deslocamentos orbito-nasoetmoidofrontais - DONEF).
- Fratura dos ossos próprios do nariz, das paredes dos seios frontais, etmoidais, das margens das órbitas e dos seios maxilares (complexo nasoetmoidomaxilofronto-orbitário – CNEMFO).
- Principal complicação: fístula osteodural.
- Clínica: rinorreia de LCR ao exame clínico.
- TC: pneumencéfalo intradural.

B. Quadrantes dentários e numeração dentária

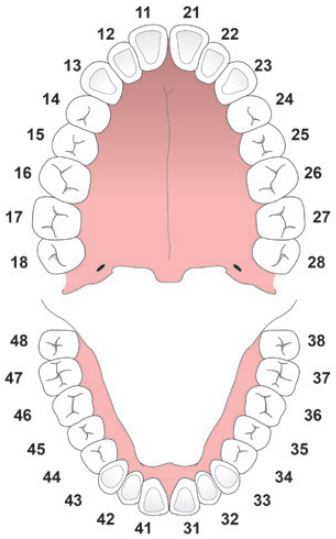

FDI numeração dos dentes

Dentes permanentes (definitivos)

18 17 16 15 14 13 12 11	21 22 23 24 25 26 27 28
48 47 46 45 44 43 42 41	31 32 33 34 35 36 37 38

Dentes decídulos (de leite)

55 54 53 52 51	61 62 63 64 65
85 84 83 82 81	71 72 73 74 75

1,2 - Incisivos
3 - Caninos
4,5 – Pré-molares
6,7 – Molares
8 – Dentes do siso

Emmanuel Laurent (Besançon)

V. TIREOIDE

TI-RADS e indicação de PAAF

- Indicações de PAAF (segundo G. Russ).

Tamanho	PAAF se:
1-7 mm	Justacapsular, polar superior ou pesquisa de primário
≥ 7 mm	Contexto de risco, captação no PET, TI-RADS 4B ou 5
≥ 10 mm	TI-RADS 4A ou 3 se aumento de tamanho
> 20 mm	PAAF sistemática

- Aumento de tamanho: aumento de volume em 20% e 2 mm em pelo menos 2 diâmetros.

- Contexto de risco: radioterapia externa na infância, antecedente de carcinoma papilífero, história familiar de carcinoma medular de tireoide ou NEM 2, calcitonina elevada em dois exames, linfonodomegalia, metástase, antecedente familiar ou pessoal de doença de Cowden, polipose familiar, complexo de Carney, McCune-Albright.

Significado da classificação TI-RADS

Score	Significado	Risco de malignidade %
1	Exame normal	0
2	Benigno	0
3	Muito provavelmente benigno	0,25
4A	Leve suspeita de malignidade	6
4B	Forte suspeita de malignidade	69
5	Praticamente certo de malignidade	100

Aspectos benignos	
▸ Nenhum dos cinco sinais maiores (Cf. em "aspectos suspeitos") ▸ Isoecogênico ou hiperecogênico	▸ Cisto simples ▸ Nódulo espongiforme ▸ "White Knight" (nódulo de regeneração de tireoide preservada em meio a tireoidite) ▸ Macrocalcificação isolada ▸ Tireoidite subaguda típica ▸ Agrupamento de nódulos isoecogênicos
Score 2	Score 3

Aspectos suspeitos: considerar o sinal mais negativo		
Sinais maiores: ▸ Mais alto que largo ▸ Contornos irregulares ▸ Microcalcificações ▸ Fortemente hipoecogênico (mais que o músculo) ▸ Índice de rigidez anormal		▸ Nenhum dos cinco sinais maiores ▸ Moderadamente hipoecogênico (menos que a musculatura pré-tireoidiana)
▸ 1 ou 2 sinais maiores ▸ Sem linfonodomegalia Score 4B	▸ 3 a 5 sinais maiores ▸ e/ou linfonodomegalia Score 5	Score 4A

VI. ÓRBITAS

A. Exoftalmia: graus

Grau	Imagem	Significado
Grau 1		Mais de 2/3 do globo ocular se projetam à frente da linha bicantal externa
Grau 2		A linha bicantal externa tangencia as margens posteriores dos globos oculares
Grau 3	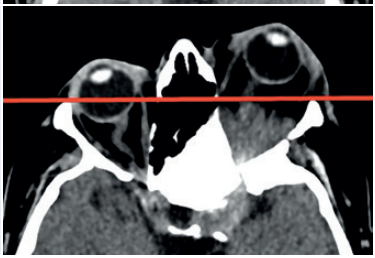	O globo ocular se situa totalmente à frente da linha bicantal externa

B. Localização das lesões intraorbitárias

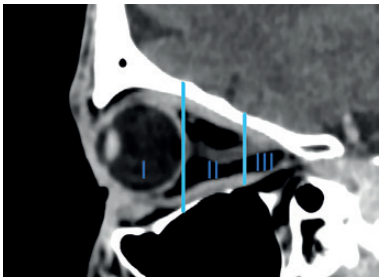

I = Terço anterior
II = Terço médio
III = Terço posterior ou ápice orbitário

VII. PARÓTIDA

Sinal da RM: esquema de interpretação das principais lesões

- T2 sem Fat Sat para exames com fins diagnósticos, Fat Sat possível em pesquisas de recidiva de adenomas pleomórficos
- T1: excluir um falso hipersinal hemorrágico relacionado à PAAF
- A análise do ADC e da curva de perfusão T1 podem ser úteis no diagnóstico. O posicionamento do ROI é feito nas regiões teciduais, com realce pelo Gd e não hemorrágicas.

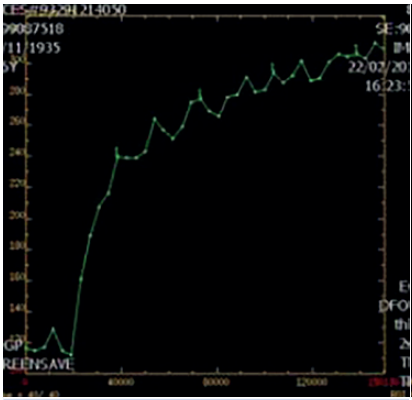

Curva do tipo A em platô ascendente com pico de realce após 120 segundos: adenoma pleomórfico

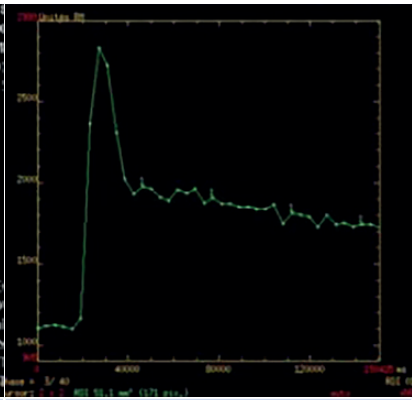

Curva do tipo B com wash out > 30% e pico antes de 120 segundos: tumor de Warthin

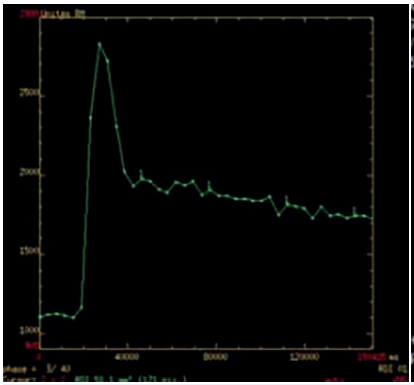

Curva do tipo C com wash out < 30% e pico antes de 120 segundos: favorece malignidade

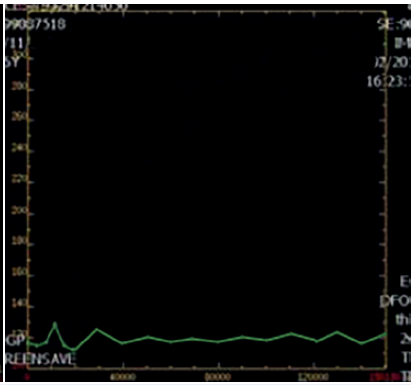

Curva do tipo D plana: lesão cística

Yabuuchi et al. (Radiology 2003)

Fluxo de caracterização de lesões > 1 cm, não císticas

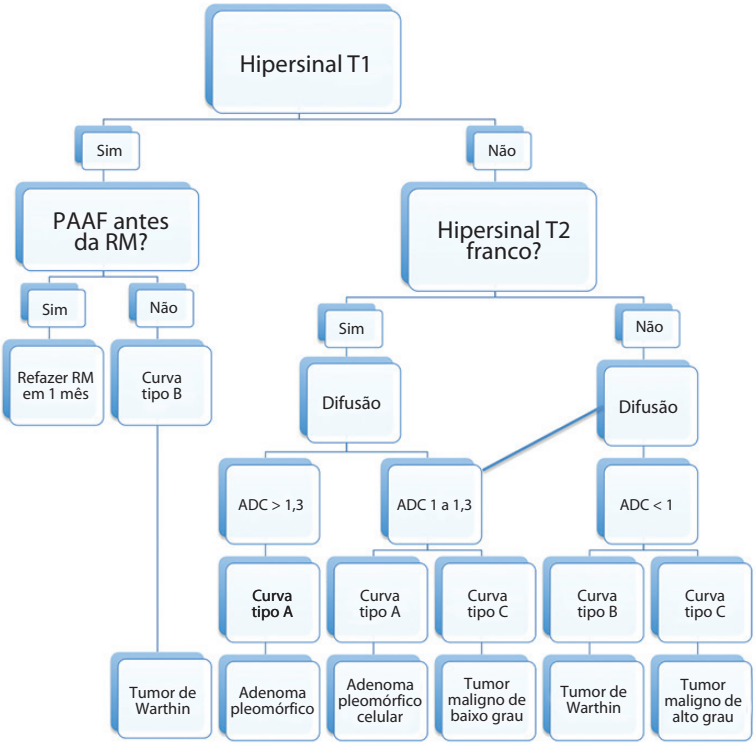

Pr. Halimi

MUSCULOESQUELÉTICO

I. COLUNA VERTEBRAL / SACROILÍACAS
- A. Sacroileítes
- B. Definição de sacroileíte à RM
- C. Dermátomos
- D. Classificação de Modic
- E. Discopatia degenerativa - Classificação de Pfirrmann
- F. Escoliose, Equilíbrio da coluna e da bacia: Relatório
- G. Classificação de Roussouly para o equilíbrio sagital da coluna
- H. Espondilolistese
- I. Canal lombar estreito congênito
- J. Canal lombar estreito adquirido
- K. Estenose do saco dural, classificação de Schizas em RM
- L. Estenose do canal cervical
- M. Transição occipitocervical

II. MEMBRO INFERIOR
- A. Bacia e quadris
- B. Joelho
- C. Tornozelo e pé

III. MEMBRO SUPERIOR
- A. Ombro
- B. Punho e mão

IV. LESÕES MUSCULARES
- A. Lesões extrínsecas (10%): por trauma direto
- B. Lesões intrínsecas (90%): por trauma indireto
- C. Classificação histológica de Durey e Rodineau, adaptada à imagem por Brasseur e Renoux
- D. Sequelas musculares
- E. DOMS= Delayed Onset Muscle Soreness = dor muscular de início tardio (DMIT)

V. DOENÇA ÓSSEA TUMORAL
- A. Critérios de orientação frente a uma lesão óssea
- B. Lesões benignas
- C. Tumores dos ossos longos do adulto
- D. Tumores em relação à faixa etária
- E. Sinal à RM: conversão medular

Autores

Lucy Di Marco (Dijon)

Dr. Franklin Gallo (Bordeaux)

Dra. Audrey Massein (Paris)

Revisão

Prof. Jean Baptiste Pialat (Lyon)

Tradução

Dra. Milena da Rocha e Souza (Brasil)

Agradecimentos

Profª Anne Cotten (Lille)

Dr. Basile Porta (Lyon)

I. COLUNA VERTEBRAL/SACROILÍACAS

A. Sacroileítes

Critérios de Nova York modificados (forma axial, RX/tomografia computadorizada)

Diagnóstico estabelecido frente a um acometimento de grau ≥ 3 unilateral ou de grau ≥ 2 bilateral:

0. Normal.
1. Alterações suspeitas, porém não claras.
2. Acometimento menor (perda dos contornos das superfícies articulares, pequenos focos de esclerose subcondral, erosões menores, redução da interlinha articular).
3. Acometimento moderado (erosões, esclerose subcondral bilateral, superfícies articulares mal definidas, redução do espaço articular).
4. Acometimento severo (anquilose articular).

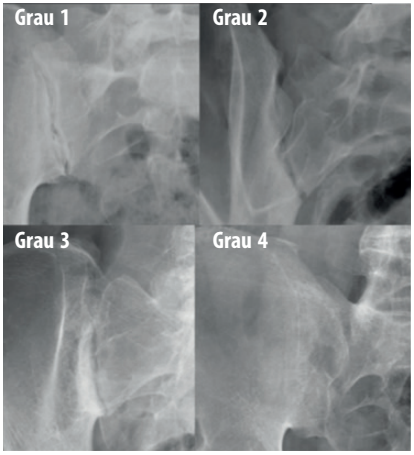

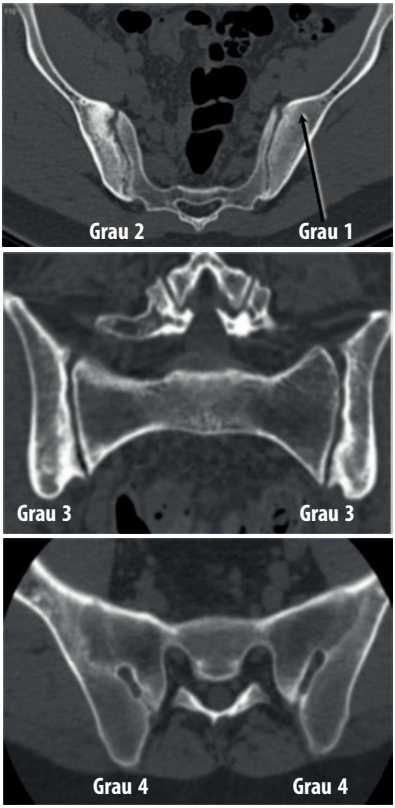

B. Definição de sacroileíte à RM

Estabelecida em colaboração entre os grupos ASAS (Assessment of SpondyloArthritis International Society) e OMERACT (Outcome Measures in Rheumatology). Os achados sugestivos são:

- Presença de **edema** (hipersinal STIR ou T2 com supressão de gordura) OU de **osteíte** (realce subcondral após a injeção de gadolíneo nas localizações típicas), visualizados em ao menos duas imagens consecutivas (ou duas localizações na mesma imagem). A injeção de contraste não é obrigatória. Atenção ao principal diagnóstico diferencial: a sobrecarga mecânica envolvendo a região anterior do terço médio destas articulações.

Outras lesões inflamatórias são possíveis, mas não fazem parte da definição atual: sinovite, entesite (ligamento sacrotuberal, ligamento interósseo sacroilíaco, ligamento sacroilíaco posterior) ou capsulite.

Lesões estruturais típicas: esclerose subcondral, erosões, depósitos de gordura (sinal tardio), pontes ósseas/anquilose.

RM das articulações sacroilíacas

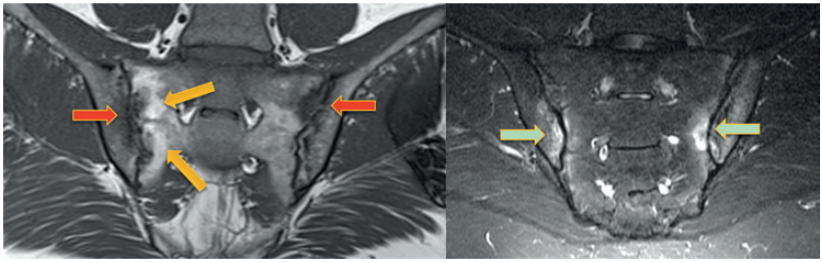

Alterações estruturais crônicas com hipossinal em T1 ⇔ esclerose subcondral ilíaca, erosões, cistos subcondrais, redução do espaço articular

Lipossubstituição com hiperssinal em T1

Edema ósseo subcondral com hipersinal em T2 STIR

C. Dermátomos

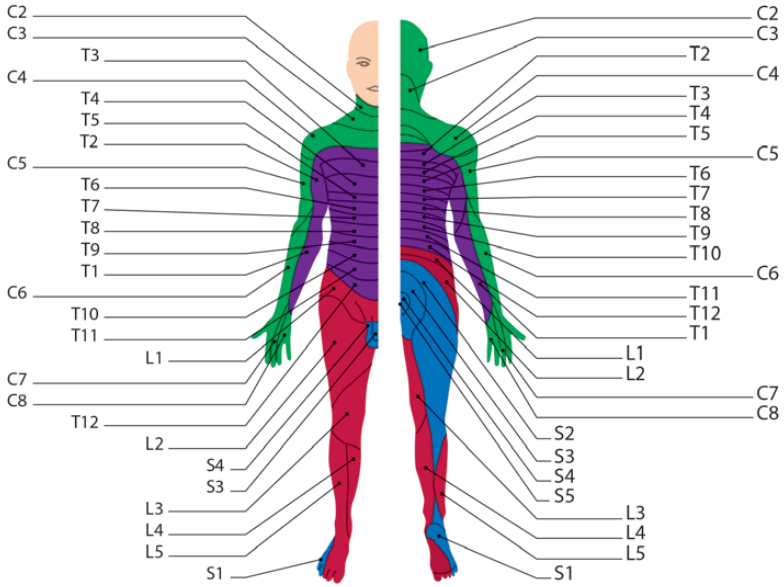

D. Classificação de Modic

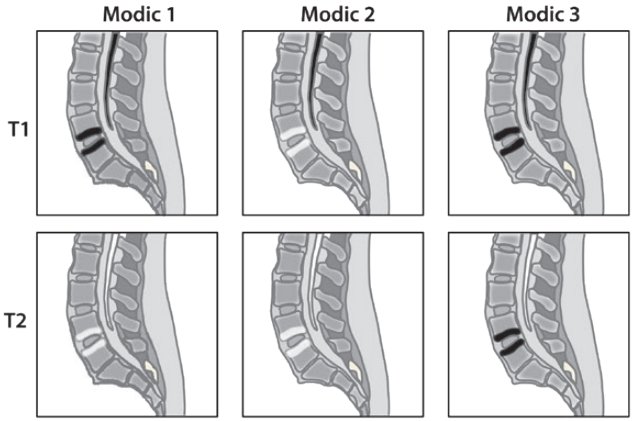

Alterações de Modic	Modic tipo 1	Modic tipo 2	Modic tipo 3
Sinal T1	Hipo	Hiper	Hipo
Sinal T2	Hiper	Hiper	Hipo
Correlação	Edema	Lipossubstituição	Esclerose

E. Discopatia Degenerativa - Classificação de Pfirrmann

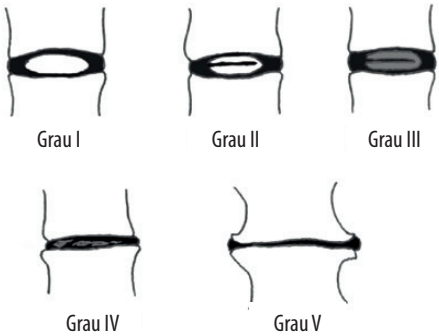

Grau de Pfirrmann	Núcleo	Limite Núcleo/ Ânulo fibroso	Sinal T2	Altura discal
I	Homogêneo, branco	Preciso	Hiperintenso	Normal
II	Heterogêneo, +/- linha cinza	Preciso	Hiperintenso	Normal
III	Heterogêneo, cinza	Impreciso	Intermediário	Normal ou um pouco diminuída
IV	Heterogêneo, cinza/preto	Ausente	Intermediário/ Hipointenso	Normal ou diminuída
V	Heterogêneo, preto	Ausente	Hipointenso	Colapso

F. Escoliose, Equilíbrio da coluna e da bacia: Relatório

Plano Coronal

- Existe uma curvatura principal lombar/torácica, com convexidade à esquerda/direita, que vai de .... (vértebra superior) a .... (vértebra inferior), de .... graus de amplitude, com rotação dos corpos vertebrais sobre seu eixo estimada em ...., sobre a vértebra vértice ...., de acordo com o método de Cobb (vertebral)/com o método de Nash e Moe (pedículos).
- Existe uma segunda curvatura com convexidade à esquerda/direita, que vai de .... a .... graus de amplitude, com uma rotação dos corpos vertebrais sobre seu eixo estimada em .... .
- A estática da bacia é normal / A bacia é inclinada para a esquerda/direita em .... graus com um desnivelamento da altura das cabeças femorais de .... mm, mais baixa à esquerda/direita (diferença significativa se > 10mm).
- A coluna está equilibrada/desequilibrada: a vertical que passa pelo processo espinhoso de C7 (linha de prumo) se projeta .... mm à direita/esquerda da mediana sacral.

Plano Sagital

- A coluna vertebral está equilibrada/desequilibrada: a vertical que passa pelos condutos auditivos externos (CAE) projeta-se .... mm atrás do centro das cabeças femorais ("linha de prumo").
  - A vertical que desce dos CAE deve passar pelo centro das cabeças femorais ou logo atrás (<7 mm). Se a reta passar atrás, trata-se de um deslocamento posterior do tronco. Se a reta passar à frente, trata-se de um deslocamento anterior do tronco.
  - A vertical que desce de C7 deve passar próximo ao ângulo posteros-superior de S1.
- A lordose lombar (de L1 a L5) é de ....º (média 43º [+/- 22º]).
- O alinhamento angular de T9 (centro de T9 – centro das cabeças femorais) é de ....º (média: 10º [+/- 6º]).
- O ângulo da versão pélvica é de ....º (média: 13º [+/- 12º]).
- O ângulo da inclinação sacral é de ....º (média: 42º [+/-16º]).
- A incidência pélvica é de ....º (média: 55º [+/- 22º]).
- Aumento da inclinação sacral (IS) e da incidência pélvica (IP) → aumento da lordose lombar.
- Classificação de Risser:

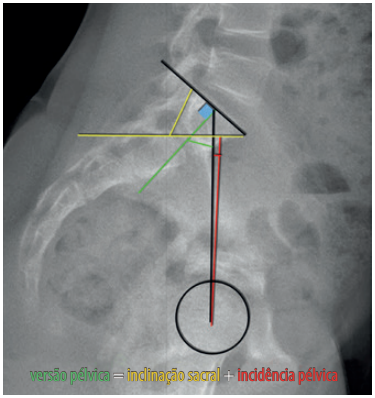

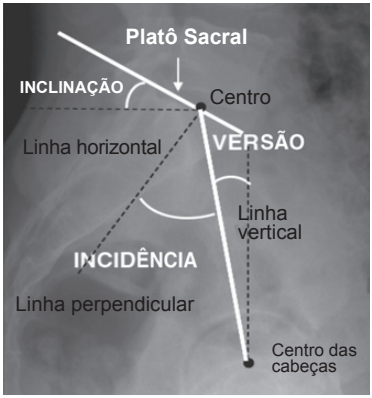

Classificação de Risser

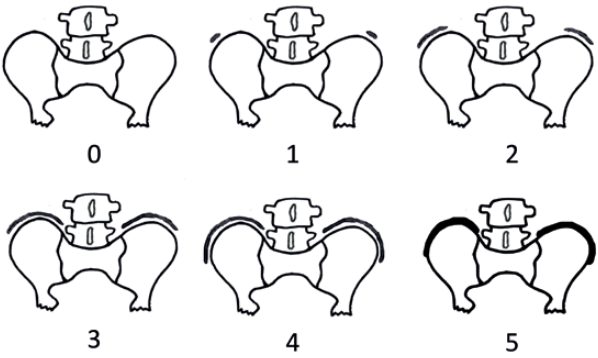

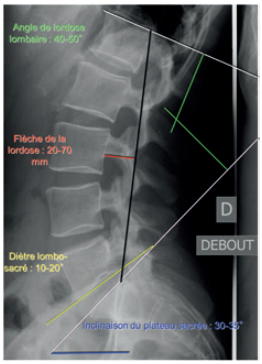

Rotação vertebral de acordo com Nash e Moe

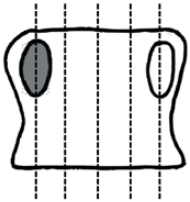

Porcentagem de deslocamento	0%	50%	100%
Ângulo de rotação	0°	50°	100°

Rotação vertebral segundo Cobb

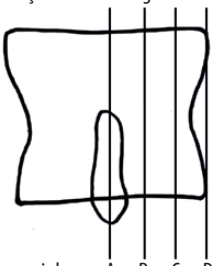

Posição do processo espinhoso	A	B	C	D	Além de D
Grau	0	1+	2+	3+	4+

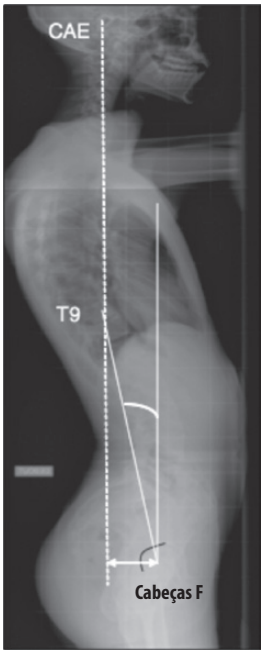

G. Classificação de Roussouly para o equilíbrio sagital da coluna

Quatro tipos de perfis não patológicos, mas que levam a um deslocamento das zonas de carga máxima, originando uma sobrecarga discal no tipo 2 e uma sobrecarga articular posterior no tipo 4.
Entre o tipo 1 e o 4, aumentam a incidência pélvica e a lordose lombar.

Classificação de Roussouly

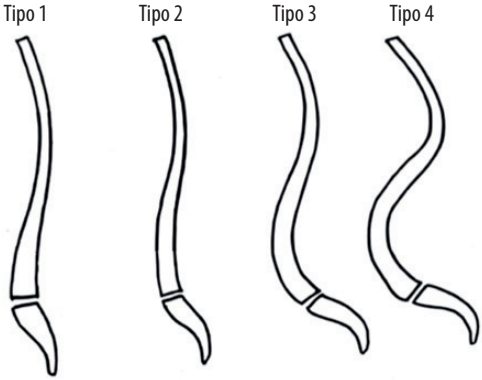

Tipo 1: (inclinação sacral < 35º) o ápice é de posicionamento baixo, muito próximo de L5. A lordose lombar é curta e a cifose torácica é longa, estendendo-se à região toracolombar.
Tipo 2: (inclinação sacral < 35º) o eixo do arco inferior é plano, próximo a uma linha reta. A coluna vertebral é plana.
Tipo 3: (35º <inclinação sacral < 45º) a lordose lombar é bem equilibrada com seu ápice situado no meio de L4. A coluna vertebral é regular e harmoniosa.
Tipo 4: (inclinação sacral > 45º) o ápice da lordose é de posicionamento alto, na margem superior de L4, ou ainda mais alto, e o valor de curvatura da lordose lombar é elevado, com um ponto de inflexão acima de T12. A coluna vertebral mostra hiperlordose, mas em harmonia com uma cifose torácica proporcional à lordose.
Variações do equilíbrio sagital de origem degenerativa

- **Equilíbrio ideal ou econômico:** a vertical que desce dos CAE passa pela cabeças femorais, com uma versão pélvica normal para a incidência pélvica do indivíduo.
- **Equilíbrio compensado:** a vertical que desce dos CAE encontra-se atrás do centro das cabeças femorais. Compensação às custas de retroversão da bacia e, às vezes, flexão dos joelhos, permitindo o alinhamento dos CAE e das cabeças femorais.
- **Desequilíbrio anterior:** desvio dos CAE para frente das cabeças femorais, a despeito de uma retroversão da bacia, hiperextensão dos quadris e flexão dos joelhos.

123

H. Espondilolistese

Classificação de Meyerding

Grau I: o muro posterior de L5 se projeta no primeiro quarto de S1 (o mais posterior).
...
Grau 4: o muro posterior de L5 se projeta no último quarto de S1 (o mais anterior).
Grau 5: espondiloptose = o muro posterior de L5 projeta-se anteriormente ao platô superior de S1.

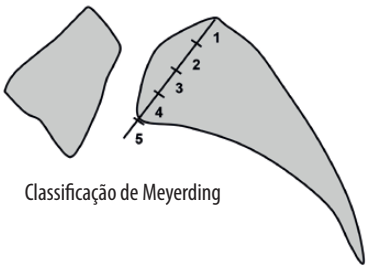

Classificação de Meyerding

Porcentagem de deslizamento sobre S1 de Taillard

Relação entre a zona descoberta do platô superior de S1 e o seu comprimento anteroposterior.

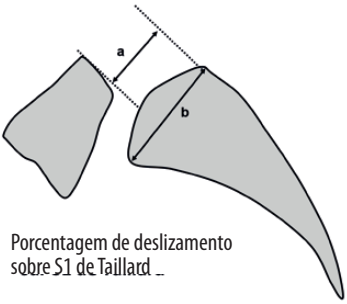

Porcentagem de deslizamento sobre S1 de Taillard

Ângulo lombossacral de Dubousset

Avalia a cifose entre L5 e S1: ângulo formado entre o platô superior de L5 e o muro posterior de S1. Ângulo normal > 100º.
Cifose severa se o ângulo < 90º.
Este ângulo piora (diminui) na posição ortostática, aumenta em posição supina e aumenta ainda mais com um coxim abaixo do sacro, para obter uma hiperextensão (melhor posicionamento de redução).

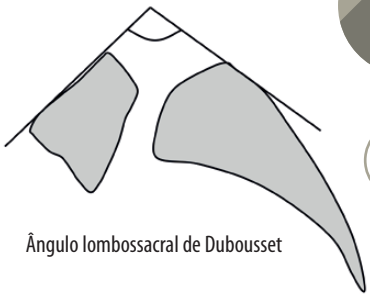

Ângulo lombossacral de Dubousset

I. Canal lombar estreito (constitucional)

Estreitamento central

O estreitamento é frequentemente bidirecional, tanto anteroposterior quanto transverso.

Radiografias

- Pedículos curtos ++.
- Redução da distância interpedicular (ou ausência de aumento da distância interpedicular entre L1 e L5).
- Verticalização ou facilitação da visualização das interlinhas articulares das interapofisárias (de maneira bilateral, em ao menos três níveis consecutivos).

Cortes axiais TC

- a) Diâmetro anteroposterior do canal vertebral no corte passando pelo arco posterior fechado ao nível pedicular++ :
  - normal: ≥ 15 mm;
  - estreitamento relativo: 12 -14 mm;
  - estreitamento absoluto: < 12 mm.

As dimensões do canal vertebral no plano sagital diminuem progressivamente de L1 a L3, aumentando após L4.

- b) Diâmetro transverso interarticular num corte passando pelo disco intervertebral:
  - estreitamento: d ≤ 15 mm.

As dimensões do canal vertebral no plano coronal aumentam progressivamente de cima para baixo.

- c) Superfície do canal vertebral:
  - estreitamento: s ≤ 145 mm^2.

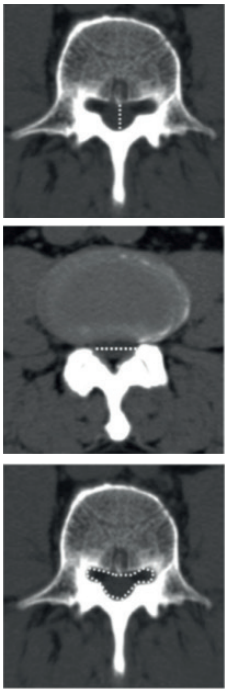

a

b

c

Estreitamento lateral

Nos cortes axiais tomográficos, nota-se um aspecto trilaminar do canal com um diâmetro anteroposterior do recesso lateral inferior a 5 mm (<3 mm: estenose).

J. Canal lombar estreito (adquirido)

O canal vertebral pode ser estreitado secundariamente a alterações degenerativas, de origem discal e/ou articular posterior, lipomatose epidural ou espondilolistese. No caso de estenose central, nos cortes axiais tomográficas, passando pelo disco, mede-se a área de superfície do saco dural.

- Estreitamento relativo: <100 - 130 mm².
- Estreitamento : < 75-80 mm².

K. Estenose do saco dural, classificação de Schizas na RM

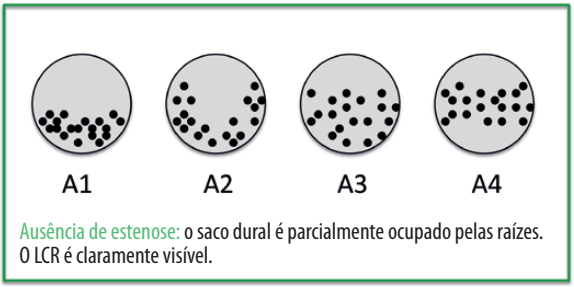

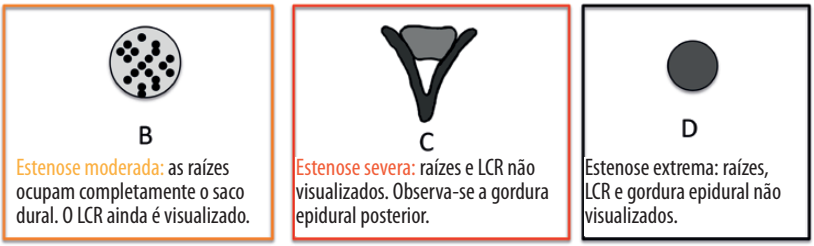

Estenose do canal vertebral segundo Schizas

L. Estenose do canal cervical

Medidas radiográficas

- Diâmetro anteroposterior normal ao redor de 17 mm.
- Estenose relativa: 10 - 13 mm.
- Estenose absoluta: < 10 mm.

O calibre do canal cervical é inconstante. Ele diminui progressivamente nos níveis inferiores:

- C1: 23 mm.
- C2: 20 mm.
- C3-C6: 17mm.
- C7: 15 mm.

Índice de Torg

- Relação entre o diâmetro do canal cervical e o diâmetro anteroposterior do corpo vertebral na radiografia em perfil.
- Uma relação inferior a 0,8 indica a presença de um canal cervical estreito.

Relação medula espinal/canal vertebral

Relação, no corte sagital T2 RM, entre a espessura da medula espinal e o diâmetro anteroposterior do canal vertebral.

- Nomal: 0,5 (+/- 0,1).
- RMC > 0,65 preditivo de mielopatia compressiva potencial.

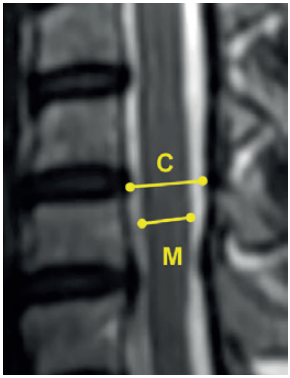

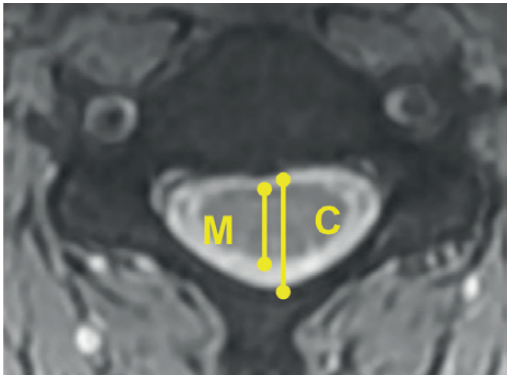

M. Transição occipitocervical

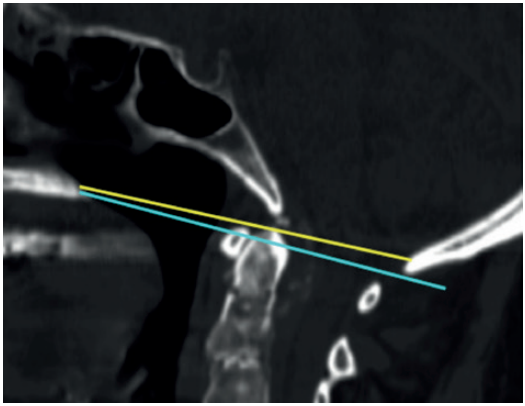

A linha de Chamberlain une a margem posterior do palato duro à margem posterior do forame magno. Em situação normal, o topo do processo odontoide e o arco anterior de C1 localizam-se abaixo desta linha.

A linha de McGregor é utilizada em caso de dificuldade para localizar a margem posterior do forame magno. Esta linha estende-se entre a margem posterior do palato duro e o ponto mais inferior do osso occipital. Todo deslocamento do topo do odontoide superior a 5 mm acima desta linha é considerado como patológico.

A linha basal de Wackenheim
Um prolongamento inferior da tangente ao clívus que toca, no indivíduo normal, a margem superior do odontoide. Ela avalia o deslocamento anteroposterior do odontoide.

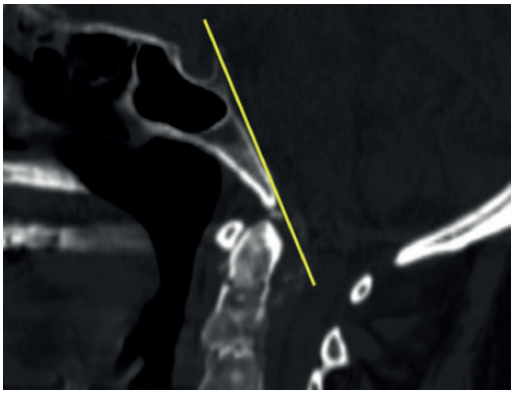

O ângulo basal de Welcher é medido entre as linhas traçadas na região anterior da base do crânio (do násio ao tubérculo anterior da sela turca) e no clívus (do tubérculo anterior da sela turca ao básio). Ele varia entre 132 e 140º. A abertura deste ângulo determina platibasia.

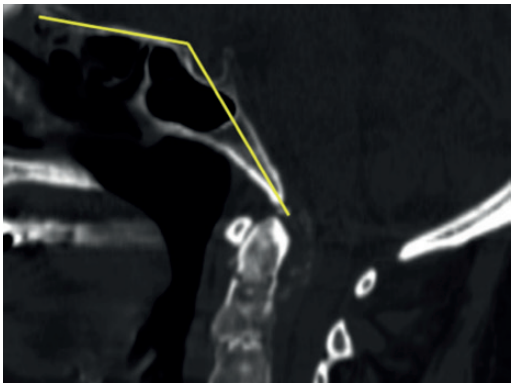

A linha bimastoideana é obtida unindo-se as margens inferiores dos processos mastoides. Ela passa normalmente através das articulações atlanto-occipitais e pelo dente do odontoide, que pode ultrapassá-la em alguns milímetros.

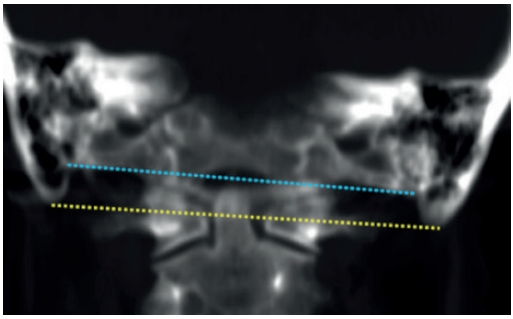

A linha bidigástrica é obtida reunindo-se os dois sulcos digástricos dos processos mastoides, e passa normalmente 15 mm acima das articulações atlanto-occipitais e da margem superior do processo odontoide.

II. MEMBRO INFERIOR

A. Bacia e quadris

1. Classificação de artrose do quadril segundo Kellgren e Lawrance

Grau 0	Radiografia normal
Grau 1	Artrose duvidosa, redução duvidosa do espaço articular, osteofitose pericapital duvidosa
Grau 2	Artrose mínima, possível redução do espaço articular, osteofitose, esclerose óssea subcortical moderada
Grau 3	Artrose clara, redução do espaço articular nítida com discreta osteofitose, esclerose e cisto subcondrais, deformidade mínima da cabeça femoral e do teto acetabular
Grau 4	Artrose avançada, desaparecimento do espaço articular, esclerose e cisto subcondrais, deformidade da cabeça femoral e do acetábulo significativa e osteofitose acentuada

2. Coxometria

Bacia no plano coronal

- Obliquidade do teto acetabular: ângulo **HTE** ≤ 10º, > 12º = displasia, <0º protrusão acetabular.
  H horizontal, T extremidade lateral do teto acetabular, E extremidade medial do teto acetabular.
- Ângulo cervicodiafisário **CC'D** (N120-137º) coxa vara <120º, coxa valga >140º.
  C centro da cabeça femoral, CC' eixo do colo femoral, C'D eixo diafisário.
- Ângulo de cobertura externa do teto acetabular **VCE (N ≥ 25º)** displasia ≤ 20º.
  V vertical, C centro da cabeça femoral, E extremidade lateral do teto acetabular.
  Protrusão acetabular >45°.

Falso perfil de Lequesne

- Ângulo de cobertura anterior do teto acetabular VCA (N ≥ 25º) displasia ≤ 20º.

  V vertical, C centro da cabeça femoral, A extremidade anterior do teto acetabular.
- Profundidade do acetábulo (PA): displásico < 9mm:

  Distância que separa o fundo do acetábulo da linha EP, onde P é o ponto mais superior do púbis.

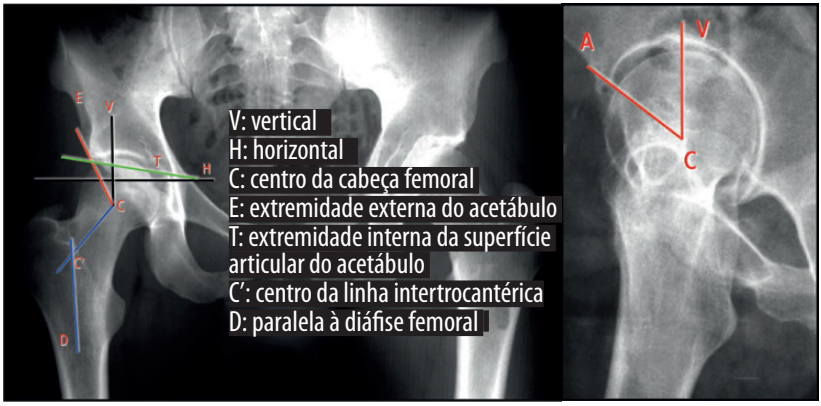

3. Displasia

Um só ângulo displásico é suficiente para falar de displasia.
A severidade da displasia é classicamente determinada pelo valor do VCE: fala-se displasia leve entre 15 e 20º, moderada se VCE entre 5 e 15º e severa < 5°

4. Torsão do esqueleto dos membros inferiores

Cinco cortes permitem:

- Traçar quatro eixos:

I	Eixo da epífise femoral proximal (FP), traçado a partir do centro da cabeça femoral e do meio da base do colo do fêmur
II	Eixo da epífise femoral distal (FD) ou plano bicondiliano
III	Eixo da epífise tibial proximal (TP) ou plano do platô tibial
IV	Eixo da epífise tibial distal (TD) ou plano bimaleolar

- Mensurar três ângulos:
  - **TF** torsão femoral média, medida entre os eixos FP e FD (I e II): torsão interna em geral expressa em grau de anteversão do colo femoral.
  - **RFT** rotação femorotibial média, medida entre os eixos FD e TP (II e III): 2,5º (rotação externa).
  - **TT** torsão tibial, medida entre os eixos TP e TD (III e IV): 24-30º (torsão externa).

Anteversão do colo femoral: N 10 - 20º, displasia >25º, ângulo medido entre a linha que passa pela cortical posterior dos côndilos femorais e a linha que passa pelo eixo do colo femoral e o centro da cabeça femoral, privilegiando o eixo do colo. 30-40º ao nascimento, fechando-se progressivamente.

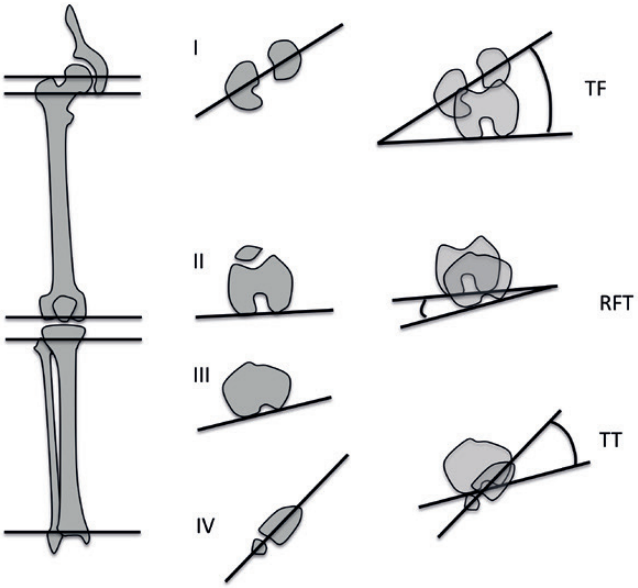

Anteversão acetabular:

N 10-30º ângulo medido entre a perpendicular à linha que passa pelas espinhas isquiáticas e a linha que passa pelas margens anterior e posterior da fossa acetabular.

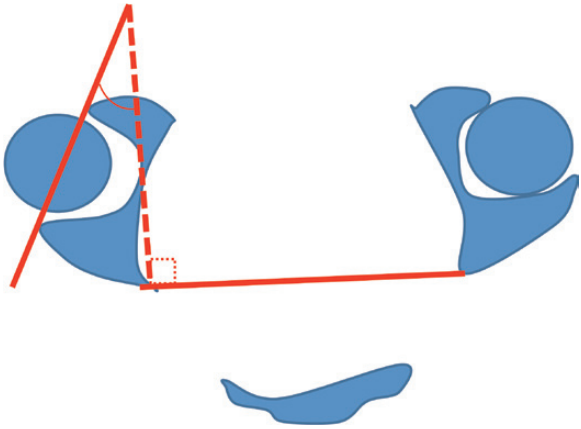

5. Impacto femoroacetabular (IFA)

Ângulo alfa/de Nötzli: medido sobre os cortes axiais oblíquos, no plano do colo femoral, formado pelas retas que unem o centro da cabeça ao centro do colo femoral e o centro da cabeça ao ponto de junção da cabeça/colo femoral: > 55-60º sugestivo de impacto femoroacetabular pelo efeito came.

Offset femoral: distância da perpendicular entre o eixo anatômico femoral e o centro da cabeça femoral **(N 41-44mm)**, diminuído em caso de IFA.

Quadril normal

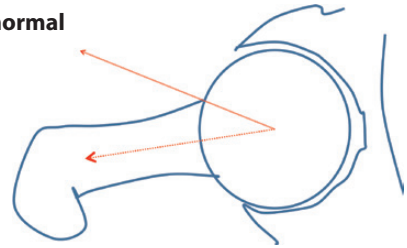

Efeito pincer

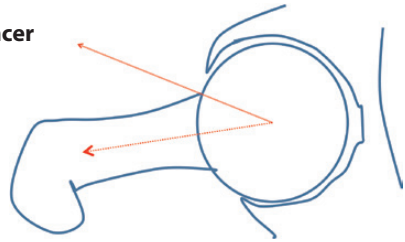

Efeito came

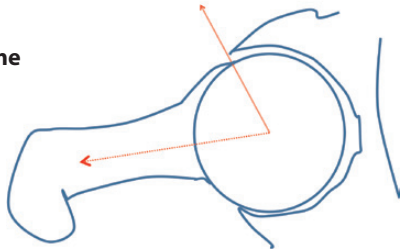

Efeito misto ++

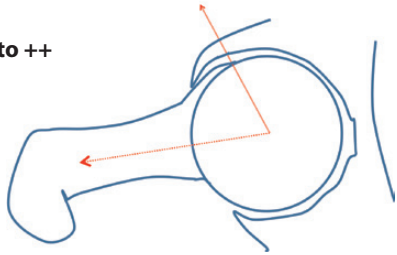

EFEITO CAME: diminuição da concavidade cervicocefálica/diminuição do offset (<7 mm): lesões anterossuperiores

EFEITO PINCER: cobertura acetabular excessiva (coxa profunda), protrusão, retroversão acetabular -> contato anormal entre o colo femoral e o labro acetabular: lesões anterossuperiores e posteroinferiores

EFEITO MISTO ++ combinação de dois efeitos

6. Osteonecrose Asséptica da Cabeça Femoral: Classificação de Ficat e Arlet (1994)

Grau	Alterações
I	Quadril doloroso. Radiografia normal ou mínima osteopenia. Cintilografia e RM positivos.
II	Sinais radiográficos menores (osteopenia, cisto e esclerose subcondrais da cabeça femoral), desmineralização segmentar e heterogênea da cabeça com condensação periférica. Cabeça femoral, espaço articular e o acetábulo são normais.
III	Fratura subcondral e/ou colapso da cabeça femoral. Perda da esfericidade cefálica: ovalização ou retificação focais; perda do contorno cefálico; sinal do crescente: imagem em casca de ovo; radioluscência ovalar ou triangular, mais ou menos extensa, contornada em sua margem inferior por uma banda esclerótica côncava no topo; integridade da interlinha articular e do acetábulo.
IV	Retificação cefálica; dissecção do osso necrosado; evolução para artrose; esta artrose de origem isquêmica apresenta características diferentes da artrose primária: redução do espaço articular em seu segmento superior (redução global ou superomedial), osteofitose pouco importante, remodelação com esclerose e cistos subcondrais.

7. Posicionamento das Artroplastias Totais dos Quadris: Posicionamento Normal

A haste femoral deve ser fixada em posição **neutra ou em discreto valgo** (a extremidade da haste pode se aproximar da cortical femoral medial).

8. Soltura da Prótese

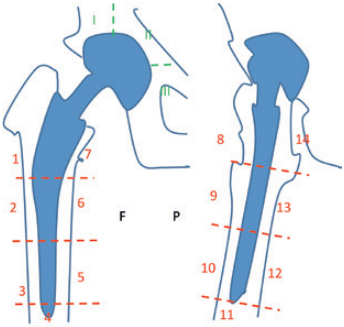

Classificação de Lee para o acetábulo com três zonas na radiografia de frente (I, II, III)
Classificação de Gruen para o fêmur com sete zonas na radiografia de frente (1-7) e sete zonas na radiografia em perfil (8-14).

Em caso de prótese cimentada, a soltura segundo **O'Neill** e **Harris** pode ser confirmada se existir um ou mais dos seguintes sinais:

- Migração dos implantes observada em estudos radiográficos sucessivos, com medidas se necessário: migração cranial e verticalização do acetábulo, migração caudal para o componente femoral;
- Halo radiolucente maior que 2 mm de espessura, progressivo e extenso;
- Granulomas endosteais;
- Liberação de partículas protéticas;
- Fratura do cimento.

Em caso de prótese não cimentada, o principal sinal de soltura é a evolução do halo radiolucente.
Toda osteólise que aparece secundariamente e progride nos estudos radiográficos sucessivos é patológica, e indica uma soltura da prótese.

B. Joelho

1. Roturas meniscais

Definição de uma rotura em RM:
Hipersinal intrameniscal linear que toca ao menos uma das duas superfícies articulares, em dois cortes adjacentes, ou em dois planos de corte.

Tipos de fissuras

Dois tipos de roturas verticais:
radial

longitudinal

fissura horizontal

Rotura complexa: múltiplas orientações (horizontal e vertical). Por exemplo, rotura em bico de papagaio

2. Critérios de instabilidade meniscal

Rotura longitudinal vertical ou desinserção capsulomeniscal >10 mm.
Rotura complexa.
Fragmento deslocado (fragmento móvel, alça de balde).
Hipersinal T2 no centro da rotura.

3. Articulação femoropatelar

Plano axial

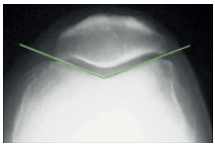

- **Ângulo do sulco troclear** (ângulo entre o segmento proximal das facetas trocleares): **N 124º – 145º**; displasia > 150º.
- Profundidade do sulco troclear: nomal > 3mm à tomografia, 5 mm à radiografia.
- Ângulo de inclinação da faceta troclear lateral (em relação ao eixo bicondiliano): normal >11º.
- TAGT (distância entre a tuberosidade tibial anterior [TTA] e o sulco da tróclea femoral): N 15 ± 4,5 mm em extensão, e 9 ± 4,3 mm em 30º de flexão; > 20 mm = displasia.

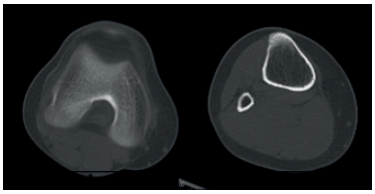

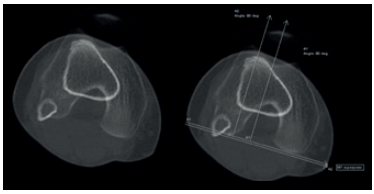

TATG – Técnica: TC, em extensão ou em flexão do joelho de 15 e 30º.
Superposição de imagens, um corte passando pelo sulco da tróclea femoral (arco Romano) e outro passando pelo centro da TTA.

- Inclinação lateral da patela > 20º encontrada em mais de 90% dos casos de instabilidade objetiva.

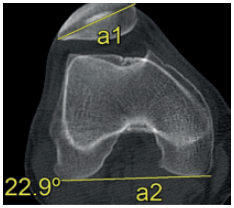

Repouso

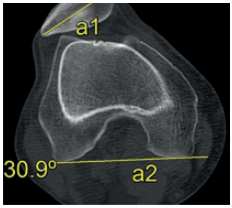

Contração

Medidas do ângulo de inclinação da patela:
superposição de dois cortes axiais TC compreendendo as medidas
a1 = maior eixo da patela
a2= eixo bicondiliano posterior

- Translação lateral da patela (realizada em flexão de 30º): medida do deslocamento entre o vértice patelar e o sulco troclear, se > 5 mm: subluxação.
- Hipoplasia da faceta medial:
  Relação faceta medial/faceta lateral < 0,4 = displasia.

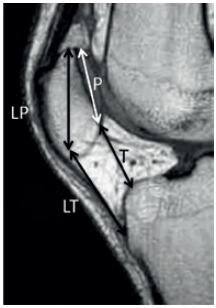

Plano sagital

- Profundidade troclear (a 10 mm abaixo do ponto mais alto da tróclea): N>4,2 mm.
- Índice de Insall-Salvati (LP/LT): N = 1 ± 0,2; >1,3 = patela alta.
- Índice de Caton-Descamps (T/P): N = 1 ± 0,2 à radiografia e 0,3 à RM.

4. Displasia patelar segundo Wiberg

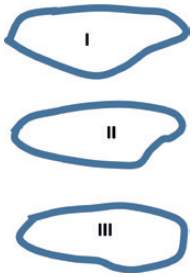

Três tipos de patela são descritos segundo a morfologia da faceta **medial**, o tipo III é displásico:

I. faceta medial côncava e longa.
II. faceta medial côncava e curta.
III. faceta medial convexa e curta.

5. Topografias das áreas de osteólise periprotéticas segundo Ewald

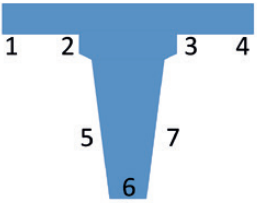

Tíbia plano coronal
1= MED , 4= LAT

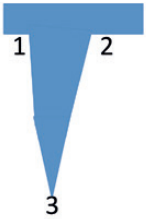

Tíbia perfil
1 = anterior , 2 = posterior

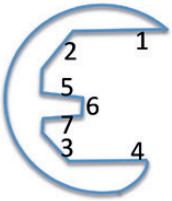

Fêmur
1, 2 = anterior , 3, 4 = posterior

C. Tornozelo e Pé

1. Anatomia

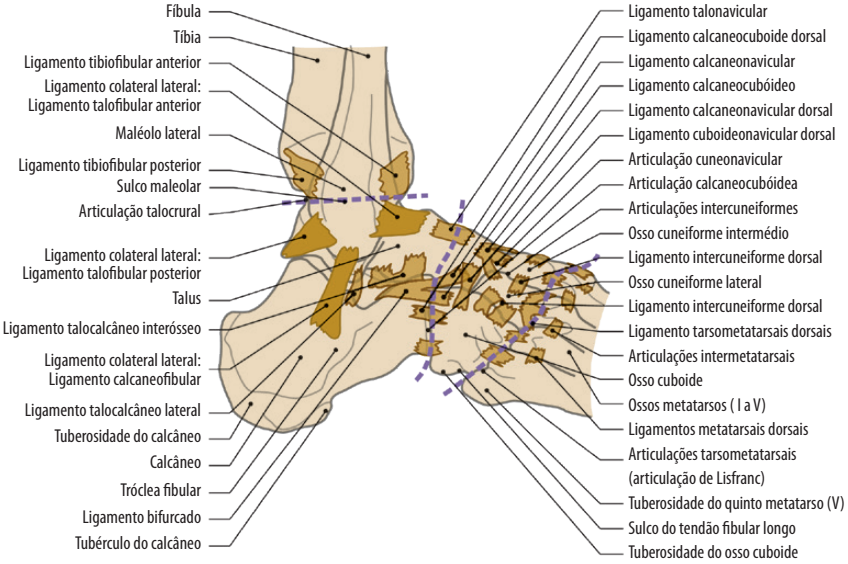

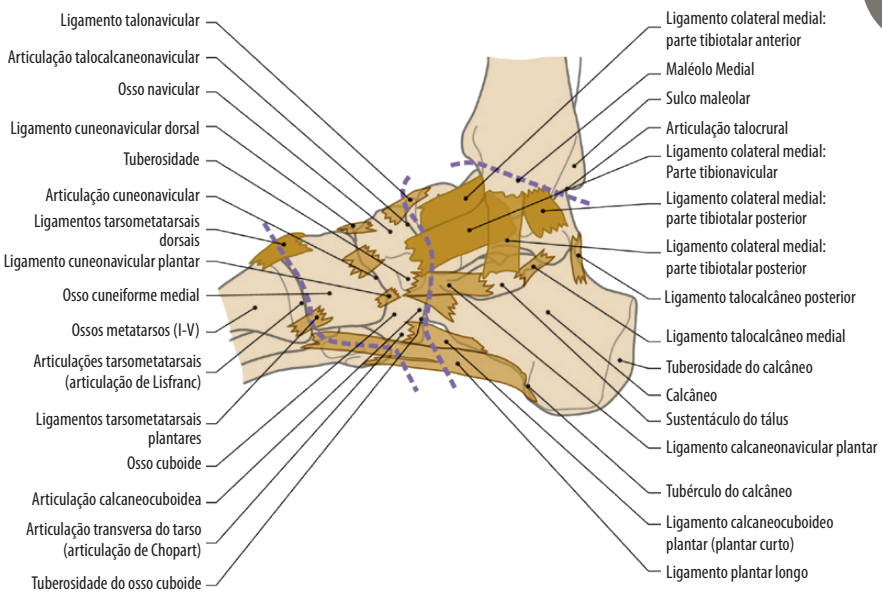
Ligamento talonavicular
Articulação talocalcaneonavicular
Osso navicular
Ligamento cuneonavicular dorsal
Tuberosidade
Articulação cuneonavicular
Ligamentos tarsometatarsais dorsais
Ligamento cuneonavicular plantar
Osso cuneiforme medial
Ossos metatarsos (I-V)
Articulações tarsometatarsais (articulação de Lisfranc)
Ligamentos tarsometatarsais plantares
Osso cuboide
Articulação calcaneocuboidea
Articulação transversa do tarso (articulação de Chopart)
Tuberosidade do osso cuboide
Ligamento colateral medial: parte tibiotalar anterior
Maléolo Medial
Sulco maleolar
Articulação talocrural
Ligamento colateral medial: Parte tibionavicular
Ligamento colateral medial: parte tibiotalar posterior
Ligamento colateral medial: parte tibiotalar posterior
Ligamento talocalcâneo posterior
Ligamento talocalcâneo medial
Tuberosidade do calcâneo
Calcâneo
Sustentáculo do tálus
Ligamento calcaneonavicular plantar
Tubérculo do calcâneo
Ligamento calcaneocuboideo plantar (plantar curto)
Ligamento plantar longo

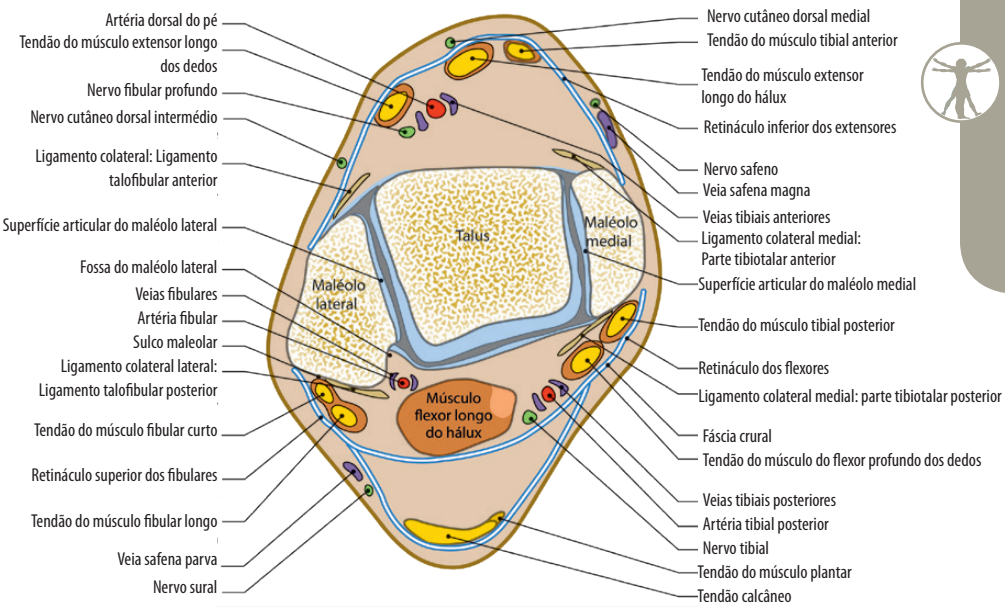
Artéria dorsal do pé
Tendão do músculo extensor longo dos dedos
Nervo fibular profundo
Nervo cutâneo dorsal intermédio
Ligamento colateral: Ligamento talofibular anterior
Superfície articular do maléolo lateral
Fossa do maléolo lateral
Veias fibulares
Artéria fibular
Sulco maleolar
Ligamento colateral lateral:
Ligamento talofibular posterior
Tendão do músculo fibular curto
Retináculo superior dos fibulares
Tendão do músculo fibular longo
Veia safena parva
Nervo sural
Talus
Maléolo medial
Maléolo lateral
Músculo flexor longo do hálux
Nervo cutâneo dorsal medial
Tendão do músculo tibial anterior
Tendão do músculo extensor longo do hálux
Retináculo inferior dos extensores
Nervo safeno
Veia safena magna
Veias tibiais anteriores
Ligamento colateral medial: Parte tibiotalar anterior
Superfície articular do maléolo medial
Tendão do músculo tibial posterior
Retináculo dos flexores
Ligamento colateral medial: parte tibiotalar posterior
Fáscia crural
Tendão do músculo do flexor profundo dos dedos
Veias tibiais posteriores
Artéria tibial posterior
Nervo tibial
Tendão do músculo plantar
Tendão calcâneo

Variações anatômicas

As variações anatômicas do tornozelo podem ser divididas em três grupos:

1. **Variações dos ventres musculares e dos tendões fibulares:** fibular terceiro, fibular quarto, junção miotendínea baixa do fibular curto e tendão fibular curto bífido.
2. **Variações dos ventres musculares posteriores e mediais:** ventre solear acessório, junção miotendínea baixa do flexor longo do hálux, musculo acessório do flexor longo dos dedos, fibulocalcâneo medial e tibiocalcâneo interno.
3. **Variações ligamentares:** ligamento intermaleolar posterior e feixe acessório do ligamento tibiofibular anteroinferior: ligamento de Bassett.

2. Ângulo de Dijan-Annonier = ângulo do arco medial do pé

Seu vértice é o ponto mais baixo da interlinha talonavicular. Os dois outros pontos são os pontos mais baixos do sesamoide medial, à frente, e do calcâneo posteriormente.

- Normal: 120–130°.
- Pé cavo < 120°.
- Pé plano > 130°.

3. Ângulo de Fowler e Phillip : 45° < N < 70°

Pé de perfil com carga.

Ângulo de Fowler e Philip entre a tangente à margem inferior do calcâneo e a linha que une o ponto de contato posterior do calcâneo e o ápice da grande tuberosidade.

Deformidade de Haglund: ângulo >75°

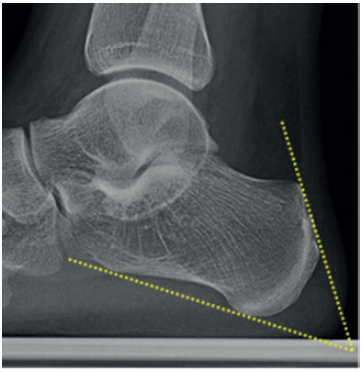

4. Ângulo Chauveaux-Liet

Ângulo Alfa: ângulo entre a superfície plantar do calcâneo e a horizontal.
Ângulo Beta: ângulo entre a vertical e a linha que liga o ponto mais alto da tuberosidade posterossuperior e o ponto mais posterior da grande tuberosidade.
Ângulo CL: alpha - beta.
Normal CL < 10º.

Deformidade de Haglund: CL > 10 a 12°.

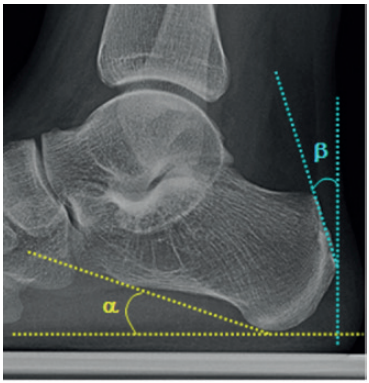

5. Hallux Valgo

Incidências

- Pés descalços com carga: AP.
- Tornozelo com carga: AP e perfil.
- Axial sesamoide: Walter-Müller sem carga, ou Güntz com carga.

Importância do varo de M1, do valgo de P1 e da abertura do antepé

- Ângulo de abertura do 1º metatarso ou M1/M2 = 5-8º.
  - Metatarso varo de M1 se > 10º.
- Ângulo de abertura do antepé ou M1/M5= 15-20º.
- Ângulo de M1/P1=9º Halux valgo se >15º (12º no homem).

Posição da cabeça de M1 em relação à placa sesamoidal

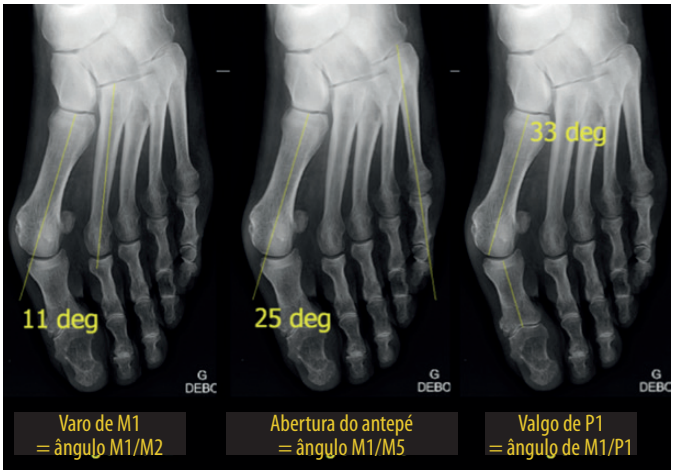

(Radiografia AP e axial do sesamoide)

- Radiografia de frente: posição do sesamoide medial em relação à linha bissetriz de M1.
  - **Grau 0:** SM dentro da bissetriz de M1.
  - **Grau 1:** <50 % de sobreposição.
  - **Grau 2:** >50% de sobreposição.
  - **Grau 3:** o sesamoide se localiza fora da bissetriz.
- Radiografia axial tangencial: posição dos sesamoides em relação à face ventral da cabeça de M1.

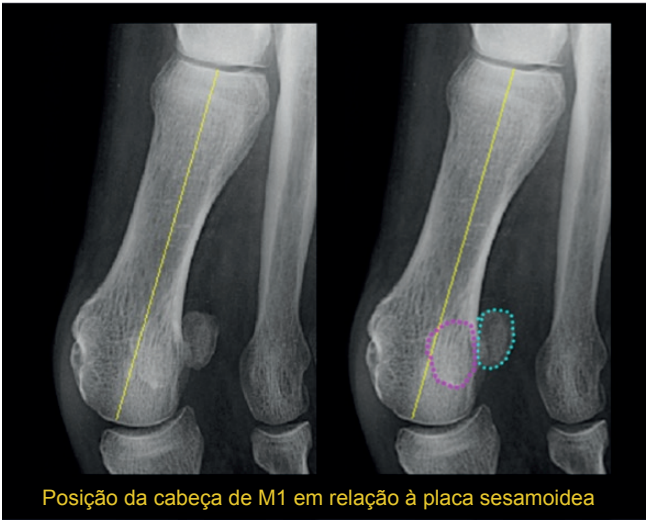
Posição da cabeça de M1 em relação à placa sesamoidea

O comprimento de M1 em relação a M2 e a morfologia do antepé (pé egípcio/grego/quadrado)

Pé grego 1<2 **Pé egípcio 1>2** **Pé quadrado 1=2**

A morfologia da superfície articular de M1

- Cabeça plana
- Cabeça redonda
- Cabeça ogival

A orientação dessa superfície: ângulo DMAA (Distal Metatarsal Articular Angle)

- Ângulo DMAA:
  - Normal = 5-10º.
  - Patológica se > 15º = valgo da cabeça.
- Formado pela linha que une as extremidades medial e lateral da superfície articular de M1 com a perpendicular ao maior eixo de M1.

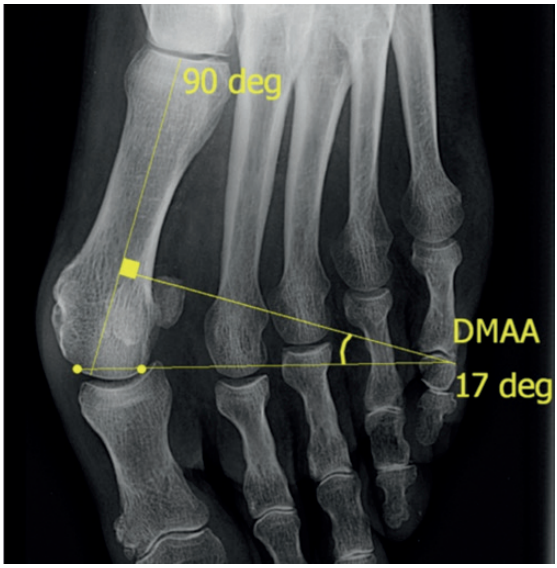

A morfologia da "exostose" (termo impróprio)

- Proeminência medial saindo da cabeça de M1.

O estado da articulação MTF1 e a metatarsossesamoide do hálux

- Artrose da MTF1 = hálux rígido.

III. MEMBRO SUPERIOR

A. Ombro

1. Artropatia glenoumeral primária – Classificação tomográfica de Walch

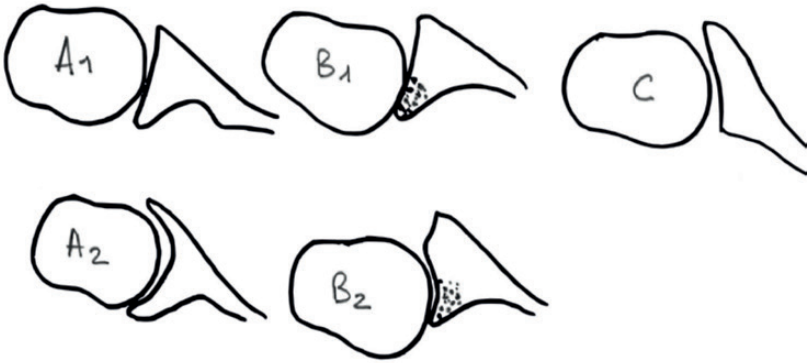

Tipo A: Cabeça umeral centrada.
- A1: desgaste glenoidal discreto, central.
- A2: desgaste glenoidal acentuado, com aspecto em cúpula.

Tipo B: Subluxação posterior da cabeça umeral (>5%), desgaste posterior da glenoide.
- B1: pinçamento articular posterior, esclerose subcondral e osteofitose.
- B2: desgaste posterior da glenoide com aspecto bicôncavo da glenoide.

Tipo C: Retroversão da glenoide > 25º, sem erosão (displasia da glenoide).

2. Medida da retroversão da glenoide

Corte axial passando pelo meio da glenoide

- Ângulo entre as linhas determinadas pelas margens anterior e posterior da glenoide e a perpendicular à linha que une a margem medial da escápula ao meio da glenoide.
- Patológico se > **10º**.

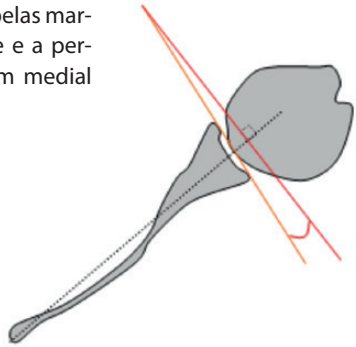

3. Manguito Rotador

Atrofia muscular do supraespinhal, classificação de Thomazeau (1996):

Grau 1: 0,6 < R < 1: músculo normal ou discretamente atrofiado.
Grau 2: 0,4 < R < 0,6: atrofia moderada.
Grau 3: R < 0,4: atrofia acentuada.

R: razão de ocupação = S1/S2.
S1= superfície do músculo supraespinhal.
S2= superfície da fossa supraespinhal.

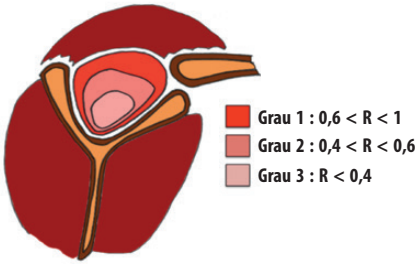

Degeneração adiposa intramuscular do manguito, classificação de Goutallier e Bernageau (1994)
Grau 0: ausência de gordura.
Grau 1: finas estrias de gordura.
Grau 2: menos gordura que músculo.
Grau 3: mesma proporção de gordura e músculo.
Grau 4: mais gordura que músculo.

Extensão da rotura no plano coronal: retração do coto tendíneo segundo Patte (1990)
Grau 1: na altura do tubérculo.
Grau 2: na altura do ápice da cabeça umeral.
Grau 3: na altura da glenoide.

4. Calcificações intratendíneas

Localizações: SE (75-80%) >IE (5-20%) >SS (5%) - NB > 15% múltiplo

	Classificação radiográfica da Sociedade Francesa de Artroscopia segundo Molé
A	Densa, homogênea, de contornos nítidos
B	Densa, compartimentada, polilobulada, de contornos nítidos
C	Heterogênea, de contornos recortados
D	Calcificação distrófica na inserção tendínea, densa, de pequeno tamanho, em continuidade com o tubérculo = entesopatias

	Aspecto ecográfico da sombra acústica posterior segundo Sarrat
1	Sombra acústica posterior pura
2	Sombra acústica posterior suja (atenuação)
3	Ausência de sombra acústica posterior

5. SLAP lesion (Superior Labral Anterior Posterior Tear): Classificação de Snyder modificada

Tipo I: degeneração labial superior com fibrilação da margem livre, sem extensão para o tendão da cabeça longa do bíceps (TCLB).
Tipo II: destacamento completo do lábio superior e da inserção do TCLB.
Tipo III: lábio destacado em alça de balde. Respeita a inserção do TCLB.
Tipo IV: lesão do lábio estendendo-se ao TCLB.

B. Punho e mão

1. Anatomia

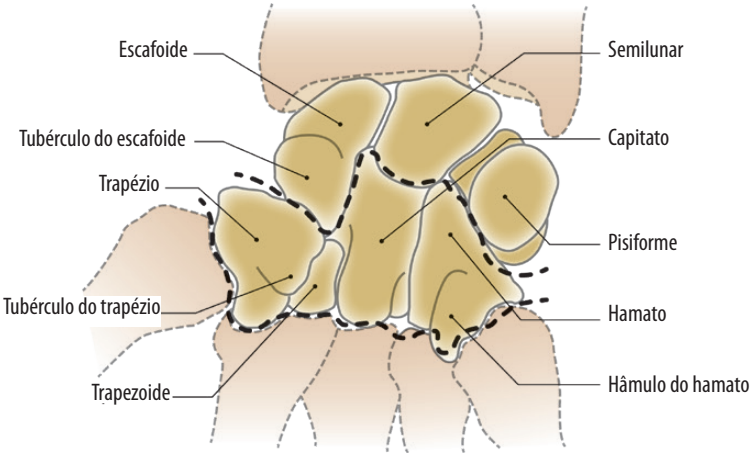

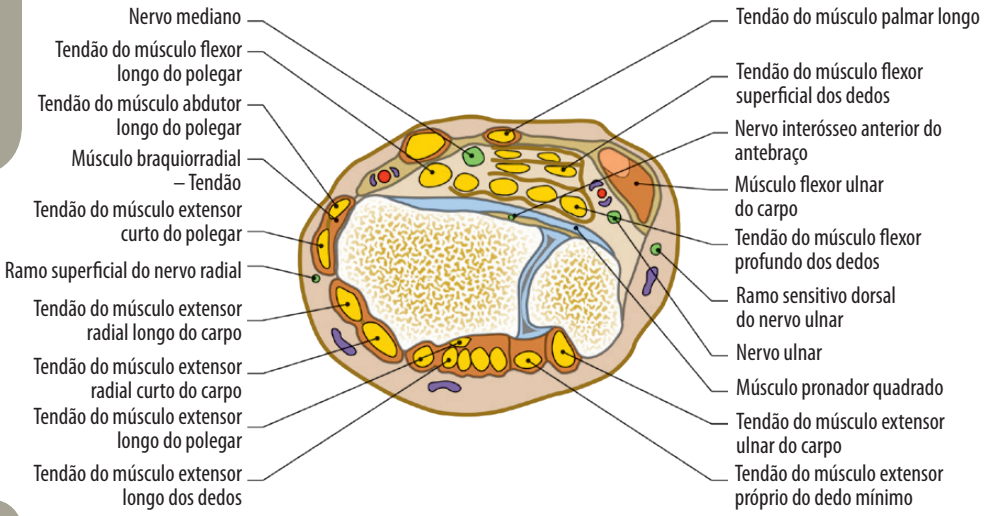

2. Principais ligamentos extrínsecos do punho

Face dorsal

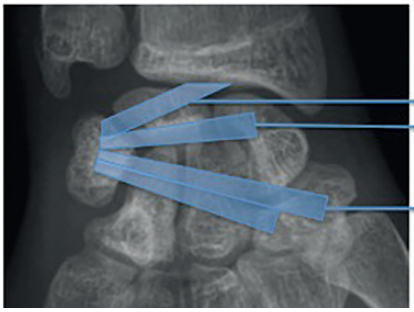

Face dorsal

radiopiramidal dorsal

escafopiramidal dorsal

piramidal-trapezoidal-trapézio

Face palmar

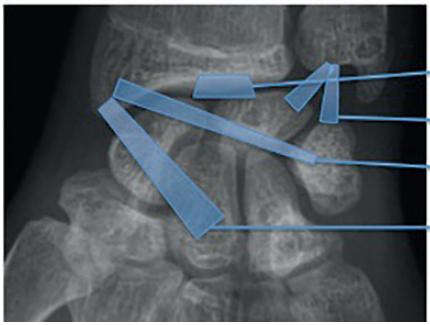

Face palmar

radioescafossemilunar

ulnossemilunar e ulnopiramidal

radiossemilunarpiramidal

radioescafocapitato

3. Medidas em radiografia simples:

Ver capítulo de urgências.

4. Instabilidade do carpo

Artroses secundárias do punho:

- **SLAC** wrist (scapholunate advanced collapse): sobre DISI + artrose entre:
  - **SLAC 1:** pólo proximal do escafoide e a margem posterior do processo estiloide radial.
  - **SLAC 2:** escafoide e a fossa radial do escafoide.
  - **SLAC 3:** + artrose semilunocapitato.

- **SNAC** wrist (scaphoid nonunion advanced collapse): sobre pseudoartrose do escafoide com comprometimento pregressivo:
  - **SNAC 1**: processo estiloide radial e o pólo distal do escafoide.
  - **SNAC 2**: + escafocapitato.
  - **SNAC 3**: + semilunocapitato.
- **SCAC** wrist (scaphoid chondrocalcinosis advanced colapse): sobre condrocalcinose.

Lesões da TFCC (Triangular Fibrocartilage Complex) complexo da fibrocartilagem triangular do carpo: classificação de Palmer

- **Tipo I: traumática**
  - IA: perfuração central do disco (a mais comum).
  - IB: desinserção ulnar da TFCC, lesão proximal ou distal da TFCC, pseudoartrose do estiloide ulnar.
  - IC: desinserção distal dos ligamentos ulnocarpais.

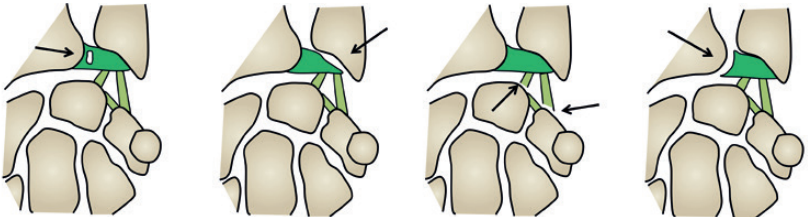

Grau IA Grau IB Grau IC Grau ID

  - ID: desinserção radial da TFCC

- **Tipo II: degenerativa**
  - IIA: degeneração do disco sem perfuração
  - IIB: IIA + condromalácea ulnar ou semilunar
  - IIC: IIA ou IIB + perfuração do disco articular

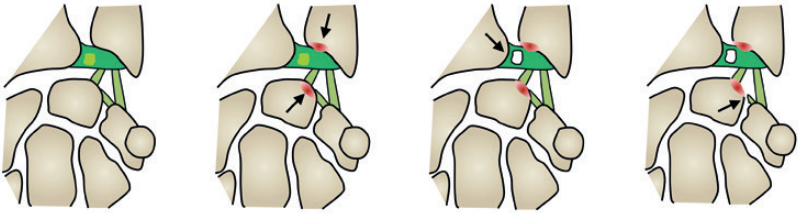

Grau IIA Grau IIB Grau IIC Grau IID

  - II D: IIC + lesão do ligamento semilunopiramidal
  - II E: IID + artrose ulnocarpal ou radiossemilunar

Síndrome do túnel do carpo: critérios ultrassonográficos sobre o nervo mediano

- Morfológicos: aspecto hipoecogênico à montante do canal, disparidade de calibre (sinal de compressão), Doppler +.
- Quantitativos: superfície > 9 a 12 mm^2, índice de achatamento > 3, abaulamento do retináculo flexor (orifício distal) > 4 mm.

IV. AS LESÕES MUSCULARES

Agradecimentos: Dr J-L. BRASSEUR (Paris)

A. Lesões extrínsecas (10%): por traumatismo direto

Em caso de contusão simples: infiltrado edematoso/hemorrágico hiperecogênico, ± heterogêneo e desorganização focal do músculo, frequentemente associado a acomentimento das partes moles subcutâneas (atenção). Hematoma usualmente ausente. Aumento do volume da loja muscular, alteração das superfícies aponeuróticas periféricas que se tornam convexas e possíveis desinserções mioaponeuróticas periféricas.

Em caso de lesão mais grave: desorganização de mais da metade da superfície axial do músculo, geralmente associada a um hematoma.

Procurar: laceração muscular, rotura aponeurótica, ou laceração aponeurótica permitindo o extravasamento do hematoma.

B. Lesões intrínsecas (90%): por traumatismo indireto

São as lesões por estiramento.

Quatro localizações possíveis de desinserção:

1. Osteotendínea ou osteomuscular.
2. Miotendínea.
3. Mioaponeurótica central.
4. Mioaponeurótica periférica.

Três centros possíveis da lesão:

1. Músculo (músculos da parede essencialmente).
2. Junção das fibras musculares do esqueleto conjuntivo.
3. Esqueleto conjuntivo.

C. Classificação histológica de Durey e Rodineau, adaptada a imagem por Brasseur e Renoux

- **Grau 0** - "cãibra"
  Acometimento reversível da fibra muscular, sem envolvimento do tecido conjuntivo de sustentação.
  - **Tratamento**: suspender atividades esportivas durante alguns dias.
- **Grau 1** - "contratura"
  Acometimento irreversível de algumas fibras musculares sem envolvimento do tecido conjuntivo de sustentação.
  - **Tratamento**: suspender atividades esportivas por uma a duas semanas.
- **Grau 2** - "estiramento"
  Acometimento irreversível de um número reduzido de fibras musculares, com envolvimento do tecido conjuntivo de sustentação.
  - **Tratamento**: suspender atividades esportivas por duas a quatro semanas.
- **Grau 3** - "distensão"
  Acometimento irreversível de numerosas fibras musculares, com envolvimento do tecido conjuntivo de sustentação e formação de um hematoma intramuscular localizado.

- **Tratamento**: suspender atividades esportivas por 4 a 12 semanas, punção aspirativa dos hematomas compressíveis e sob tensão e enfaixamento compressivo.

- **Grau 4** – "rotura"
  Rotura parcial ou total de um músculo.
  - **Tratamento**: Suspender atividades esportivas por mais de 12 semanas, cirurgia se necessário.

	C	M
Grau 0		• Hipertrofia **hiper**ecogênica ou **hiper**sinal T2 do músculo
Grau 1	• Espessamento de contornos mal definidos de um septo conjuntivo intramuscular	• Foco hiper**e**cogênico ou hipersinal T2 **sem desorganização da arquitetura muscular**
Grau 2	• Ruptura do envoltório perimuscular • Líquido Interaponeurótico • Ruptura **parcial** de prolongamento conjuntivo intramuscular • Ruptura de um septo conjuntivo distal	• Área hiperecogênica ou hipersinal T2 **de contornos mal definidos e irregulares com desorganização da arquitetura muscular**
Grau 3	• Ruptura de um prolongamento conjuntivo proximal sem retração. Desinserção do tecido conjuntivo **distal**	• **Desinserção musculoaponeurótica ou musculotendínea** com pequena coleção líquida • **Ruptura intramuscular incompleta** com hematoma circunscrito (músculos das paredes)
Grau 4	• Ruptura do tecido **conjuntivo <u>com</u>** "gap" entre os cotos e **retração** • Desinserção do tecido conjuntivo distal **<u>com</u> retração**	• **Desinserção ou ruptura completa** de um feixe muscular **com retração**

D. As sequelas musculares

A: Restauração completa.
B: Cicatriz sem retração muscular, e/ou lesão aponeurótica não dolorosa, e/ou ossificação regular sem vascularização periférica.
C: Cicatriz intra ou perimuscular, determinando uma assimetria do músculo em contração, e/ou calcificação ou ossificação irregular, e/ou espessamento residual da fáscia perimuscular.

E. DOMS = Delayed Onset Muscle Soreness = dor muscular de início tardio (DMIT)

Dores difusas e impotência funcional, com aparecimento em dois a três dias após esforços de intensidade não habitual. Acometimento de resolução espontânea em alguns dias, sem sequelas. Classificados em grau 0 na classificação de Rodineau.

- **Ultrassonografia**: Hipertrofia muscular e hiperecogenicidade em relação à loja contralateral. Microrroturas das fibras musculares são eventualmente visíveis.
- **RM**: Hipersinal T2 difuso muscular e hipertrofia muscular.

V. DOENÇA ÓSSEA TUMORAL

A. Critérios de orientação frente a uma lesão óssea

1. Critérios de agressividade

Dd : diagnostic différentiel

Critérios de análise	Não agressivos	Agressivos
Localização	Tipo do osso: longo/curto/plano; Plano longitudinal: metáfise/epífise/diáfise; Plano axial: cortical, justacortical, intramedular, corticomedular (central/ excêntrica)	
Contornos	Bem definidos	Mal definidos
Matriz	Condral (calcificações, arquitetura lobulada), mixoide ou colagenosa, osteoide	
	Cística, fibrosa, adiposa	
Estado da cortical	Íntegra, imagem bem definida Pode ser afilada/insuflada (condroma/DF)	Rompida
Tamanho	< 6 cm	> 6 cm
Zona de transição	Estreita, frequentemente esclerótica	Larga
Natureza	Osteólise geográfica Osteocondensação	Osteólise permeativa ou roído de traça (Ic a III) Osteocondensação Mista
Reação periosteal	Sólida, unilamelar (Dd: fratura por estresse) multilamelar (Dd: infecção)	Agressiva, cortical interrompida, triângulo de Codman, espiculada ("cabelos eriçados" e "raios de sol"), multilamelar
Extensão às partes moles	Não	Sim
Extensão óssea adjacente e à distância?	Não	Possível (skip lesions) Localizações múltiplas: mieloma/ metástases ++

2. Reação periosteal

Dd: Hematoma subperiosteal / Osteomielite

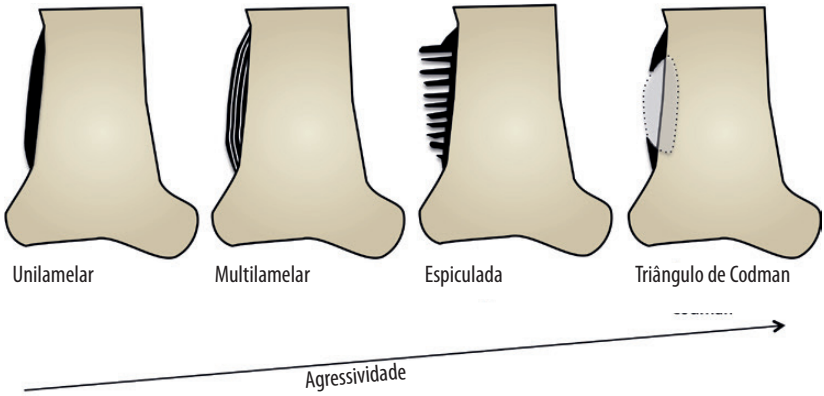

3. Lesões osteolíticas

Classificação de Lodwick

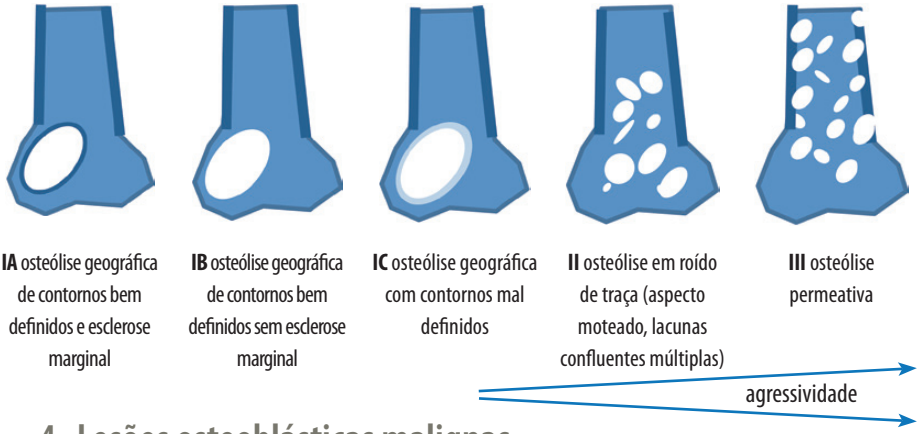

4. Lesões osteoblásticas malignas

Principais etiologias: Metástases, Linfoma

Neoplasias com tropismo ósseo:

- Mama (localizações múltiplas)
- Próstata
- Pulmão
- Rins (localização única)
- Tireoide

Localizações secundárias mais frequentes: Coluna > bacia > arcos costais > crânio

Três mecanismos de **osteocondensação**:

- Resposta do osso normal através de esclerose periférica
- Matriz tumoral osteogênica
- Osteonecrose

B. Lesões benignas

1. "Lesões não me toque"

Cisto simples. Cisto aneurismático. Cisto mucoide intraósseo
Fibroma não ossificante
Exostose ou osteocondroma
Condroma típico benigno
Osteoma
Defeito fibroso cortical
Desmoide periosteal

2. Outras lesões múltiplas benignas

Osteocondromatose
Linfangiomatose/angiomatose cística
Encondroma (Ollier /Maffucci)
Desmoide periosteal e suas variantes

3. Lesões pseudotumorais

Pseudotumores osteoblásticos / osteolíticos / mistos (únicos ou múltiplos)	
Variação anatômica	**Defeito cortical** Ilhota de osso denso benigna/enostose
Infecção	Osteomielite Espondilite tuberculosa
Pós-traumática	Calo ósseo Osteólise pseudotumoral das fraturas Lacuna pós-traumática
Inflamatórias	**Doença de Caffey - hiperostose cortical** Sarcoidose óssea Osteíte asséptica - SAPHO **Osteomielite crônica multifocal recorrente**
Metabólica	**Tumor marrom** (hiperparatireoidismo) Osteoporose Osteopatias tóxicas/medicamentosas **Saturnismo (bandas densas)**
Hematológica	**Drepanocitose** Hemofilia
Vascular	Infarto ósseo
Iatrogênico	Osteólise pseudotumoral periprotética
Sistêmica	Histiocitose de Langerhans Angiomatose **DF poliostótica**/displasia osteofibrosa (tíbia)
Idiopática	Osteólise idiopática regional de Gorham Doença de Paget/osteólise pseudotumoral de Paget Ileíte condensante Granuloma eosinofílico
Hereditária / genética	Osteopatia estriada – osteopetrose Osteopoiquilia – Esclerose tuberosa de Bourneville Melorreostose (cera de vela derretida)

C. Tumores dos ossos longos do adulto

1. Orientação diagnóstica topográfica

Dd: diagnóstico diferencial

Diáfise Dd: diagnóstico diferencial Histiocitose Fratura Infarto ósseo	Metáfise ++ Dd: doenças metabólicas	Epífise Dd: Osteíte Granuloma eosinofílico Cisto artrossinovial ou mucoide (cisto gangliônico)
Displasia fibrosa/osteofibrose Adamantinoma Osteoma osteoide Sarcoma de Ewing/tumor neuroectodérmico (TNE)++ Fibroma não ossificante (FNO)/ defeito cortical Osteocondroma Osteossarcoma periosteal Cisto ósseo simples (COS)	Osteossarcoma Osteocondroma, encondroma Osteoma osteoide (OO) FNO/defeito cortical +- Tumor de células gigantes TCG (metaepifisário) Leucemia Cisto ósseo aneurismático (COA)/COS Fibroma condromixoide Osteossarcoma paraosteal Metástases	Condrossarcoma Condrossarcoma de células claras Condroblastoma TCG (após fechamento fisário) Histiocitose de células de Langerhans

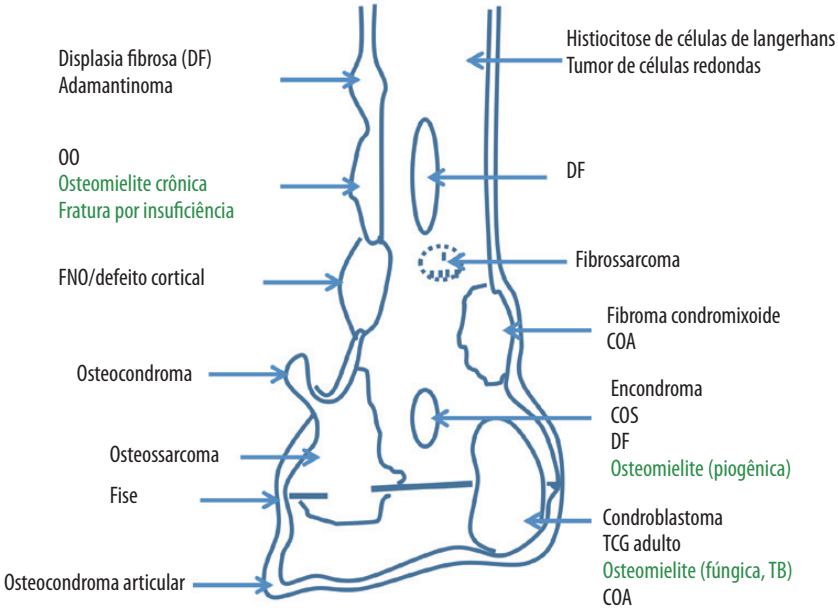

Equivalentes epifisários: Apófise, Patela, Carpo e Tarso, Articulações sacroilíacas, Lábio (acetábulo e glenoide)

2. Topografia preferencial dos tumores por região

Falange	Cisto epidermoide (distal) Condroma	Bacia/ pelve	Condrossarcoma Sarcoma de Ewing
Úmero	Sarcoma de Ewing (**diáfise**) COS (metáfise)/COA		
Coluna	Hemangioma, angioma Arco posterior: Osteoblastoma e Osteoma Osteoide, Cisto ósseo aneurismático	Colo femoral	Osteoma Osteoide COS/COA Condrossarcoma Sarcoma de Ewing
Calota craniana	Cisto epidermoide Hemangioma Mieloma Osteoma	Calcâneo	Lipoma COS
Base do crânio	Displasia fibrosa	Sacro ou clívus	Cordoma
Arcos costais	Metástase COA Exostose DF Sarcoma de Ewing	Tíbia	Adamantinoma Defeito cortical (<2-3 cm) FNO(>2-3 cm) Sarcoma de Ewing (**diáfise**) Osteoma osteoide (**diáfise**)
Seios paranasais	Osteoma	Joelho	Osteossarcoma (**metáfise**) TCG

D. Tumores em relação à faixa etária

< 5 anos	5 - 10 anos	10- 25 anos		> 40 anos
Metástases (neuroblastoma > retinoblastoma) Rabdomiossarcoma	Sarcoma de Ewing Tumor de Askin	Sarcoma de Ewing	Osteossarcoma Osteoblastoma Osteoma osteoide (OO) Osteoma	Metástases
Leucemia	Cisto simples	Condroblastoma	Cisto ósseo aneurismático	Mieloma múltiplo
Histiocitose de células de Langerhans (multifocal)	Histiocitose de células de Langerhans (unifocal)	Fibroma condromixoide	Displasia fibrosa	Condrossarcoma
Displasia fibrosa (DF)		Leucemia (segundo pico >20 anos) Linfoma ósseo primário	Osteocondroma Condroma periosteal	
Miofibromatose infantil		FNO/Defeito cortical	TCG após a puberdade, raro <18 anos	

E. Sinal RM: Conversão medular

STIR: conversão medular: Medula hematopoiética → medula amarela

- Esqueleto axial: distal → proximal.
- Ossos longos: diáfises → metáfises.
- Epífises e apófises: após ossificação.

NB: Reconversão medular (anemia, saída da aplasia): ordem inversa

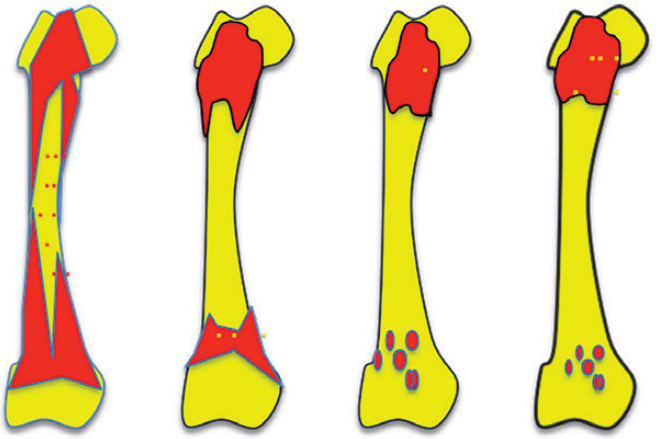

0-1 **1-5** **6-10** **11-15 anos**

PEDIATRIA

I. TÓRAX
- A. Radiografia de tórax normal e critérios de qualidade
- B. Avaliação diagnóstica do desconforto respiratório neonatal
- C. Corpo estranho em vias aéreas (CE)
- D. Etiologia das massas mediastinais por compartimento

II. APARELHO DIGESTIVO
- A. Obstrução neonatal
- B. Estenose hipertrófica do piloro (3-6 semanas de vida)
- C. Invaginação intestinal aguda
- D. Apendicite aguda
- E. Etiologia das esplenomegalias em função do aspecto ultrassonográfico
- F. Litíase biliar na criança
- G. Diagnóstico etiológico de espessamento intestinal

III. APARELHO GENITURINÁRIO
- A. Anomalias das dimensões renais
- B. Infeção urinária
- C. Lesão aguda de gônadas

IV. APARELHO LOCOMOTOR
- A. Displasia do desenvolvimento do quadril
- B. Idade óssea
- C. Fraturas da criança
- D. Pronação dolorosa
- E. Claudicação e quadril doloroso da criança
- F. Infecções ósseas
- G. Mau trato / Lesões ósseas traumáticas não acidentais

V. NEUROPEDIATRIA
- A. Ultrassonografia transfontanela
- B. Ultrassonografia medular
- C. Mielinização
- D. Traumatismo craniano
- E. Cefaleia
- F. AVC
- G. Craniossinostoses (cranioestenose)

VI. TUMORES PEDIÁTRICOS
- A. Massas retroperitoniais
- B. Massas hepáticas
- C. Tumores ósseos
- D. Tumores cerebrais
- E. Lesões sistêmicas

VII. REFERÊNCIAS E LEITURAS SUGERIDAS

Revisão

Prof. Guillaume Gorincour (Marseille)

Profª Catherine Adamsbaum (Paris)

Autores

Dra. Alexia Dabadie (Marseille)

Dra. Cindy Fayard (Paris)

Dra. Marie Lemery Magnin (Paris)

Tradução

Dra. Sara Reis Teixeira (Brasil)

I. TÓRAX

A. Radiografia de tórax normal e critérios de qualidade

Critérios de qualidade de uma radiografia de tórax

- Identificação do paciente e marcas do lado da radiografia.
- Inspiração adequada: o segmento anterior da 7ª costela deve cruzar as cúpulas diafragmáticas.
- Traqueia: sempre projetada na lateral direita da coluna vertebral na grafia frontal em inspiração (se grafia em expiração: traqueia com tortuosidade para a direita).
- Radiografia frontal: distância simétrica entre a coluna e as extremidades anteriores das costelas.
- Visibilização de todo parênquima pulmonar, dos ápices pulmonares até os recessos pleurais inferiores.

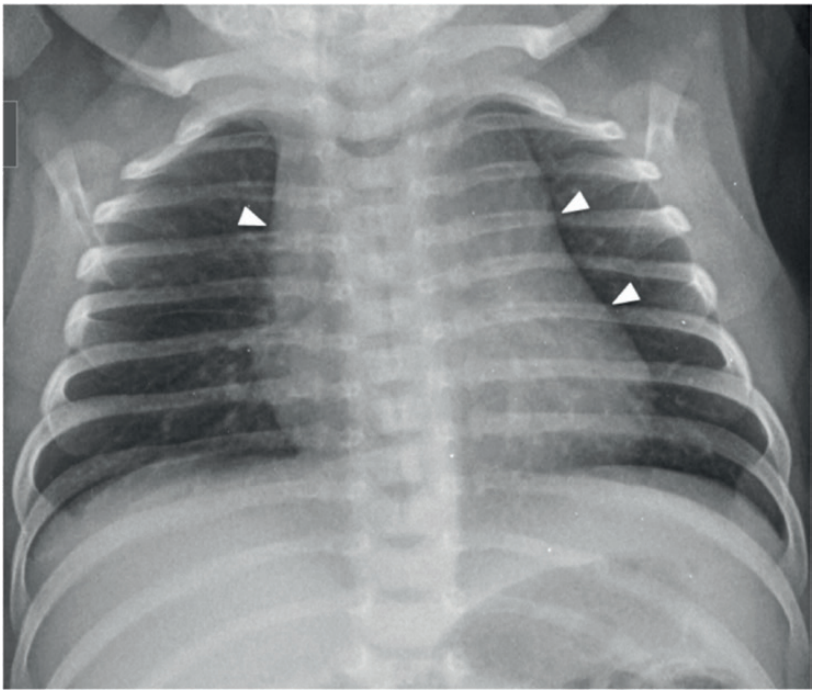

Figura 1: Timo (pontas de flecha) obscurecendo a área cardíaca

Armadilhas

- Incidência AP: costelas horizontais, aumento da silhueta cardíaca em relação ao tórax.
- Radiografia em decúbito: vascularização semelhante entre a base e o ápice dos campos pulmonares.
- Pregas cutâneas no recém-nascido, brotos mamários no período pré-puberal, cabelos na projeção cervicotorácica.
- Timo: opacidade anterior obscurecendo a área cardíaca, bilateral e assimétrica, sem sinais de compressão, em geral desapare após os três anos de idade (**Fig. 1**).

B. Avaliação diagnóstica do desconforto respiratório neonatal

Radiografia normal		
Obstrução das vias aéreas superiores	Origem neurológica ou metabólica	
Alterações da parede torácica		
Costelas curtas: displasia tanatofórica, acondrogênese, acondroplasia, distrofia torácica asfixiante	*Costelas afiladas*: hipofosfatasia congênita	*Fraturas*: trauma obstétrico
Tórax opaco		
Espaços intercostais alargados: derrame pleural bilateral	*Espaços intercostais reduzidos*: atelectasia bilateral, síndrome do desconforto respiratório do recém-nascido (doença da membrana hialina), obstrução das vias aéreas superiores	
Desvio do mediastino		
Campo pulmonar contralateral opaco: derrame pleural compressivo, hérnia diafragmática (conteúdo não aerado), malformação pulmonar congênita de vias aéreas (CPAM) ou hiperinsuflação lobar congênita (sem reabsorção do líquido alveolar), sequestro pulmonar	*Campo pulmonar contralateral aerado:* • Seio costofrênico homolateral não aerado: agenesia pulmonar ou atelectasia completa • Seio costofrênico homolateral aerado: pneumotórax compressivo, cisto broncogênico, hiperinsuflação lobar congênita, CPAM, hérnia diafragmática (conteúdo aerado), paralisia diafragmática unilateral	
Mediastino centrado		
Alterações do mediastino: • Mediastino alargado ou deformado: massa, cardiopatia • Mediastino estreito com contornos radiolucentes: pneumotórax bilateral, pneumomediastino • Compressão traqueoesofágica: cisto broncogênico, duplicação digestiva	*Alterações do parênquima pulmonar*: 1. Hipertransparência bilateral: volume pulmonar • Normal: cardiopatia com shunt direita-esquerda • Aumentado: enfisema intersticial bilateral, pneumotórax bilateral, cisto broncogênico justacarinal 2. Opacidades: volume pulmonar • Normal: infecção, hemorragia • Aumentado: taquipneia transitória, aspiração meconial ou amniótica, enfisema intersticial • Diminuído: síndrome do desconforto respiratório do recém-nascido (doença da membrana hialina)	

C. Corpo estranho em vias aéreas (CE) **(Fig. 2)**

Maior prevalência entre seis meses e três anos, predomina à direita.
Radiografia frontal em expiração (+/- inspiração). O CE é raramente opaco: procurar por sinais indiretos.

1. Aspiração aguda de CE

Assim que este diagnóstico for suspeito, é necessária uma broncoscopia

- Obstrução brônquica completa: diminuição de volume e de transparência pulmonar por atelectasia.
- Obstrução brônquica incompleta: aumento de volume e hipertransparência pulmonar que intensifica em expiração (retenção aérea).

A associação destas duas formas é frequente.
Complicações: pneumotórax, pneumomediastino.
Se a radiografia for normal:

- O CE não foi aspirado.
- O CE não está nas vias aéreas, mas pode ser digestivo ou ORL.
- O CE aspirado não mostra sinais radiológicos, fluoroscopia pode ser útil (CE traqueal com retenção aérea simétrica).

2. Forma crônica

Pneumopatias de repetição recidivantes no mesmo território, procurar abscessos.

Figura 2: Corpo estranho no brônquio esquerdo com obstrução incompleta e retenção aérea

D. Etiologia das massas mediastinais por compartimento

Massas do mediastino anterior		
Hiperplasia do timo, timoma, **tumores de células germinativas, linfomas**, leucemia, malformação linfática	Se no seio cardiofrênico direito, pensar em: **hérnia de Morgani (retrosternal)** e eventração diafragmática anterior	*Diagnóstico diferencial*: dilatação da veia cava superior
Massas do mediastino médio		
Adenopatias: inflamatórias, **linfoma**, leucemia	*Malformações*: • Vias aéreas: **cisto broncogênico**, sequestro • Digestivas: **duplicação**, divertículo	*Diagnóstico diferencial*: • Anomalias do arco aórtico • Dilatação ázigos
Massas do mediastino posterior		
Tumor de origem neural: **neuroblastoma**, ganglioneuroma	*Outras anomalias de origem neural*: meningocele, cisto neuroentérico, neurofibroma	*Outras*: tumores vertebrais e espondilodiscite, malformação linfática, talassemia (eritropoiese extramedular)
Massas cervicomediastinais		
Malformação linfática, neuroblastoma, linfoma, teratoma, extensão do timo normal, doença da tireoide		
Massas tóraco-abdominais		
Neuroblastoma, linfoma, tumor vertebral e espondilodiscite, duplicação, rim intratorácico		
Diagnóstico de acordo com a idade de descoberta da massa ++++		
Antes dos dois anos: cisto broncogênico, neuroblastoma, malformação cística, teratoma, duplicação	*Após os sete anos*: linfoma e leucemia	
Investigação por imagem das massas mediastinais		
Radiografia de tórax frontal e ultrassonografia com Doppler	*RM se*: • Massa posterior • Massa cervicotorácica ou toracoabdominal	*TC se*: • Anomalias parenquimatosas • Lesões ósseas • Calcificações

II. APARELHO DIGESTIVO

A. Obstrução neonatal

1. Quadro clínico

Sinais: vômito, retardo na eliminação de mecônio, distensão abdominal.
Informações pré-natais úteis: hidrâmnio, diabetes materno, prematuridade, T21, história familial de fibrose cística.

2. Avaliação por imagem

Radiografia toracoabdominal frontal em decúbito.
Conhecer o intervalo entre o nascimento e a realização da radiografia (em horas, normalmente o ar deve estar presente no reto em 18-24 h).
Objetivos:

- Confirmar o diagnóstico de obstrução.
- Determinar o local da obstrução: alta (duodenal) ou baixa (desde que tenha mais do que dois níveis hidroaéreos).
- Determinar o tipo de obstrução: completa (ausência de aeração das alças intestinais distais) ou incompleta.
- Procurar as anomalias associadas.

3. Abordagem diagnóstica

Calcificações peritoneais ou pneumoperitônio:

- Não necessita imagem complementar.
- Peritonite meconial +/- perfuração digestiva.

Com exceção das obstruções baixas incompletas, o tratamento de todas as outras obstruções neonatais é cirúrgico!

1. Obstrução alta
   - Completa:
     - Ultrassonografia com Doppler (vasos mesentéricos, posição do terceiro segmento do duodeno na pinça aortomesentérica), ausência de opacificação vias altas.
     - Atresia duodenal ou volvo intestinal.
   - Incompleta:
     Ultrassonografia com Doppler (idem acima) e EED para avaliar a **posição do ângulo duodenojejunal:**
     - Normal: estenose duodenal, pâncreas anular.
     - Anormal: bandas de Ladd ou volvo incompleto.

2. Obstrução baixa
   - Completa (ausência de ar no reto):
     - Não necessita imagem complementar.
     - Atresia do delgado ou do cólon.
   - Incompleta:
     - Níveis líquidos pouco evidentes, aeração retal.
     - Enema opaco iodado.
     - Microcólon: íleo meconial.
     - Disparidade de calibre reto-sigmoide: Hirschsprung.
     - Diabetes materno ou prematuridade: síndrome do microcólon esquerdo ou pseudo-Hirschsprung.

B. Estenose hipertrófica do piloro (3-6 semanas de vida)

Diagnóstico é ultrassonográfico **(Fig. 3)**.
O piloro hipertrofiado apresenta dois componentes: um ecogênico central (canal pilórico), outro hipoecogênico circunjacente (muscular).
O canal mede normalmente **10 mm** de comprimento e a espessura da muscular **2 mm**.
Se estes valores forem **maiores ou iguais a 15 e 4 mm**, o diagnóstico ecográfico é certo.
Se estes valores forem intermediários, é necessária a avaliação dinâmica: o canal pilórico não abre, a passagem de conteúdo gástrico é rara ou ausente e há peristaltismo de luta do antro contra o piloro.
Em todo caso, a morfologia do piloro é mais importante que as medidas.

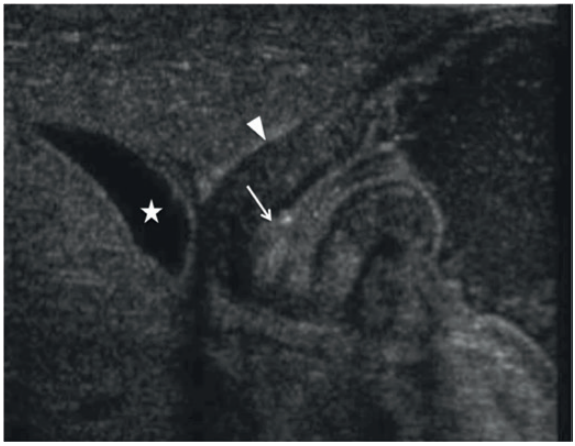

Figura 3: Estenose hipertrófica do piloro
O piloro hipertrofiado (seta = canal pilórico, ponta de seta = muscular) está frequentemente em contato com a vesicular biliar (estrela)

C. Invaginação intestinal aguda

Idiopática em mais de 90% dos casos.
Atenção antes de três meses e após os cinco anos: formas secundárias (divertículo de Meckel, duplicação intestinal, linfoma). Mais comuns são as formas íleo-cólicas, que serão as únicas tratadas por enema.

1. Ultrassonografia **(Fig. 4)**

Procurar uma cabeça de invaginação íleo-cólica, frequentemente em localização infra-hepática.
Imagem em "alvo" no eixo transversal e em "sanduíche" ou no eixo longitudinal.
Critérios de gravidade:

- Duração após o início dos sintomas +++.
- Espessamento da parede periférica hipoecogênica.
- Presença, quantidade e aspecto do líquido dentro da invaginação.
- Peristaltismo do segmento invaginado (prognóstico ruim se ausente).
- Grau de distensão do intestino a montante.
- Quantidade de líquido intraperitoneal

2. RX de abdome simples: Raramente realizado na prática clínica, somente antes do enema.

3. Enema com ar

Realizado para tratamento das invaginações íleo-cólicas na ausência de contraindicações (choque, sinais de peritonite, sinais de gravidade na ultrassonografia). Criança com acesso vascular, presença de cirurgiões pediátricos.
Procedimento realizado por insuflação de ar sob pressão monitorada para reduzir o risco de perfuração (120 mmHg).
Desaparecimento da cabeça da invaginação e inundação do delgado com ar são sinais de desinvaginação.
Controle ecográfico é possível ao fim do procedimento.
Tratamento cirúrgico em caso de contraindicações, de falha e de complicações durante o procedimento.

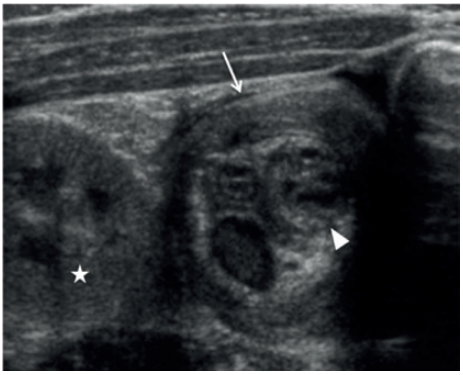

Figura 4: Invaginação íleo-cólica. Visibiliza-se a última alça delgada ileal (ponta da flecha) invaginada no ceco (flecha)
A cabeça da invaginação está frequentemente localizada na região infra-hepática, na altura do rim (estrela)

D. Apendicite aguda

Urgência cirúrgica abdominal pediátrica mais frequente. Tríade clínico-laboratorial e ultrassonográfica.

Ultrassonografia abdominopélvica completa, evitando inicialmente a zona dolorosa.

Sinais diretos: apêndice aumentado de calibre (diâmetro maior que **6 mm**) devido principalmente à espessura de sua parede (superior a **3 mm**), não compressível, hiperemiado ao estudo Doppler colorido quando não necrosado.

Sinais indiretos: gordura periapendicular e pericecal infiltrada (geralmente hiperecogênica), parede do ceco algumas vezes espessada, adenomegalias pericecais de pequenas dimensões.

Sinais de complicação: abscesso, flegmão, líquido peritoneal, peritonite.

Diagnóstico diferencial: linfadenite mesentérica (múltiplas adenopatias mesentéricas entremeadas em alças delgadas hiperperistálticas, apêndice normal).

E. Etiologia das esplenomegalias de acordo com o aspecto ultrassonográfico

Ecotextura homogênea			
Causas infecciosas e parasitárias Mononucleose infecciosa, sepse, malária, leishmaniose visceral	*Causas hematológicas* PTI, anemias hemolíticas (litíase biliar), leucemias (adenomegalias), doença de Hodgkin (adenomegalias, comprometimento hepático), linfoma não Hodgkin (LNH) (adenomegalia, acometimento hepático/renal, massa)	*Causas metabólicas* Glicogenoses (acometimento hepático), dislipidemias	*Hipertensão portal* Procurar as vias de drenagem
Ecotextura heterogênea com lesões múltiplas			
Causas infecciosas e parasitárias Sepse bacteriana, candidíase		*Causas hematológicas* Anemia falciforme (litíase biliar), doença de Hodgkin (adenopatias, acometimento hepático), LNH (adenopatias, acometimento hepático/renal, massa)	
Ecotextura heterogênea com lesão única			
Causas tumorais Cisto epidermoide, angioma		*Causas traumáticas*	

F. Litíase biliar na criança

Hemogloginopatias (talassemia, anemia falciforme), nutrição parenteral, alterações do intestino delgado, desidratação, fibrose cística, grandes cirurgias abdominais/ortopédicas, cirrose, medicamentos (cefalosporinas de terceira geração), doenças metabólicas.

G. Diagnóstico etiológico de espessamento intestinal

Espessamento do delgado

	Púrpura reumatoide	*Isquemia*	*Ileíte infecciosa*	*Ileíte por Yersinia*	*Doença do enxerto versus hospedeiro*
Cenário	5 a 8 anos, púrpura cutânea, artrite, +/- hemorragia digestiva, vômitos	Antecedente de cirurgia abdominal, síndrome obstrutiva	Febre, diarreia	Febre, diarreia	Transplante de medula óssea ou órgão, rash mucocutâneo, febre, diarreia, vômito
Localização	Duodeno, jejuno		Íleo terminal	Íleo terminal	Íleo terminal ou segmentar
Diferenciação parietal	–	–	+	–	+
Vascularização parietal	+++	0 ou +	+++	+++	+++
Infiltração do mesentério	0 a +++	+ ou ++	0	0	+++
Espessamento parietal	De + a +++	+ ou ++	+ ou +++	++ ou +++	+ ou ++

+ = 5 mm ++ = 6 a 8 mm +++ = 9 mm

Sempre pensar em hematoma no D2 ou D3 na presença de um espessamento excêntrico e não vascularizado após trauma

Espessamento do cólon

	Colite infecciosa	*Colite inflamatória inicial*	*Colite isquêmica*	*Colite pseudo-membranosa*	*Colite neutropênica (tiflite)*
Cenário	Epidemia, diarreia com muco e sangue, febre	> 10 anos, emagrecimento, lesões anais e perineais, diarreia +/- sangue	Diarreia com sangue sem febre	Uso de antibiótico, febre, diarreia	Leucemia, neutropenia pós quimioterapia, febre, dor localizada à direita
Localização	Predominante à direita	Difuso ou segmentar	Difuso	Difuso	Ceco, cólon direito
Diferenciação parietal	+	+	–	–	–
Vascularização parietal	+ ou ++	++ ou +++	Fase inicial=0 Revascularização= ++ou+++	+++	+++
Infiltração do mesentério	0	0	++	0 ou +	++
Espessamento parietal	+	+ ou ++	++ ou +++	++ ou +++	+++

+ = 5 mm ++ = 6 a 8 mm +++ = 9 mm

III. APARELHO GENITURINÁRIO

A. Anomalias de dimensões dos rins

Procurar cistos. Exame com transdutor linear.

Rim aumentado	
Unilateral Duplicação, uropatia obstrutiva, junção ureteropiélica, megaureter, hipertrofia compensatória, displasia multicística, nefroblastoma e outras neoplasias, trombose da veia renal, abscesso, hematoma	*Bilateral* Uropatia com dilatação, leucemia e linfoma, glomerulonefrite aguda, doença policística, nefroblastomatose e nefroblastoma bilateral, síndrome de Beckwith-Wiedemann, glicogenose, esclerose tuberosa
Rim reduzido	
Unilateral Hipoplasia, displasia, pielonefrite crônica, trombose prévia/antiga da veia renal, estenose da artéria renal	*Bilateral* Displasia, pielonefrite crônica, glomerulonefrite crônica, nefronofitíase, uropatia obstrutiva

B. Infecção urinária

Toda infecção urinária alta na criança justifica procurar a causa. Ultrassonografia com Doppler deve ser realizada para procurar malformações do aparelho urinário, obstruções, focos de pielonefrite no parênquima renal (hiperecogenicidade, hipovascularização ao Doppler de amplitude) e abscesso (hipoecogênico, heterogêneo).

Exame realizado em urgência se houver obstrução conhecida, sepse grave, rim único, idade < 3 anos. Se não, em dois a quatro dias.

A cistografia retrógrada deve ser realizada no caso de pielonefrite aguda para pesquisa de refluxo vesicoureteral (RVU). Ela não é indicada em casos de primeira infecção urinária alta na menina com ultrassonografia normal. Ela deve ser realizada na vigência de antibioticoterapia ou após resultado da análise de urina.

A classificação internacional do refluxo tem cinco estágios (**Fig. 5**):

- Grau 1: opacificação ureteral somente.
- Grau 2: opacificação até a pelve renal e cálices.
- Grau 3: dilatação moderada das vias urinárias com dilatação da pelve ou dos cálices.
- Grau 4: dilatação acentuada conservando a impressão das pirâmides renais nas papilas, ureteres tortuosos.
- Grau 5: dilatação acentuada de todo aparelho urinário associada a convexidade dos cálices renais. Perda das impressões papilares.



Figura 5: Classificação internacional de refluxo vesicoureteral

C. Alteração aguda das gônadas

ESCROTO AGUDO = ultrassonografia				
Torção do cordão espermático: Procurar o sinal do redemoinho (local de torção do cordão), redução do sinal Doppler intratesticular (nem sempre presente)	*Torção do apêndice testicular:* Nódulo hipo ou hiperecogênico não doloroso e não vascularizado, testículo normalmente vascularizado, hidrocele reacional	*Epididimite ou orquiepididimite:* Hipertrofia e hipervascularização do epidídimo, +/- hipervascularização dos testículos, hidrocele, espessamento escrotal. Procurar abscessos	*Orquite isolada:* ▸ Parotidite ▸ Leucocitose ▸ Púrpura reumatoide	*Traumatismo:* Alteração da ecotextura testicular (contusão, hematoma), ruptura da túnica albugínea, hematoma escrotal Exploração cirúrgica se houver dúvida
TORÇÃO DE ANEXOS = ultrassonografia / RM se dúvida na ultrassonografia ou lesão ovariana				
Assimetria ovariana Ovário aumentado de volume, hiperecogênico, pseudotumoral, folículos na periferia Avaliação com Doppler colorido Pesquisar a torção dos vasos adjacentes ao ovário (geralmente não vascularizado / se vascularizado = bom prognóstico)				

IV. APARELHO LOCOMOTOR

A. Displasia congênita do desenvolvimento do quadril

1. Fatores de risco

Apresentação pélvica, história positiva em familiares de primeiro grau, anomalias ortopédicas (síndrome postural), gênero (feminino: critério não reconhecido pela *HAS*).

2. Situações clínicas

- Exame clínico alterado na maternidade: ultrassonografia diagnóstica precoce e consulta com especialista.
- Exame clínico normal na maternidade porém com fatores de risco: ultrassonografia de screening com quatro semanas e consulta com especialista.
- Ausência de fatores de risco, exames clínicos repetidos, dúvida após a reavaliação aos três meses: radiografia e consulta com especialista.

3. Ultrassonografia

- Corte coronal externo (técnica de Graf) (**Fig. 6**)
  - Critérios de qualidade: alinhamento estritamente retilíneo da borda externa da asa do ilíaco (1), visibilização da borda inferior interna do ilíaco (9), boa visibilização do lábio acetabular (4), visibilização da metáfise femoral proximal (5-6).
  - Pontos a serem analisados: morfologia óssea, teto ósseo, teto cartilaginoso.

Classificação	Morfologia óssea	Teto ósseo	Teto (lábio) cartilaginoso
I	Normal	Angulado ou apagado	Cobertura satisfatória
IIa (<3 meses) IIb (>3 meses) IIc	Suficiente Insuficiente	Arredondado Arredondado	Curvo, grande Horizontalizado
III	Alterada	Redondo tendendo a retificado	Evertido para cima
IV	Alterada	Retificado	Revertido para baixo e dentro da articulação

- Imagem coronal externa « anterior » (técnica de Couture-Tréguier) (**Fig. 7**)
  - Critérios de qualidade: cabeça femoral esférica (1), borda acetabular bem visível (2), alinhamento retilíneo da borda externa da asa do ilíaco (3), teto ósseo acetabular na maior profundidade (4), borda superior externa do núcleo de ossificação púbico bem visibilizada (5).
  - Pontos a analisar: teto acetabular bem côncavo, lábio recobrindo a cabeça femoral, distância estreita entre o núcleo de ossificação pubiano e cabeça femoral (medida do fundo acetabular patológico se >= 6 mm).

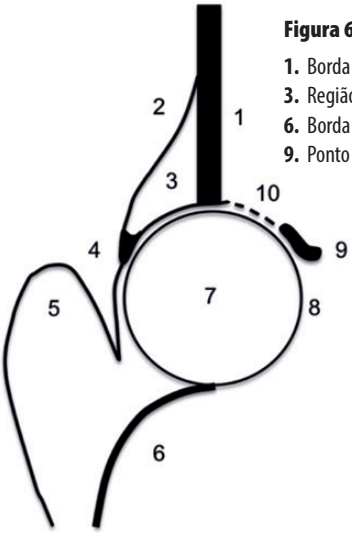

Figura 6: Imagem do quadril segundo Graf

1. Borda externa da asa do ilíaco retilínea; **2.** Pericôndrio
3. Região anecoica do teto cartiloginoso; **4.** Lábio ; **5.** Trocânter maior
6. Borda óssea da metáfise femoral; **7.** Cabeça femoral; **8.** Cartilagem em Y
9. Ponto ilíaco inferior interno; **10.** Teto ósseo do acetábulo

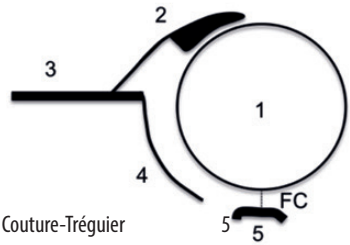

Figura 7: Imagem de Couture-Tréguier

1. Cabeça femoral; **2.** Lábio; **3.** Borda externa da asa do ilíaco retilínea
4. Teto ósseo acetabular; **5.** Núcleo de ossificação do púbis
FC = Medida do fundo acetabular

4. Radiografia da bacia frontal (Fig. 8)

Elementos morfológicos normais: aspecto côncavo e regular do teto acetabular; borda acetabular bem marcada.

Elementos geométricos normais (construção de Ombredanne):

- O ponto mais alto de ossificação do colo femoral deverá estar abaixo da linha que passa pela cartilage em Y (A), de maneira simétrica e à mesma distância dos ramos ísquio-púbicos.
- Linha de Putti (B), vertical tangente à borda interna da metáfise femoral proximal, atravessa o acetábulo na sua metade interna.
- Núcleo de ossificação femoral proximal: assim que aparecem, devem estar projetados abaixo da linha que atravessa a cartilage em Y (A) e dentro da linha vertical que passa no ponto mais externo do teto acetabular (C).

Lembrar que a morfologia é mais importante que as medidas/construção!

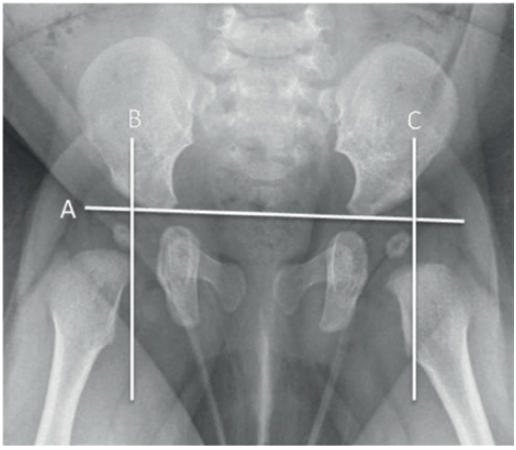

Figura 8: Construção de Ombredanne

B. Idade óssea

Determinação do grau de maturação óssea para idade cronológica, baixo valor se considerada isoladamente.

Indicações: baixa/alta estatura além do esperado, puberdade atrasada, controle em doenças crônicas, planejamento de tratamento ortopédico, contexto médico-legal (prudência na avaliação da idade óssea médico-legal: responder consistente com a idade alegada).

Utilização de diferentes métodos de acordo com a idade cronológica da criança.

1. Do nascimento até um ano idade: método de Lefebvre e Koifman

Método frequentemente útil

Hemi-esqueleto apendicular esquerdo.

Contagem do número de núcleos de ossificação e comparação com a tabela de referência.

2. Entre um ano e fim do crescimento: atlas de Greulich e Pyle
Mão e punho esquerdos em anteroposterior (AP).
Comparação com as imagens de referência: de 0 a 15 anos (meninas) / 17 anos (meninos).
Privilegiar as epífises das falanges e dos metacarpos em relação às demais estruturas anatômicas.
Intervalo de confiança +/- 2 anos.

3. Período peripuberdade: método de Sauvegrain e Nahum
Cotovelo esquerdo AP e perfil.
Entre 9 e 14 anos para os meninos, 8 e 13 anos para as meninas. Enumeração dos núcleos epifisários em comparação aos esquemas.
Intervalo de confiança < 1 ano.

4. Puberdade: teste de Risser
Bacia AP.
Enumeração dos núcleos da asa do ilíaco a partir de 13 (meninas) e 15 anos (meninos) em comparação aos esquemas.
Não determina a idade óssea mas define o fim do crescimento. Muito utilizado em ortopedia +++.

C. Fraturas da criança

Regras para radiografar corretamente um segmento ósseo pós-trauma:

- Duas incidências estritamente ortogonais.
- Articulações acima e abaixo do trauma são indispensáveis.
- Oblíquas se necessário, mas NUNCA realizar de rotina uma radiografia contralateral para comparação.
- Se houver dúvida: ultrassonografia +/- imobilização sete a dez dias e novas radiografias sem contenção (reação periosteal?).
- TC em caso de fratura complexa.
- Imagem por RM nunca na urgência.

Sinais diretos: pesquisar traço de fratura.

Sinais indiretos:

- Deslocamento das linhas de gordura periarticulares:
  - Cotovelo: a gordura anterior junto ao processo coronoide normalmente bem visibilizada está deslocada anteriormente em relação ao úmero; e a borda posterior normalmente não visibilizada aparece = hemartrose.
  - Tornozelo: deslocamento anterior da gordura pré-tálus = hemartrose.
- Modificação das relações articulares normais: exemplo do cotovelo (**Fig. 9**)
  - No perfil, o prolongamento da linha umeral anterior deverá cortar o núcleo de ossificação do capítulo no seu terço posterior. Se não, existe uma fratura supracondiliana (ver fraturas metafisárias).
  - No perfil e no AP, o prolongamento do eixo da diáfise do rádio passa pelo centro do núcleo de ossificação do capítulo. Se não, existe uma luxação da cabeça do rádio.

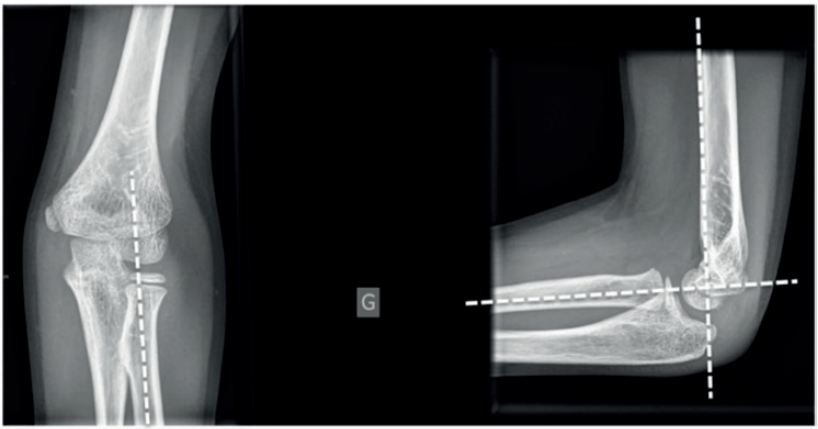

Figura 9: Referências anatômicas do cotovelo

1. Fraturas diafisárias

Completas: particularidades pediátricas:

- Reação periosteal multilamelar ou hematoma subperiosteal são possíveis no lactente.
- Consolidação rápida:
- Desaparecimento do foco de fratura e correção das deformidades residuais (com exceção de rotação) pelo crescimento.
- Risco de alongamento de 1 a 2 cm em relação ao lado contralateral se redução "muito perfeita".

Incompletas (**Fig. 10**)

Lesões frequentes com prognóstico favorável:

- Encurvação traumática (= fratura plástica).
- Fratura em galho verde.
- Fratura em tórus.
- Fratura em "cabelo".

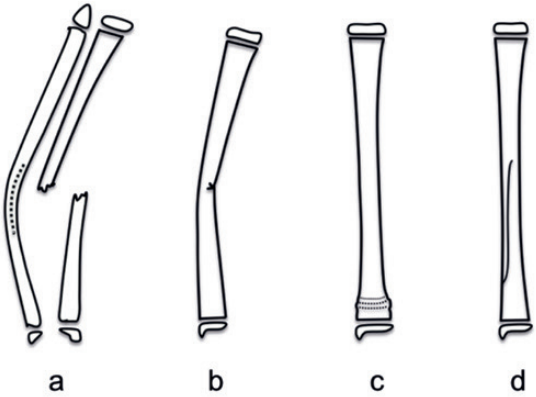

Figura 10: Fraturas diafisárias incompletas
a. Fratura plástica
b. Fratura em galho verde
c. Fratura em tórus
d. Fratura em cabelo

2. Fraturas metaepifisárias

Classificação de Salter-Harris modificada por Ogden (**Fig. 11**):

I (< 10%)	Lesão pura da fise com descolamento puro da epífise, diagnóstico difícil, orientar-se pelos sinais indiretos, bom prognóstico.
II (50-75%)	Descolamento epifisário associado a uma fratura de um fragmento metafisário, bom prognóstico.
III (< 10%)	Fratura epifisária com descolamento do núcleo epifisário fraturado, prognóstico intermediário.
IV (10%)	Fratura atravessando a linha da cartilagem de crescimento, acomete metáfise e epífise, risco de epifisiodese, mau prognóstico.
V (1%)	Impactação do núcleo epifisário na metáfise com compressão da cartilagem de crescimento, diagnóstico difícil e risco de epifisiodese, mau prognóstico.
VI (rara)	Destacamento condral ou osteocondral do periósteo, mau prognóstico se atraso no diagnóstico.
VII (frequente)	Fratura epifisária puramente condral ou osteocondral, responsável por instabilidade e bloqueio da articulação.

O tipo de fratura varia de acordo com a fusão das fises: quanto maior o grau de fusão cartilaginosa, mais aumenta o estadio de fratura, portanto, a idade também tem papel no prognóstico.

Particularidades da extremidade inferior da tíbia:

- Fratura de Tillaux: tipo III avulsão óssea da parte anterior e lateral da epífise da tíbia, que resta ligada à fíbula.
- Fratura de Mac Farland: tipo III ou IV avulsão de um fragmento epifisário tibial medial.
- Fratura triplanar: combinação dos tipos III e IV ocorrendo em dois planos diferentes.

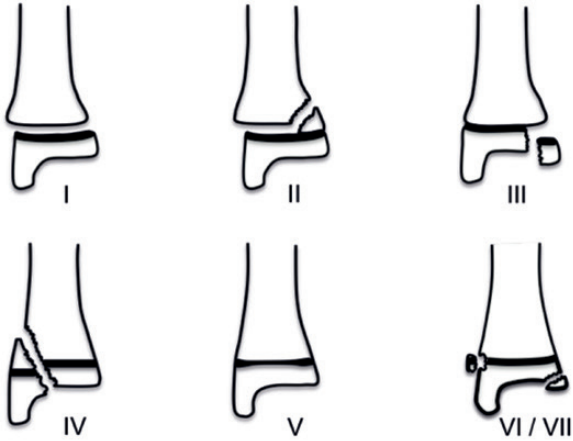

Figura 11: Classificação de Salter-Harris modificada por Ogden

3. Fraturas metafisárias

O exemplo mais frequente representa as fraturas da diáfise umeral (fratura supracondiliana):

- 60% das fraturas do cotovelo da criança.
- Queda em extensão sobre a mão, traumatismo indireto.
- Classificação de Lagrange e Rigault (**Fig. 12**).
  - Quatro estadios de gravidade crescente.
  - Riscos vasculo-nervoso e de calo vicioso para os estadios III e VI.

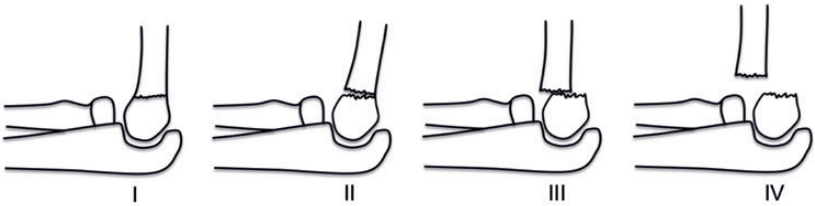

Figura 12: Classificação de Lagrange e Rigault

4. Fraturas apofisárias

Patologia do adolescente, equivalente a um descolamento epifisário, geralmente durante esforço muscular.
Núcleos de ossificação mais frequentes: espinha ilíaca anterosuperior, tuberosidade isquiática, trocânter menor, tuberosidade anterior da tíbia.
As osteocondroses (Osgood-Schlatter, Sinding-Larsen...) podem ser consideradas como fraturas apofisárias por microtraumatismos de repetição

5. Fraturas de esforço (ou de stress)

- Ausência de trauma franco, desequilíbrio entre a resistência mecânica do osso e o esforço.
- Tíbia > fíbula > fêmur > patela > tarso > metatarso > primeira costela > bacia > coluna.
- Dores mecânicas incapacitantes dentro de um contexto clínico apropriado.
- Radiografias iniciais normais em 1/3 dos casos, refazer as radiografias posteriormente em caso de suspeita clínica +/- RM e tomografia computadorizada (cintilografia?).

a. Fraturas por fadiga

Estresses anormais e/ou repetidos sobre um osso normal.
Criança ou adolescente esportista/lactente que começa a andar.

b. Fraturas por insuficiência óssea

Estresses normais em osso fragilizado:

- Fragilidade óssea consitucional (osteogênese imperfeita).
- Iatrogenia (corticoterapia).

D. Pronação dolorosa

Deslocamento parcial da cabeça do rádio em relação ao ligamento anular por tração, criança de um a cinco anos.
Não necessita imagem se a redução (tração, supinação, flexão) for fácil.
Se a redução for duvidosa ou dores persistentes: radiografia.

E. Claudicação e quadril doloroso



Exames radiológicos:

- Primeiro exame: ultrassonografia + RX
  US: dois quadris no eixo do colo femoral (procurar por derrame articular) +/- joelhos e pelve
  RX: bacia AP em decúbito e Lauenstein ("rã")
- Segunda opção: RM +++/cintilografia somente se RM não for disponível/ TC em alguns casos selecionados

Sinovite transitória do quadril
Recomendações da *HAS*:

- Se o diagnóstico é muito provável, não há necessidade de imagem, inicialmente.
- Se a evolução não é favorável em repouso e sob medicamento em 48h: RX.
- Se radiografias normais: US (possível derrame articular com espessamento sinovial).
- Se o diagnóstico é muito provável e os sintomas são persistentes ou recidivantes: refazer exames de imagem (procurar outra causa inicialmente não diagnosticada).
- Se o diagnótico for pouco provável, continuar a investigação.

Osteocondrite (doença de Legg-Perthes-Calvé)
Lesão isquêmica da cabeça femoral, bilateral em 10% dos casos, predomina no sexo masculino.
Estadios radiográficos:

- Radiografia normal durante os primeiros meses.
- Reabsorção óssea subcondral.
- Esclerose.
- Fragmentação.
- Remodelamento depois de oito a dez meses.
- Sequelas possíveis: deformidade da cabeça e colo femorais com coxa vara e artrose precoce do quadril.

Epifisiólise femoral proximal (Fig. 13)
Deslocamento da epífise femoral proximal em relação ao colo femoral, bilateral em 30-60% dos casos, predomínio no sexo masculino.
Idiopática +++ (obesidade, período pubertário, fatores mecânicos).
Urgência diagnóstica e terapêutica: risco de necrose da cabeça femoral, lise condral e artrose precoce.
Forma aguda: diagnóstico radiológico evidente.
Forma crônica: aumento da linha basocapital, perda da relação entre colo femoral e ísquio, construção da linha de Klein (baixo valor). O perfil pode ajudar ++.

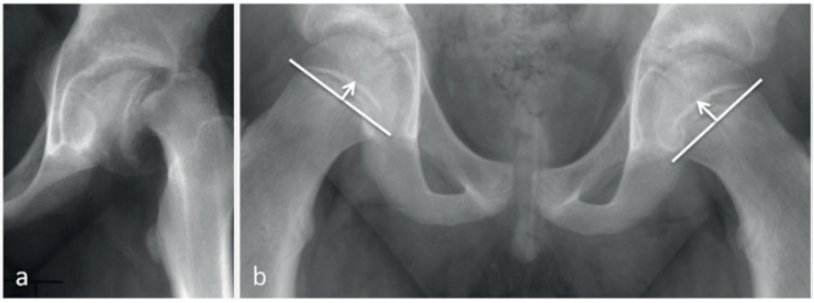

Figura 13: Epifisiólise femoral proximal.
a. Forma aguda; **b.** Forma crônica com aumento da linha basocapital esquerda

F. Infecções ósseas

O prognóstico vital e o funcional (parada de crescimento, deformidades, lesões articulares) estão relacionados. Risco de cronicidade. Daí a importância de um diagnóstico rápido (imagem +++) e tratamento de urgência.

Osteomielite
Tromboflebite séptica metafisária por via hematogênica (localização mais frequente na metáfise dos ossos longos: longe do cotovelo e próxima ao joelho) com extensão diafisária, transfisária, subperiosteal, articular ou para os tecidos moles adjacentes.

Forma aguda:
Comprometimento da tíbia e fêmur++, geralmente múltiplas lesões (especialmente <2 anos).

- RX: geralmente normais no início.
- US: derrame articular, subperiosteal? +/- punção.
- RM e cintilografia: muito sensíveis e precoce, RM permite avaliação morfológica mais precisa.

Forma subaguda/crônica:
RX simples ++/ TC/RM/Biópsia óssea.

Artrite séptica

Contiguidade por comprometimento metafisário ou epifisário (osteoartrite). Urgência medico-cirúrgica.

Localização poliarticular no recém-nascido e lactente, monoarticular após os quatro anos de idade.

- RX: geralmente normais no início do quadro.
- US: muito sensível, pouco específica.
- RM: sensível ++ sobretudo nos casos de dúvida, mas não deve retardar a punção articular.

Punção articular precoce é indispensável!

G. Mau trato / Lesões ósseas traumáticas não acidentais

» http://www.has-sante.fr/portail/jcms/c_1760393/fr/maltraitance-chez-lenfant-reperage-et-conduite-a-tenir
» http://www.has-sante.fr/portail/jcms/c_1095929/fr/recommandation-syndrome-du-bebe-secoue

- Características no lactente.
- Avaliação radiológica de excelente qualidade e de acordo com a Academia Americana de Pediatria: toda criança menor de dois anos com suspeita de maus tratos deverá ter radiografias de todos os ossos do esqueleto (e não uma radiografia de corpo inteiro): radiografias do esqueleto axial (tórax frontal e perfil, eventualmente oblíquas para visibilização das costelas, coluna vertebral torácica e lombar alta, AP e perfil de bacia permitindo-se a avaliação da coluna lombar média, radiografias de perfil da coluna lombossacra, radiografias AP e perfil da coluna cervical, radiografias AP e perfil do crânio e outras incidências, se necessário) e todos os segmentos dos membros.
- Repetição de algumas radiografias em 15 dias ou realização de cintilografia em casos duvidosos.
- Lesões específicas: fraturas nas bordas metafisárias ou "em alça de balde", fraturas dos segmentos posteriores das costelas. (Fig. 14)
- Lesões não específicas: fraturas diafisárias, reações periosteais, fraturas do crânio.
- Lesões múltiplas suspeitas.
- Datação precisa das lesões é impossível, mas a presença de lesões de idades diferentes é um critério maior.
- Bom prognóstico das lesões esqueléticas (prognóstico é neurológico: ver traumatismos cranianos não acidentais na seção de neuropediatria a seguir).
- Diagnósticos diferenciais principais: fragilidade óssea constitucional, traumatismos obstétricos.

- Avaliação clínica mínima complementar em caso de suspeita de trauma não acidental: TC de crânio (primeiro exame), RM cerebral assim que possível, exame oftalmológico com dilatação, avaliação laboratorial (hemograma, TP, TTPA, fatores de coagulação).
- Mesmo que US transfontanelar não esteja primariamente indicada na avaliação de suspeita de trauma não acidental, pode-se fazer o diagnóstico de um hematoma subdural paramediano por uma suspeita de macrocefalia (utilizar neste caso Doppler colorido no corte coronal para diferenciar localização subaracnoideana e subdural).

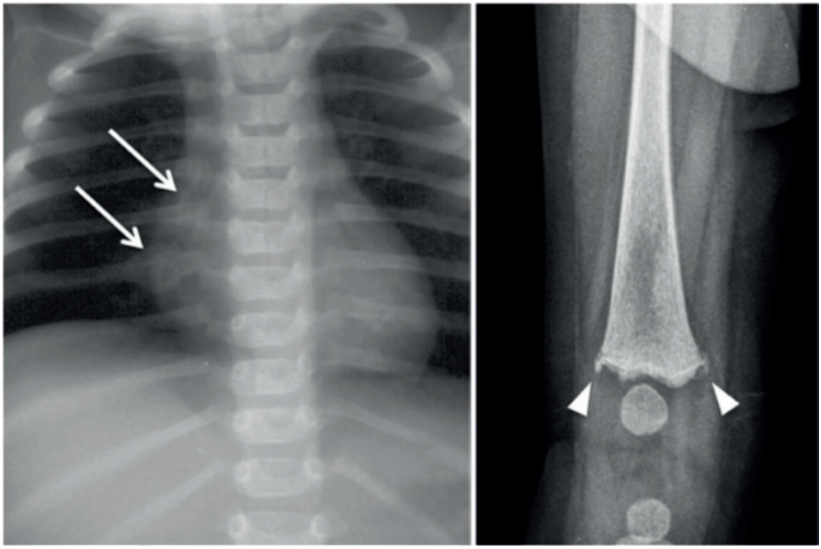

Figura 14: Lesões específicas de maus tratos.
Fraturas dos segmentos posteriores das 6ª e 7ª costelas direitas com calo ósseo (flechas)
Fraturas das bordas metafisárias da tíbia (pontas de flecha)

V. NEUROPEDIATRIA

Radiografia
Crânio: craniossinostose e trauma não acidental.

Ultrassonografia
US transfontanelar: prematuridade ++.
A termo: preferência por RM (US pouco sensível).
Medular: < 2 meses (pesquisa de disrafismo oculto).

TC
Radiação ionizante.
Exame de escolha e de referência para traumatismo.

RM
Protocolo adaptado à suspeita clínica e à idade da criança.
Idade: FLAIR > 2 anos; T2 TE longo <2 anos.
Sequências rápidas e curtas.

Pré-medicação

- Até os seis meses: mamadeira/sono pós-prandial.
- Em torno de cinco anos: negociação, conforto, simuladores de RM.
- Entre seis meses e cinco anos: protocolo de pré-medicação. Ver anestesia geral.

Interpretação: em função da idade (mielinização, sulcação, ...).

A. Ultrassonografia transfontanela

Exame de referência no prematuro.
Frequência de seguimento a depender do termo de nascimento da criança (em geral um por semana desde D2 de vida até o termo corrigido).
Se houver alguma intercorrência (sepse), controle com US.
Se alteração na US: RM.

Hemorragia peri-intraventricular (HPIV)
Complicação precoce.
HPIV 1: hemorragia subependimária (zona germinativa), ausência de dilatação ventricular. Bom prognóstico.
HPIV 2: hemorragia intraventricular, ausência de dilatação ventricular. Bom prognóstico.
HPIV 3: hemorragia intraventricular com dilatação ventricular. Controle (PC+++, RM).
Infarto venoso hemorrágico (previamente HPIV 4): HPIV 3 + infarto parenquimatoso. RM e seguimento.

Leucomalácia periventricular
Necrose da substância branca periventricular.
Fatores isquêmicos e inflamatórios.
Seguimento ultrassonográfico +++.
Papel do EEG: ondas polipontas rolândicas específicas mas fugazes.

US: DO-D15: hiperecogenicidade (+/- heterogeneidade) da substância branca, hiperecogênica em relação ao plexo coroide (avisar imediatamente o médico solicitante).
>D15: cavitações das áreas necrosadas.
Após muitas semanas: pseudonormalização do parênquima.

RM: Extensão precisa das lesões, determina prognóstico.
Em função do estadio: anomalia de sinal, cavitação, perda de volume da substância branca periventricular.
Alteração da forma e do volume dos ventrículos (dilatação passiva) predominando nos territórios posteriores.

B. Ultrassonografia da medula espinhal

Quem? Anomalia cutânea da linha média lombossacra (pelos, seio dérmico, hemangiomas, massas, ...)
Fosseta sacrococcigeana localizada a mais de 25 mm de distância do ânus e medindo mais que 5 mm.

Por quê? Pesquisa de disrafismo.

Quando? O mais cedo possível, < 2-3 meses (ossificação do arco posterior).

Como? Estudo de toda medula espinhal com sonda de alta frequência.
Raízes móveis.
Cone medular: posição normal T12-L2/ medula presa baixa (< platô inferior de L2).
Axial: medula única? Diastematomielia?
Longitudinal: aspecto normal da medula espinhal?
Filum: normal (2 mm) / Espessado hiperecogênico (lipoma).
Segmento distal do saco dural (limite inferior S2).
Sacro: cinco peças sacrais + cóccix cartilaginoso.
Se alteração ultrassonográfica: RM.

C. Mielinização **(Fig. 15)**

Mielinização: 3º trimestre há aproximadamente dois anos, de baixo para cima, posterior para anterior e centrífuga.
Mielinização ao nascimento (a termo): braço posterior da cápsula interna, cerebelo, tronco cerebral.
Aspecto "adulto" seis a oito meses em T1, dois anos em T2, quatro anos em FLAIR.
FLAIR: não antes dos dois anos (interpretação difícil).
T2 TE longo < 2 anos.
Para analisar a substância branca: RM > 2 anos se possível.

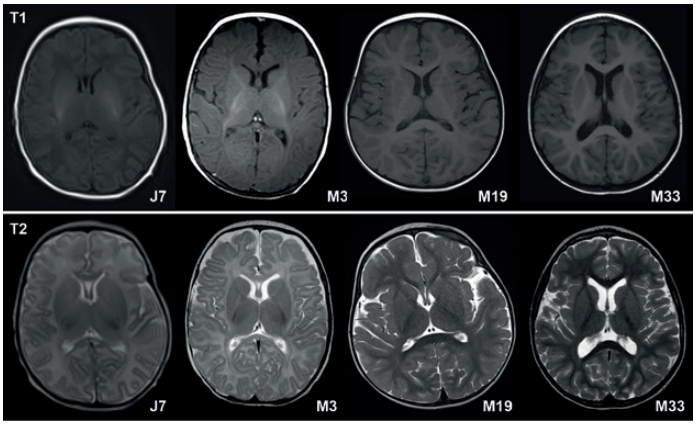

Figura 15: RM cerebral normal em T1 e T2

D. Traumatismos cranianos

1. Acidentais, não obstétricos

Urgência frequente em pediatria.
Objetivo da imagem: hemorragia intracraniana?

TC: primeiro exame
Idealmente após seis horas

RM: raramente indicada
Acesso +/- limitado em urgência
Estudo limitado das estruturas aeradas, ósseas e de sangramento hiperagudo.
Vantagem: estudo do parênquima cerebral, do tronco cerebral e da medula espinhal.

Radiografia do crânio e ultrassonografia: sem indicação.

Indicações da TC de crânio sem contraste na urgência:
Mecanismo: politraumatismo.
Perda de consciência > 5 minutos.
Vômitos > 3 ou com piora.
Exame neurológico anormal.
Convulsões.
Alteração do comportamento.
Refazer TC se piora clínica.

2. Não acidental

(ver sessão de maus-tratos não acidentais em aparelho locomotor)

Em geral criança < 8 meses de idade.
Traumatismo craniano é em geral o motivo da consulta, mas não é coerente com a história clínica.
Sintomas "neurológicos", "digestivos", "respiratórios".
Pensar quando história dos pais "não faz sentido", é flutuante ou incerta.

TC: diagnóstico positivo
Hematoma subdural na alta convexidade, inter-hemisférico e na tenda do cerebelo: localização típica (ruptura/ trombose de veias pontes, muitas vezes visíveis na alta convexidade).
Lesões isquêmicas parenquimatosas são possíveis.

RM de crânio: valor prognóstlco +++

- T2*: tromboses venosas.
- Difusão: lesões hipóxico-isquêmicas.
- Datação imprecisa por imagem e inútil para o diagnóstico.
- Importante reconhecer lesões de diferentes idades (diagnóstico e violências repetidas).

» http://syndromedubebesecoue.com/
Audição pública sobre a síndrome dos maus tratos infantis:
» http://www.has-sante.fr/portail/jcms/c_1095929/fr/recommandation-syndrome-du-bebe-secoue

3. Obstétrico

Atualmente raro.
Indicações neurocirúrgicas excepcionais.
TC ou RM de acordo com a acessibilidade e estado clínico (sinais neurológicos = RM).
Ultrassonografia = falsamente negativa e insuficiente (médico-legal).
Confusão possível com lesão hipóxico-isquêmica (anóxia).

Hemorragia meníngea pós-parto:

Constatação frequente, assintomática.
Hemorragia da fossa posterior, retrocerebelar, não compressiva.
Lâmina subdural parieto-occipital na foice cerebral.
Regressão completa em duas a três semanas.
} "banal"

E. Cefaleia

Sintoma frequente.
Investigar na urgência (cefaleia suspeita) se:

- Dores permanentes ou aumentando em frequência e intensidade.
- Dores noturnas, ao mudar de posição ou aos esforços.
- Mudança de característica, epilepsia ou exame neurológico alterado.
- Cefaleia súbita intensa (origem vascular).
- Cefaleia associada a um torcicolo e/ou vômitos de repetição e/ou lesão de um par craniano – tumor?

TC de crânio sem contraste: primeiro exame para eliminar um sangramento ou tumor.
RM: complemento se TC mostrar alteração, malformação de Chiari e/ou vascular.

F. AVC

Possível em qualquer idade, inclusive no recém-nascido.
Plano Nacional de AVC da criança: www.chu-st-etienne.fr/avcpediatrie.
Quadro clínico muitas vezes inespecífico.
Protocolo: diferença em comparação com adulto = TC realizada sem injeção de contraste.
Causas:

- Arteriopatia transitória (infecções) 25 a 30%.
- Embolia de origem cardíaca 10 a 20%.
- Dissecção arterial 20%.
- Doenças predisponentes (anemia falciforme, HIV, vasculites, displasia fibromuscular, NF1, meningite, ...) 15%.
- "Moyamoya(s)" é muito raro.
- Sem causa conhecida 25%.

G. Craniossinostose (cranioestenose)

Fechamento precoce de uma ou mais suturas.
Isolada ou sindrômica.

Clínica: Crista = sutura fechada (fechamento das suturas ou esclerose das bordas).
Deformidade sugestiva (crescimento no sentido das suturas abertas).

Diagnóstico diferencial: anomalia postural com deformidade posicional do crânio ("pseudo-plagiocefalia").

Imagem: Radiografia do crânio AP + P.
TC: pré-operatório.
RM cerebral se sindrômica.

VI. TUMORES PEDIÁTRICOS

A. Massas retroperitoniais

	Neuroblastoma	Nefroblastoma
Localização	Suprarrenal Retroperitonial na linha média Mediastino posterior (cadeias parassimpáticas)	Procurar origem renal (sinal da "garra")
Imagem	Massa extrarrenal, fracamente realçante, possíveis cistos Estiramento de vasos Aspecto em "ampulheta" Calcificações +++	Realce moderado, possíveis cistos Calcificações possíveis mas pouco frequentes
Avaliação da extensão	Em relação: • Aos vasos, especialmente artérias (tronco celíaco, AMS, artérias renais) • Aos forames neurais e canal medular Metástases: • Ganglionares • Hepáticas (Síndrome de Pepper, recém-nascido e bom prognóstico) • Medula óssea (muitas vezes sem alteração radiológica, com exceção do comprometimento do esfenoide [Síndrome de Hutchinson])	Procurar: • Trombose venosa (veia renal, VCI++) • Sinais de ruptura capsular • Lesão no rim contralateral, notadamente nefroblastomatose associada (=restos nefrogênicos) Metástases: • Pulmonares +++ • Peritoniais • Hepáticas e ganglionares são mais raras
Especificidades	Cintilografia MIBG Catecolaminas urinárias	Possível associação com síndromes (Beckwith-Wiedemann, WAGR, Denys Drash, ...) Não fazer biópsia se < 5 anos devido ao risco de ruptura (quimioterapia neoadjuvante)
Diagnósticos diferenciais	Ganglioneuroma Nefroblastoma Recém-nascido: hematoma suprarrenal	Nefroma mesoblástico congênito (tumor de Bolande) – recém-nascido Neuroblastoma Sarcoma de células claras, tumor rabdoide

B. Massas hepáticas

Tumor maligno primário 2/3.
Metástases hepáticas são raras em pediatria.
Diagnóstico em função da idade.
Hemangioma infantil: tumor mais frequente < 1 ano.

	Maligno	Benigno
Específico da criança	Hepatoblastoma (<5 anos, ↑AFP) Sarcoma hepático (> 3 anos, cístico)	Hemangioma infantil (<1 ano, hipervascular) Hamartoma mesenquimal (< 3 anos, cístico)
Comum aos adultos	Carcinoma hepatocelular Carcinoma fibrolamelar	Hiperplasia nodular focal Adenoma

C. Tumores ósseos

Lesões múltiplas: metástases (neuroblastoma++), histiocitose X, hemopatias.
Clínica: dores (dores da coluna sempre devem ser exploradas) persistentes ou pós-traumatismo, aumento de volume de um membro.

Tumores primários ósseos mais frequentes: Osteossarcoma/Ewing
Idade média: 10-20 anos.
Osteossarcoma: metáfise dos ossos longos++, próximos do joelho 60%.
Ewing: ossos chatos (60% dos casos: bacia, costelas), ossos longos (40%) acometimento diafisário++.

Imagem

- ***Radiografias* +++**
- ***RM***
  T1+++.
  Articulações adjacentes (acima e abaixo).
  Imagens axiais para avaliar extensão para tecidos moles.
  Sequências com contraste e supressão de gordura.

  Interpretação:
  - Extensão local: epífise / tecidos moles / articulações / comprometimento vascular.
  - "Skip" metástases (nódulos tumorais no mesmo osso [diáfise, epífise], ver transarticular) e metástases (papel da cintilografia óssea).
  - Medidas em relação a um ponto de referência consistente (ex.: trocânter maior do fêmur).
- ***TC de tórax sem contraste:*** metástases em geral milimétricas, frequentemente calcificadas (atenção: calcificações em vigência de tratamento podem ser um sinal de resposta terapêutica).

D. Tumores cerebrais

Quadro clínico
Torcicolo/HIC (Atenção: vômitos podem ser banalizados) = fossa posterior.
Alterações endócrinas: puberdade precoce, hiperfagia = hipotálamo.
Parada de crescimento = craniofaringioma.
Síndrome de Parinaud = pineal.
Epilepsia = cortical (DNET).
Alterações visuais = Glioma das vias ópticas.

Idade
<1 ano: TTRA (Tumor Teratoide Rabdoide Atípico), plexo coroide.
1-10 anos: Astrocitoma pilocítico, meduloblastoma, glioma, PNET (Tumor neuroectodérmico primitivo).
10-15 anos: Tumor de células germinativas, oligodendroglioma, ganglioglioma, DNET (Tumor desembrioplásico neuroepitelial).

Imagem inicial
TC sem contraste.
Caracterização por RM (exemplo de protocolo de rotina: 3DT2, Difusão, 3DT1 sem e com contraste).

Gamme diagnostique
- Tumores infratentoriais: ver tabela
- Tumores da linha média: ver tabela
- Tumores supratentoriais:
  - PNET
  - Tumores gliais
  - Tumor glioneuronal (ganglioglioma, DNET)
  - Tumores ventriculares (Papiloma/Carcinoma do plexo coroide)
  - Metástases raras (neuroblastomas, rabdomiossarcoma)

TUMORES DA FOSSA POSTERIOR	Astrocitoma pilocítico	Meduloblastoma	Ependimoma	Glioma difuso de linha média
Densidade	Hipo	Hipo	Heterogêneo	Hipo, infiltrante
Localização inicial	Hemisfério	Vermis	V4	Ponte
Características, auxílio no diagnóstico	Nódulo mural realçante (PDC frequentemente intenso) + cisto Hiperperfusão possível	Denso na TC Restrição na difusão	Nos forames (Luchka, Magendie)	Aumento da ponte por infiltração tumoral 50% da ponte PDC inconstante
Metástases leptomeníngeas	Possíveis	Frequentes, procurar ++ (RM de medula/coluna vertebral até o fim do saco dural)	Possíveis	Raras
Diagnóstico diferencial	Ganglioma, meduloblastoma, ependimoma	Tumor rabdoide / TTRA (< 18 meses)	Astrocitoma Pilocítico (AP)/ meduloblastoma	Outros gliomas de tronco cerebral (mesencéfalo e bulbo: em geral benignos = AP)

TUMORES DA LINHA MÉDIA	Gioma de vias ópticas (GVO) e hipotálamo-quiasmáticos	Craniofaringomas	Tumor de células germinativas
Quadro clínico	Déficit visual se GVO Alterações hormonais, HIC se hipotalâmicos/V3	Parada de crescimento, déficit visual e alterações hormonais	Diabetes insípido / puberdade precoce / marcadores biológicos (AFP, HCG) Síndrome de Parinaud (localização pineal)
Localização	Tipo 1: vias ópticas Tipo 2: quiasma Tipo 3: V3, hipotálamo, vias ópticas	Suprasselar	Suprasselar (possível começo pelo simples espessamento do pedúnculo hipofisário) e/ou pineal
Características, auxílio no diagnóstico	Massa em geral homogênea, possíveis cistos, procurar sinais de NF1 ("UBO" cerebelo, hipocampos, NGC)	Três componentes: • Cistos (hiper T1 possível, realce anelar) • Sólido, realce homogêneo • Calcificações (90%: TC ++)	Perda do hipersinal T1 da neuro-hipófise Localização bifocal ++
Metástases leptomeníngeas	Possíveis (ver astrocitoma pilocítico na fossa posterior)	Não	Frequentes ++ (RM de medula/coluna vertebral até o fim do saco dural)
Diagnóstico diferencial	Tipo 1: meningioma Tipo 2 e 3: Tumores de células germinativas maligno	Cisto: Cisto congênito Sólido: doenças granulomatosas (histiocitose / sarcoidose)	Haste: granumatosas (histiocitose/ sarcoidose) Localização pineal: pinealoblastoma

E. Lesões sistêmicas

Linfoma, teratoma, linfangiomas císticos (malformações vasculares de baixo fluxo linfáticas).

VII. REFERÊNCIAS E LEITURAS SUGERIDAS

» www.sfip-radiopediatrie.org
» http://www.sfrnet.org/cerf/
» http://radiopaedia.org/
» http://www.has-sante.fr/portail/jcms/c_1760393/fr/maltraitance-chez-lenfant-reperage-et-conduite-a-tenir
» http://www.has-sante.fr/portail/jcms/c_1095929/fr/recommandation-syndrome-du-bebe-secoue
» www.chu-st-etienne.fr/avcpédiatrie
» When to suspect child maltreatment (NICE guidelines 2009) - http://www.nice.org.uk/guidance/CG89
» Head injury : Triage, assessment, investigation and early management of head injury in children, young people and adults (NICE guidelines 2014) - https://www.nice.org.uk/guidance/cg176

MASTOLOGIA / GINECOLOGIA

I. IMAGEM EM GINECOLOGIA

A. Patologias gerais
B. Imagem em obstetrícia
C. Patologias oncológicas
D. Endometriose: localizações e check-list para um laudo padronizado

II. IMAGEM DE MAMA

A. Mamografia: o básico
B. Classificações

Autores

Armonie Devillers (Rouen)

Dra. Sophie Dechoux (Paris)

Dra. Emma Pages (Montpellier)

Revisão

Profª. Isabelle Thomassin-Naggara (Paris)

Tradução

Dra. Ana Paula Carvalhal Moura (Brasil)

Dra. Mônica Akahoshi Rudner (Brasil)

I. IMAGEM EM GINECOLOGIA

A. Patologias Gerais

1. Protocolos de RM da pelve

- Jejum relativo (3h)
- Antiespasmódico (Buscopan®)
- Contenção abdominal

PATOLOGIAS	INDISPENSÁVEIS	OPCIONAIS
Malformação Uterina	Gel vaginal ◆ **3DT2+++** ◆ **Axial dos rins +++**	Axial T2 e T1 Axial T2 paralelo ao corpo uterino
Endometriose	Preparo intestinal (enema) ◆ Axial e sagital T2 (2 planos ortogonais) ◆ Axial T1 e T1 FATSAT +++ ◆ Axial T2 cortes finos no plano dos ligamentos uterossacros (LUS) +++ ◆ Axial T2 sobre os rins	Gel vaginal (dependendo da experiência do radiologista) ▸ 3DT2 ▸ coronal T1FATSAT no diafragma se dor no ombro /no hipocôndrio direito ▸ T1FATSAT gadolíneo dinâmico e difusão se: ▸ endometrioma atípico ▸ suspeita de infecção genital alta
Massa pélvica	◆ Axial T2 + um plano T2 ortogonal (espessura do corte < 3 mm) ▸ Se ovariana: coronal ou sagital ▸ Se tubárea: coronal ▸ Se uterina: sagital ◆ Axial T1 e T1 FATSAT ◆ Axial T2 abdominopélvico (linfadenopatia, rins) ◆ **Difusão abdominopélvica (carcinomatose)** ◆ **T1 FATSAT gadolíneo dinâmico**	▸ Subtração ▸ T1FATSAT gadolíneo tardio (plano dependendo do órgão)
Neoplasia do colo uterino	Gel vaginal ◆ Axial T2 e T1 + um plano T2 ortogonal ◆ **T2 perpendicular ao colo +++** ◆ Axial T2 abdominopélvico (linfadenopatia, rins) ◆ **Difusão abdominopélvico**	▸ Subtração ▸ T1FATSAT gadolíneo dinâmico ▸ T1FATSAT gadolíneo tardio

Neoplasia do corpo uterino	◆ Axial T1 e T2 ◆ Sagital T2 ◆ **T2 perpendicular ao corpo+++** ◆ Axial T2 abdominopélvico (linfadenopatia, rins) ◆ **Difusão perpendicular ao corpo e ax abd sup** ◆ T1FATSAT gadolíneo tardio 2 min após injeção	▶ Subtração ▶ T1FATSAT gadolíneo dinâmico
Mapeamento de mioma	◆ 3D T2 ◆ Sagital T1 ◆ Difusão	▶ Axial T1FATSAT se hipersinal em T1 ▶ T1FATSAT gadolíneo dinâmico se mioma atípico ▶ AngioRM se embolização
Assoalho pélvico	Preparo retal Gel vaginal e retal ◆ Morfologia: T2 FSE nos 3 planos ◆ Dinâmico: sagital FIESTA em contração esfincteriana/Esforço (Valsalva)/Evacuação	

2. Fluxograma diagnóstico das urgências ginecológicas

Informações clínico-laboratorais
→ Idade / status hormonal / Data da última menstruação / Bhcg
→ Febre / Marcadores inflamatórios laboratoriais / Urina

BHCG?

+

➔ Gestação Ectópica: URGÊNCIA VITAL
➔ Gestação intrauterina complicada:
→ Descolamento do saco gestacional
→ Abortamento espontâneo
→ Síndrome da hiperestimulação ovariana
Na Reprodução assistida: gestação intrauterina + gestação extrauterina = 1%!!! (fora da reprodução assistida = 0,1%)

–

Síndrome inflamatória?

SIM

Origem Extraginecológica
→ Digestivo: apendicite / colite
→ Urinário: pielonefrite / cólica nefrética

Origem Ginecológica
➔ Infecção Genital Alta Aguda:
- Salpingite (diagnóstico clínico)
- Piosalpinge: estrutura tubular de paredes espessas e hipervascularizadas com conteúdo ecogênico + nível hidroaéreo
- Complexo tubo-ovariano: perda da diferenciação córtico-medular do ovário
- Abscesso tubo-ovariano: ovário e trompa não distinguíveis / coleção às custas do ovário / ++ bilateral

➔ Trombose da veia ovariana

NÃO

➔ Torsão do anexo: URGÊNCIA CIRÚRGICA
Em anexo sadio ou patológico (1. Teratoma 2. Fibroma 3. Cistoadenoma)
Sinais de edema ovariano maciço:
- Ovário aumentado de tamanho / distribuição periférica dos folículos / estroma hiperecogênico
- Ovário de localização não habitual (retrovesical)
- Torção do pedículo tubáreo
- Áreas de necrose ovariana (necro-hemorrágicas)

➔ Patologia Ovariana Funcional:
- Cisto hemorrágico functional (roto de contornos angulados e com hemoperitônio)
- Síndrome dos ovários micropolicísticos

➔ Mioma complicado:
- Necrobiose asséptica (Doppler negativo / RM: infarto hemorrágico)
- Torsão do mioma pediculado

➔ Endometriose

3. Patologias funcionais ovarianas

Monofolicular
Cisto>3 cm

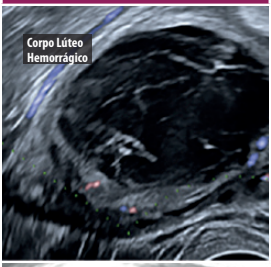

CISTO DE CORPO LÚTEO HEMORRÁGICO

- Cistos uniloculados com parede espessa e fluxo anelar ao Doppler
- Pseudoseptos internos de fibrina, aspecto rendilhado móveis / ou aspecto hiperecogênico difuso com finos ecos em suspensão / ou conteúdo pseudosólido ecogênico - A ecogenicidade é variável (dependendo do tempo de hemorragia)
- Nunca com fluxo intralesional ao Doppler
- Tamanho < 10 cm

▸ Controle ecográfico em 3 meses

CISTO FOLICULAR

- Cisto uniloculado de paredes finas e não vascularizado
- Sem septos, sem vegetações, sem calcificação
- Tamanho entre 3 e 8 cm
- Somente a evolução permite diferenciar de uma lesão cística orgânica, não funcional

▸ Controle ecográfico em 3 meses

Multifolicular

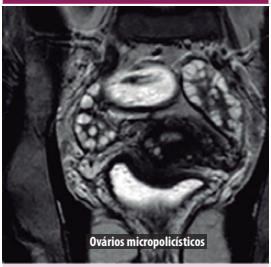

SÍNDROME DOS OVÁRIOS MICROPOLICÍSTICOS

Critérios de Rotterdam 2003: ao menos 2 critérios / 3

1) Oligo / anovulação
2) Hiperandrogenismo (clínico ou laboratorial)
3) Ultrassom:

- **Ovários aumentados de tamanho, multifoliculares (frequentemente simétrico e bilateral)**
- **Aumento do tamanho: ovários > 4 cm no maior eixo área > 5,5 cm^2 (ou >11 cm^2 na soma dos dois ovários) / volume >10 cm^3**
- **Múltiplos folículos: ao menos 12 folículos com diâmetros entre 2 e 9 mm**

SÍNDROME DOS OVÁRIOS MACROCÍSTICOS = DISTROFIA MACROANTRAL

- Antecedente infeccioso / cirúrgico / endometriose pélvica
- Dor pélvica crônica / dismenorreia / infertilidade
- Lesão unilateral, ovário de grandes dimensões
- Macrofolículos (1,5 -8 cm) de conteúdo variável
- Associação com múltiplos corpos lúteos, com pseudocistos peritoniais e aderências

▸ Modificação morfológica espontânea / sob tratamento

Durante a gestação
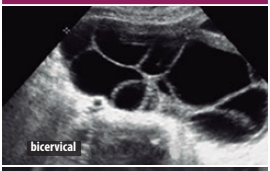 bicervical
Hipereação luteínica

CISTOS LUTEÍNICOS FOLICULARES

- Raro
- Cisto uniloculado volumoso (8 a 26 cm), paredes finas

LUTEOMA

- Assintomático / sinais de virilização
- Aumento do volume (até 20 cm)
- Apresentação radiológica variável: multicístico / sólido / hemorrágico

SÍNDROME DA HIPERESTIMULAÇÃO OVARIANA

- **Aumento do volume ovariano de aspecto simétrico e bilateral**
- Cistos de tamanho similar, paredes finas sem componente sólido e ecogenicidade variável
- Associação com ascite frequente
- Risco de hemorragia, torsão e rotura

4. Classificação das malformações uterinas segundo a AFS (American Fertility Society)

APLASIA UTERINA BILATERAL = AFS I

- Completa (não viável pois tem agenesia renal bilateral)
- Incompleta (Síndrome de Rokitansky-Küster-Hauser)
- Agenesia ou hipogenesia segmentar: vaginal, cervical, fúndica ou tubárea

APLASIA UTERINA UNILATERAL = AFS II

- Completa
- Incompleta (com corno uterino contralateral rudimentar não comunicante)

ÚTERO BICORNO BICERVICAL = AFS III

- Com hemivagina não comunicante
- Com vagina permeável

ÚTERO BICORNO UNICERVICAL = AFS IV

- Completo (2 ístmos, 2 corpos)
- Parcial (1 ístmo, 2 corpos)
- Com cornos desiguais

ÚTERO SEPTADO = AFS V

- Total (do fundo uterino e dois hemicolos)
- Subtotal (do fundo uterino até o orifício interno do colo)
- Corporal (septo isolado no corpo uterino)

ÚTERO ARQUEADO = AFS VI

ÚTERO dietilbestrol = AFS VII

Útero comunicante

- Septado total
- Bicervical com hemivagina não comunicante
- Corporal e bicervical

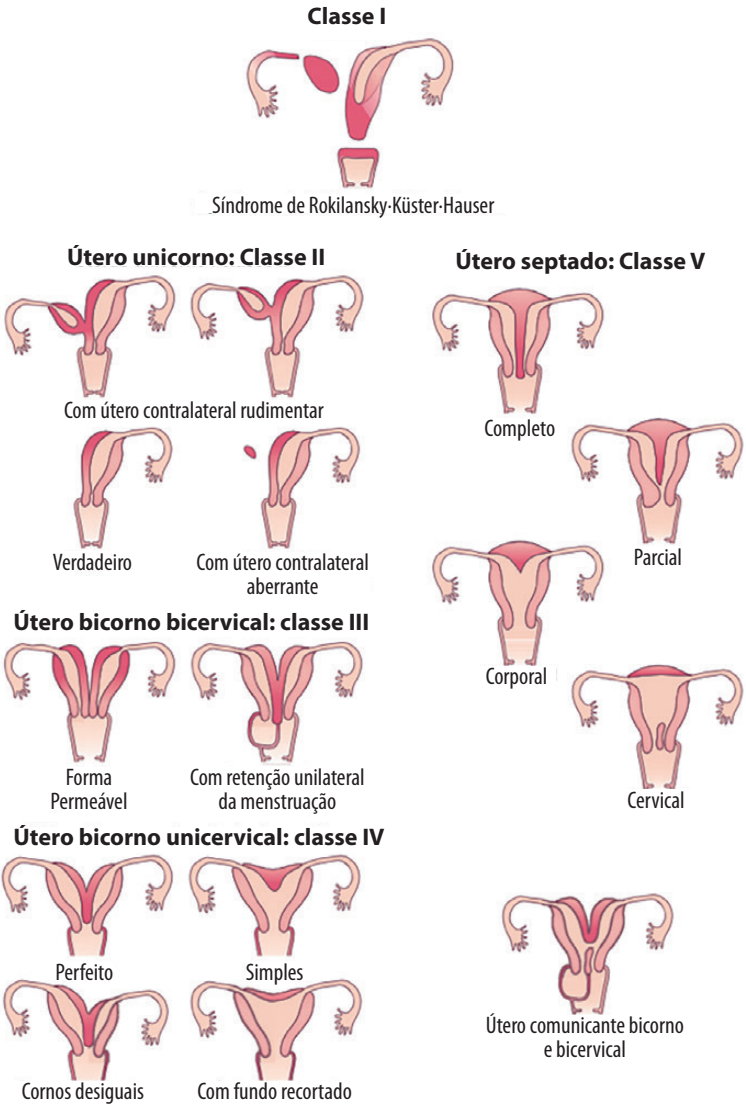

Classificações das malformações uterinas da AFS

Referência: "Y. Ardaens, J.-M. Levaillant, J. Bady, P. Coquel. Malformations utérines et du tractus génital féminin. EMC – RADIOLOGIE ET IMAGERIE MÉDICALE: Génito-urinaire - Gynéco-obstétricale - Mammaire. 2013:[Article 34-620-D-10]."

5. Classificação das malformações do trato genital feminino do CONUTA (CONgenital Uterine Anomalies)

Anomalia Uterina		Anomalia Cervical
U0 útero normal		**C0** colo normal
U1 útero dismórfico	**a)** em forma de "T" **b)** infantil **c)** outros	**C1** colo septado
		C2 dois colos normais
		C3 agenesia cervical unilateral
U2 útero septado	**a)** parcial **b)** total	**C4** agenesia cervical
U3 útero bicorno	**a)** parcial **b)** completo **c)** septado	
		Anomalia Vaginal
U4 hemiútero	**a)** com um corno rudimentar **b)** sem um corno rudimentar	**V0** vagina normal
		V1 septo longitudinal comunicante
U5 agenesia uterina	**a)** com um corno rudimentar **b)** sem um corno rudimentar	**V2** septo longitudinal não comunicante
		V3 septo transverse e/ou imperfuração himenal
U6 malformações não classificáveis		**V4** agenesia vaginal

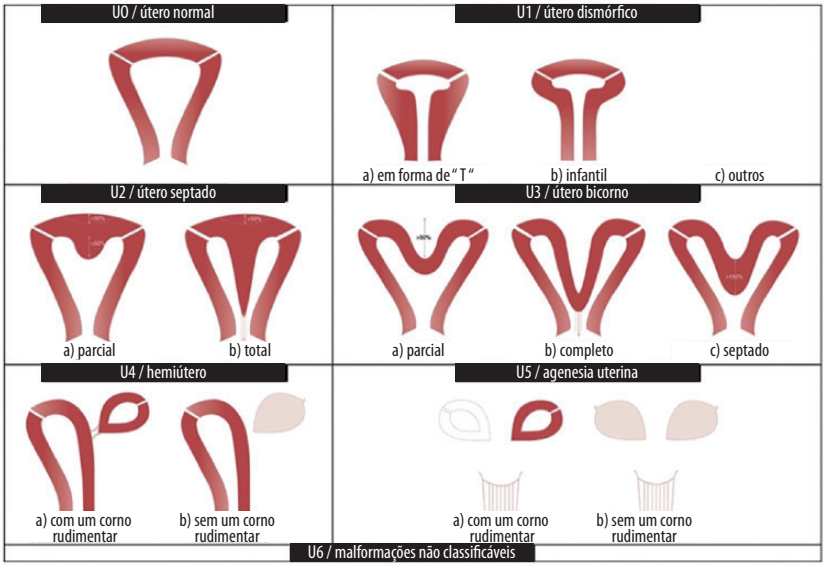

Referência: Grigoris F. Grimbizis et al. The ESHRE/ESGE consensus on the classification of female genital tract congenital anomalies. Human Reproduction (2013) 28 (8): 2032-2044 (Fig. 2.). Avec l'autorisation de Oxford University Press pour The European Society of Human Reproduction and Embryology.

6. Disfunção do Assoalho Pélvico

No repouso	▸ Músculos elevadores do ânus (feixe ílio coccígeo + feixe puborretal) separam o espaço pélvico subperitoneal // espaço perineal ▸ Análise do trofismo muscular: assimetria? Desinserção uni ou bilateral? Aspecto fenestrado? Achatamento (ver inversão da curva dos feixes ílio-coccígieo no coronal) ▸ Hiato urogenital delimitado pelo feixe puborretal (aumentado se diâmetro interno> 35 mm)	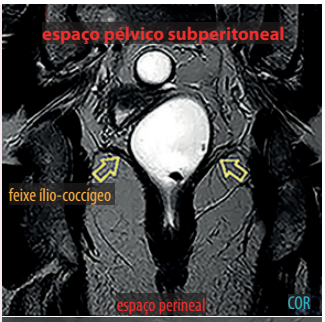 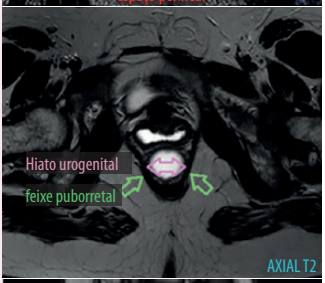
	▸ Linha puborretal: da borda inferior do púbis à transição sacrococcígea Em esforço máximo: colo vesical / colo uterino / FDS de Douglas deve estar acima ▸ Prolapso (retocele severa) ▸ Períneo baixo: mesmo rebaixamento > 3,5 cm, mas observado ao repouso	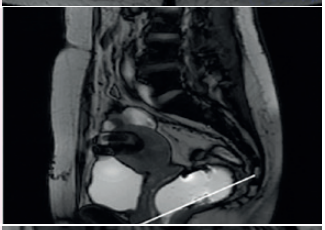
No esforço	**Compartimento anterior** ▸ Cistocele: descida da parede vesical posterior ou do colo vesical de 1 cm abaixo da linha pubococcígea. ▸ Hipermobilidade uretral é uma anormalidade funcional que envolve uma rotação descendente superior a 30º no sentido horário do eixo uretral. Cistocele: Grau 1: <3 cm / Grau 2: 3-6 cm / Grau 3: >6 cm +/- Hipermobilidade uretral	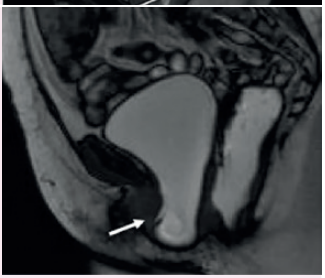

Compartimento médio

- Prolapso uterino
- Prolapso cervical: rebaixamento do colo uterino em caso de antecedente de histerectomia subtotal conservadora do colo
- Prolapso do fundo vaginal: se antecedente de histerectomia total

Compartimento posterior

Análise do posicionamento da borda anterior do reto em relação à linha que passa pela borda anterior do canal anal

- Retocele anterior – Grau 1: < 2 cm / Grau 2: 2-4 cm / Grau 3: > 4 cm
- Prolapso intrarretal (invaginação da parede retal em dedo de luva)
- Perineocele = fundo de saco de Douglas dissecando o septo retovaginal, efeito de massa sobre a vagina, de conteúdo variável (enterocele, peritneocele).

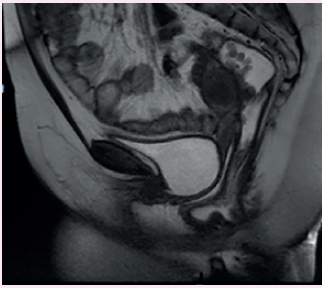

Retocele anterior grau II

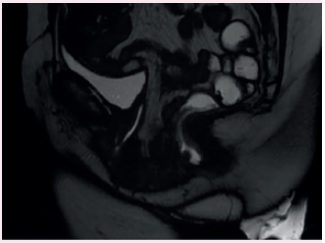

Enterocele

B. Imagem em obstetrícia

Datação da gestação no 1º trimestre

Saco gestacional visível se	*BHcG > 1000mUI/ml por via endovaginal* *BHcG > 1500mUI/ml por via abdominal*		
5 sem	vesícula vitelina depois embrião	**Medida do diâmetro interno do saco**	
6 sem	atividade cardíaca		
7 sem		**Comprimento cabeça-nádega (CCN)**	
8 sem			
9 sem			Na França, limite da interrupção medicamentosa voluntária da gestação
10 sem		**(CCN) / diâmetro biparietal (DBP)**	
11 sem			
12 sem		**(CCN) / comprimento femoral (CF)**	
13 sem			
14 sem			Na França, limite da interrupção cirúrgica voluntária da gestação

Saco gestacional de 10 mm – presença da vesícula vitelina
Saco gestacional de 16 mm – presença de embrião
Embrião de 4 mm – presença de atividade cardíaca

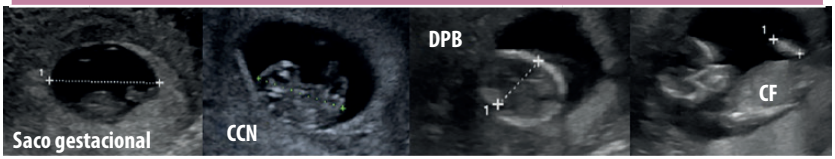

C. Patologias Oncológicas

1. Conduta frente a uma massa pélvica

2) SINAL T1 / T1 FATSAT

HIPER T1

Hiper T1 Fatsat (= sangue ou mucina)

EXTRÍNSECO

- Abscesso tubo-ovariano
- Torsão anexo
- Endometrioma

INTRÍNSECO:

- **Funcional:**
  - Hipereação luteínica
  - Corpo lúteo hemorrágico
- **Orgânico:**
  - Tumor epitelial: mucinoso (lojas de sinal diferente no T1)
  - Tumor germinativo: struma ovarii
  - Tumor de células do cordão sexual: tumor da granulosa

Hipo T1 Fatsat = gordura

Teratoma cístico maduro ou imaturo

3) PORÇÃO SÓLIDA? = T1 FS GADO +

SIM

Caracterização da porção sólida tecidual:

- Septos, septos irregulares
- Vegetações
- Porção sólida

1) T2

- Hipo T2: + benigno
- Iso T2: indeterminado

2) Difusão B1000

- Hipo em difusão: 95% benigno (+ hipoT2 = 100% benigno)
- Hiper em difusão: indeterminado

3) Perfusão

- Curva tipo 1: benigno
- Curva tipo 2: indeterminado
- Curva tipo 3: maligno

NÃO (Cístico Puro)

UNILOCULADO / BILOCULADO

- **Funcional**: Cisto folicular
- **Orgânico**: cistoadenoma seroso benigno (somente a evolução com o tempo permite diferenciar)

MULTILOCULADO

- **Funcional**: hipereação luiteínica
- **Orgânico**: cistoadenoma seroso benigno
  Struma ovarii

!!! Hidrossalpinge !!!

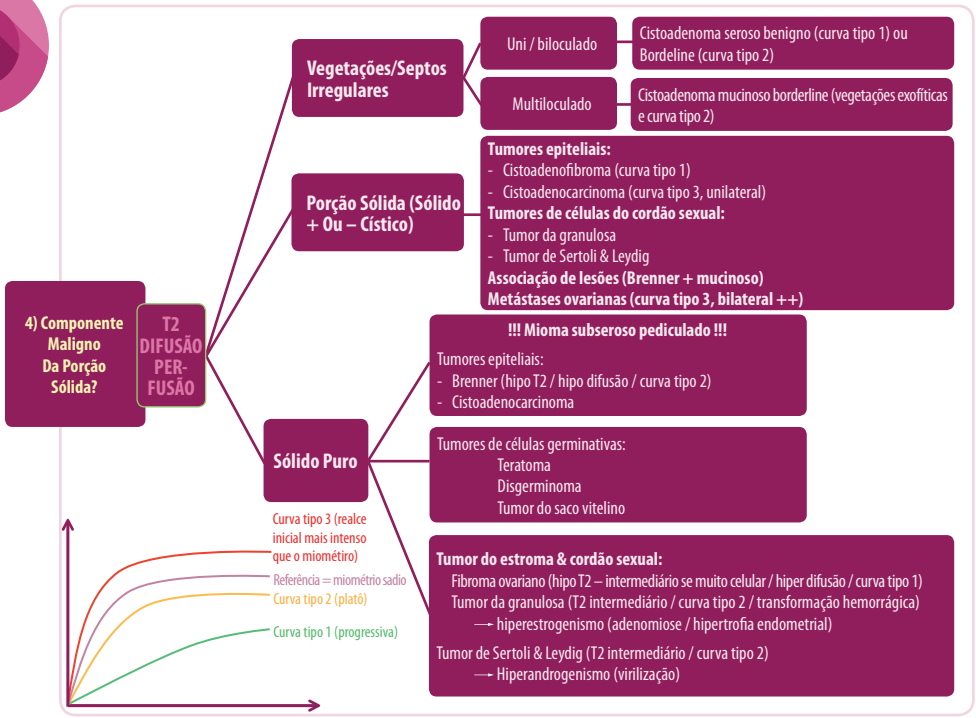

2. Endométrio

Espessura do endométrio, dependendo do período reprodutivo e tratamento

>>> Medida no corte sagital
>>> Nunca com fluxo ao Doppler no endométrio sadio

Menacme	**<15 mm** (se superior, controlar na 1a fase do ciclo → se persistir: histeroscopia diagnóstica)		
	Fase proliferativa Endométrio fino, hipoecogênico	**Fase periovulatória** Endométrio espesso, trilaminar (hipoecogênico, com base hiperecogênica)	**Fase secretória** Endométrio espesso, hiperecogênico
	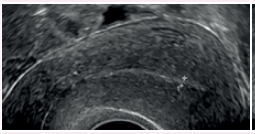	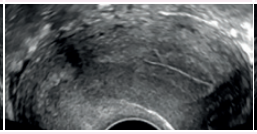	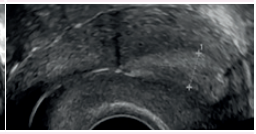
Menopausa	< 5 mm		

TRH	< 5 mm
Tamoxifeno	**< 5 mm** → ultrassom não sistemático na ausência de: ▸ Fatores de risco para câncer do endométrio (hipertensão arterial, obesidade, menopausa tardia) ▸ Metrorragia Efeitos sobre o endométrio: ◆ Espessamento hiperecogênico microcístico ◆ Desenvolvimento de pólipo (mesmo aspecto microcístico que o endométrio) ◆ Risco de câncer de endométrio (risco relativo 1,6x) ◆ Reativação da adenomiose ◆ Aumento do tamanho dos miomas 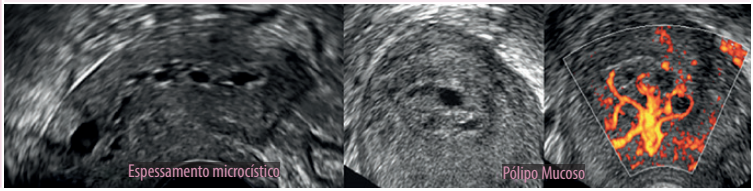

Câncer do endométrio – FIGO 2009

Estadio I	Tumor limitado ao corpo uterino
IA	Tumor limitado ao endométrio ou com invasão < 50% do miométrio
IB	Tumor com invasão > ou = 50% do miométrio
Estadio II	Tumor com invasão do estroma cervical sem extensão extrauterina
Estadio III	Tumor se extende além do útero mas confinado à pelve
IIIA	Invasão da serosa uterina e/ou dos anexos
IIIB	Invasão da vagina e/ou do paramétrio
IIIC	Acometimento dos linfonodos regionais
- IIIC1	Linfonodos pélvicos
- IIIC2	Linfonodos para-aórticos
Estadio IV	Extensão à bexiga / tubo digestivo / metástases
IVA	Extensão à bexiga e/ou tubo digestivo
IVB	Metástase à distância (incluindo metástases abdominais e linfonodos inguinais)

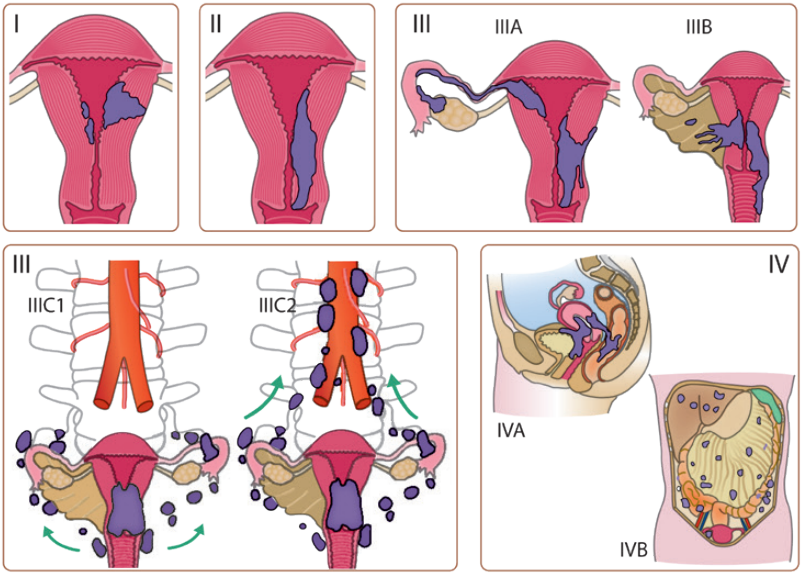

3. Útero

Classificação FIGO 2011 dos miomas uterinos

Submucoso	0	pediculado, intracavitário
	1	< 50% intramural
	2	≥ 50% intramural
Intramural	3	estritamente intramural em contato com o endométrio
	4	intramural puro sem contato com o endométrio
Subseroso	5	subseroso > ou = 50% intramural
	6	subseroso: < 50% intramural
	7	subseroso pediculado
Outros	8	outros, parasitas (cervical, ligamento redondo, ligamento largo)
Híbrido		dois números separados por hífen, o primeiro número especificando a relação com o endométrio e o segundo número especificando a relação com a serosa. Ex: híbrido 3-5

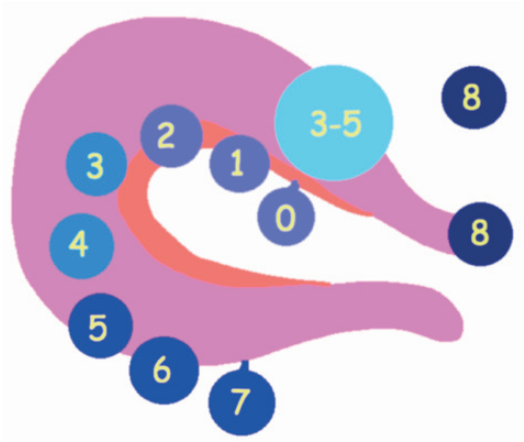

Algumas considerações sobre Adenomiose

Ultrassom	RM
Microcistos anecoicos subendometriais sem vascularização ao Doppler ▸ Patognomônico ▸ Se isolado = adenomiose superficial	▸ **Focos de hiper T2 + - Hiper T1 sat gord, justaendometrial**
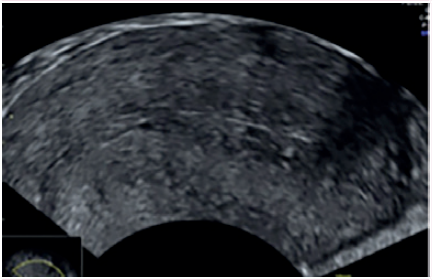	
Miométrio heterogêneo : ▸ Estrias ou nódulos hiperecogênicos não vascularizados ▸ Zonas pseudonodulares hipoecogênicas de contornos pouco definidos (=adenomioma)	▸ Lesão nodular com hipossinal em T2 com focos de hipersinal em T2
	▸ **Zona juncional > ou = 12 mm ou relação ZJ/miométrio total > 40%**
Útero aumentado de volume, globoso de contornos regulares	
Assimetria das paredes do miométrio (sobretudo a parede posterior)	

	Mioma	Adenomioma
Limites	Precisos, arredondados	Mal delimitados
Doppler	Vascularização periférica, em anel	Vascularização retilínea, atravessa o adenomioma
Útero	Aumentado de tamanho, contornos lobulados Calcificação possível	Aumentado de tamanho, contornos regulares Microcistos focos de hipersinal em T2

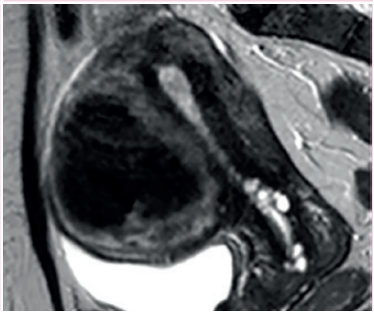

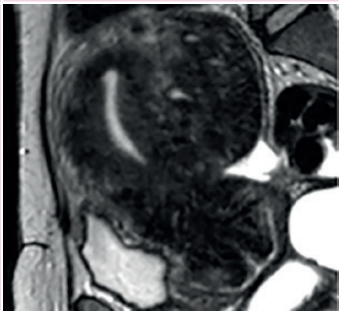

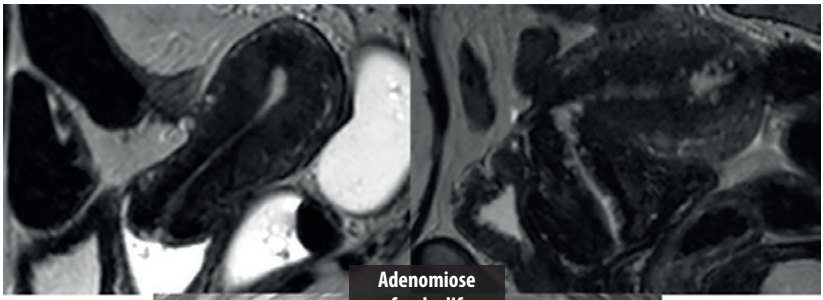

Adenomiose profunda difusa

Câncer do colo uterino FIGO 2009

Estadio I	Tumor limitado ao colo
IA	Tumor não visível diagnosticado pela histologia
IB	Tumor clínico
- IB1	Diâmetro máximo < ou = 4 cm
- IB2	Diâmetro máximo > 4 cm
Estadio II	Tumor com extensão além do colo, sem acometimento da parede pélvica ou do terço inferior da vagina
IIA	Cúpula vaginal (2/3 superior) sem extensão parametrial
- IIA1	Diâmetro máximo < ou = 4 cm
- IIA2	Diâmetro máximo > 4 cm
IIB	Invasão parametrial evidente
Estadio III	Tumor com extensão ao 1/3 inferior da vagina / parede pélvica / obstrução ureteral
IIIA	1/3 inferior da vagina
IIIB	Extensão parametrial até a parede pélvica ou obstrução ureteral
Estadio IV	Extensão à bexiga / reto / metástases
IVA	Extensão à bexiga ou parede retal
IVB	Metástase à distância

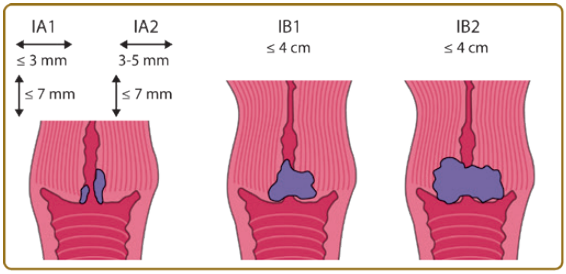

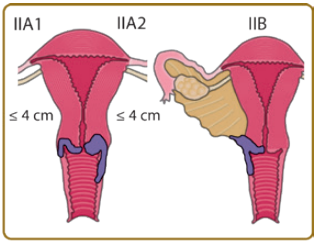

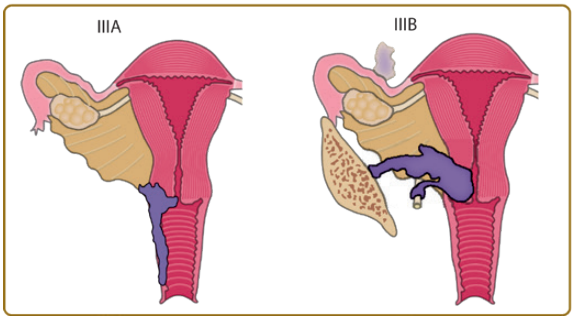

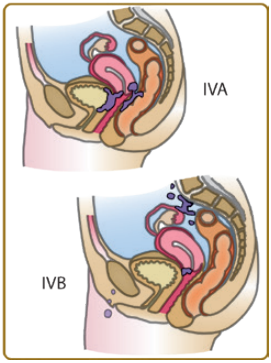

4. Ovários

Critérios Ecográficos (IOTA)

Se somente critérios verdes = tumor benigno
Se somente critérios vermelhos = tumor maligno
Se ao menos um item verde e um item vermelho = indeterminado → RM

Critérios Ecográficos	Benignidade	Malignidade
Conteúdo	Cisto Uniloculado	Tumor sólido heterogêneo
	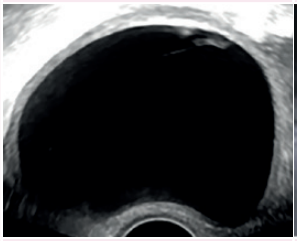	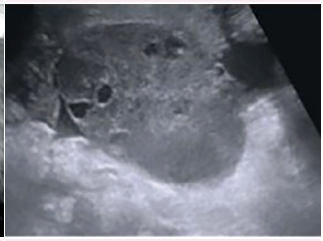
Componente sólido / Vegetação papilar	Presença de um componente sólido com diâmetro máximo <7 mm	Presença de ao menos quatro vegetações papilares
	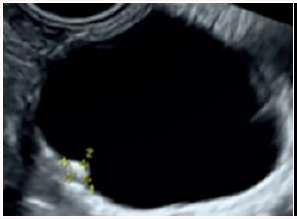	
Atenuação acústica	Presença de atenuação acústica	
Ascite		Presença de ascite

Tamanho	Tumor multiloculado homogêneo com diâmetro máximo <10 cm	Tumor multiloculado heterogêneo com um diâmetro máximo >10 cm
	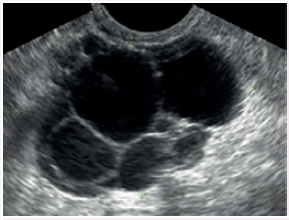	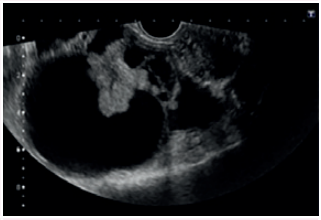
Doppler	Sem Fluxo	Fluxo importante
		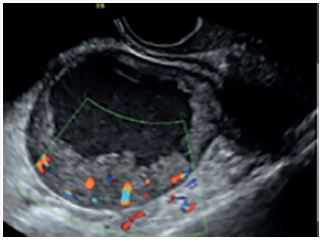

Critérios de RM (Escore anexial)

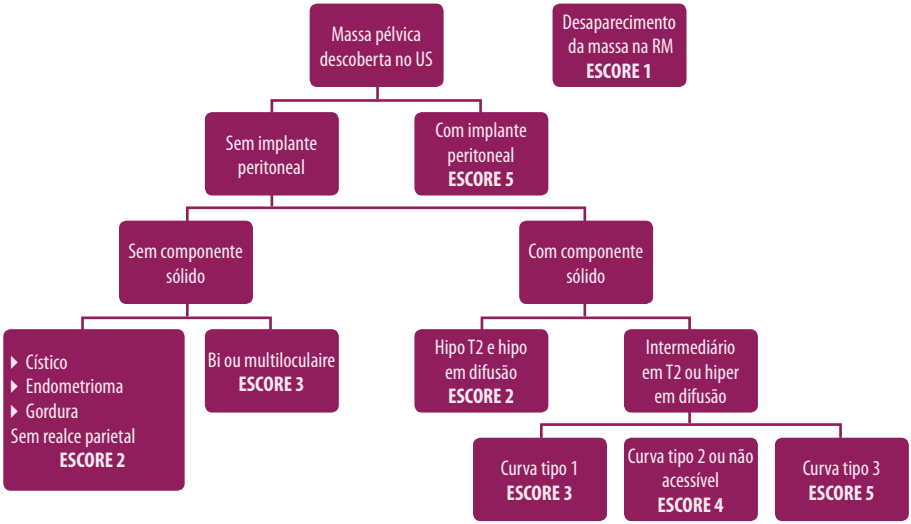

Referência: *Thomassin - Naggara et al. Radiology, 2013*

Escore / Categoria Anexial	Valor preditivo positivo de malignidade e descrição
ESCORE 1	Desaparecimento da massa
ESCORE 2	**Lesão benigna (VPP< 2%):** ▸ Conteúdo líquido / Endometrioma / Gordura / Parede que não realça ▸ Massa apresenta um componente sólido com hipossinal em T2 e hipossinal em difusão
ESCORE 3	**Lesão provavelmente benigna (VPP< 5%):** ▸ Massa bi ou multilocular sem componente sólido ▸ Massa apresenta componente sólido com sinal intermediário em T2 ou hipersinal na difusão e realce com curva tipo 1
ESCORE 4	**Lesão indeterminada (5% < VPP< 95%):** ▸ Massa apresenta componente sólido com sinal intermediário em T2 ou hipersinal na difusão e realce com curva tipo 2 ou curva não acessível
ESCORE 5	**Lesão provavelmente maligna (VPP> 95%):** ▸ Massa com implantes peritoneais ▸ Massa apresenta componente sólido com sinal intermediário em T2 ou hipersinal na difusão e realce com curva tipo 3

Câncer de Ovário – FIGO 2009

Estadio I	Tumor limitado aos ovários
IA	Acometimento de um só ovário, cápsula intacta e lavado peritoneal negativo
IB	Acometimento dos dois ovários, cápsulas intactas e lavado peritoneal negativo
IC	Tumor IA ou IB com rotura capsular ou citologia peritoneal positiva
Estadio II	Extensão pélvica
IIA	Extensão ao útero ou trompas, citologia peritoneal negativa
IIB	Extensão a outros órgãos da pelve (bexiga, cólon, reto), citologia peritoneal negativa
IIC	Tumor IIA ou IIB com citologia peritoneal positiva
Estadio III	Metástases regionais: tumor limitado ao abdome
IIIA	Extensão peritoneal microscópica
IIIB	Localização peritoneal macroscópica < ou = 2 cm / gânglios negativos
IIIC	Localização peritoneal macroscópica > 2 cm e/ou gânglios retroperitoniais ou inguinais
Estadio IV	Metástase à distância

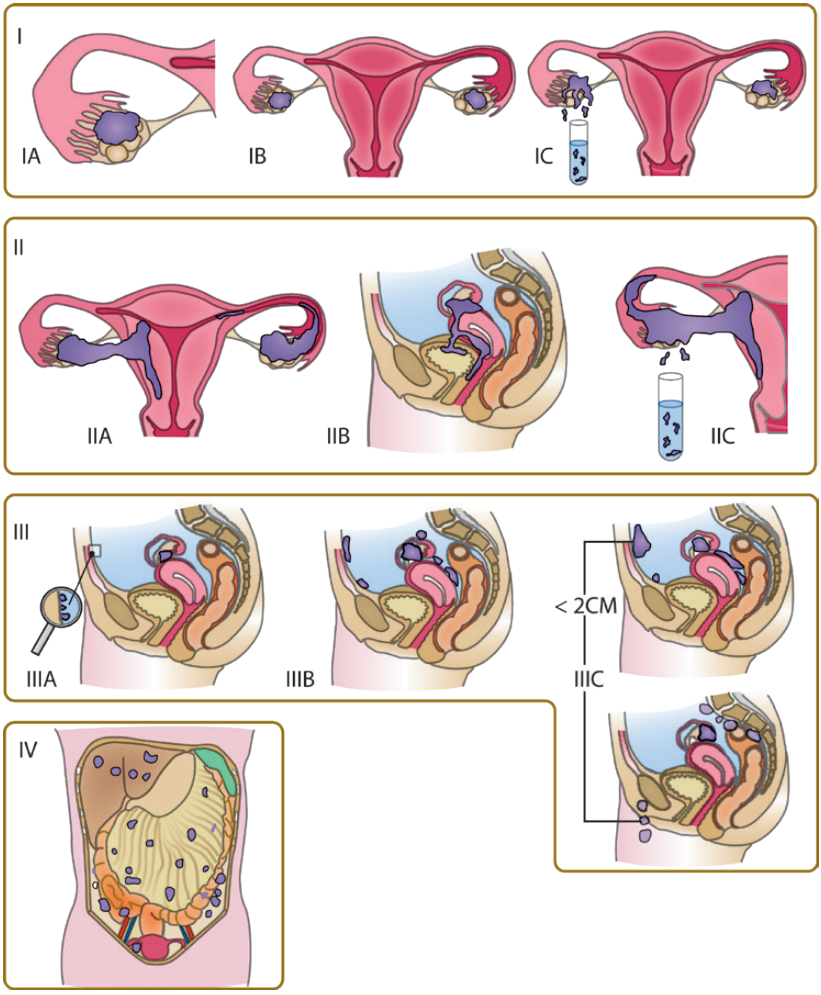
I
IA
IB
IC
II
IIA
IIB
IIC
III
IIIA
IIIB
< 2CM
IIIC
IV

D. Endometriose: Localizações e check-list para um laudo estruturado

TOPOGRAFIA	ÓRGÃOS	DESCRIÇÃO
Subperitoneal Compartimento médio	▸ Útero	▸ Flexão/versão ▸ Zona juncional: adenomiose (focal / difusa)?
	▸ Trompas	▸ Hematossalpinge?
Intraperitoneal	▸ Ovários	▸ Endometriomas (parênquima ovariano residual / bilateral / tamanho / número)?
Subperitoneal compartimento posterior Endometriose pélvica profunda	▸ Ligamentos uterossacros (LUS) ▸ Torus uterino (TU) ▸ **Fórnice vaginal posterior (FVP) +++** ▸ Septo retovaginal (SRV)	
	▸ **Retossigmoide +++**	▸ Aderência / infiltração da submucosa? ▸ Circunferência ▸ Tamanho ▸ Distância do bordo inferior da lesão até a borda anal ▸ Multifocalidade?
Subperitoneal compartimento anterior	▸ Bexiga ▸ Espaço vesicouterino (EVU) ▸ Septo vesicovaginal (SVV) ▸ Ligamento redondo (LR)	
	▸ Paramétrio ▸ Parede: cicatriz umbilical / cicatriz cirúrgica ▸ Diafragma	▸ **Dilatação pielo-calicinal?**

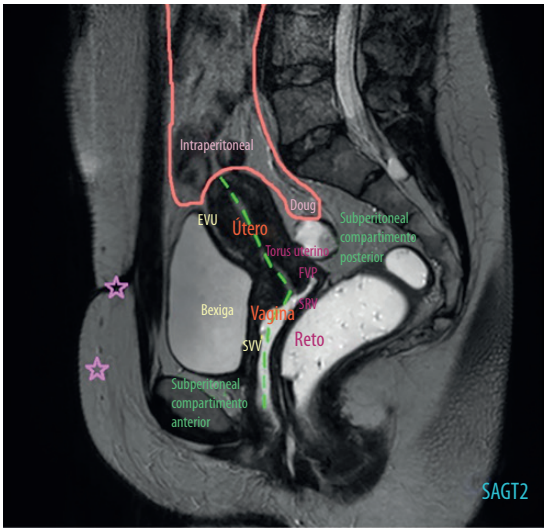

II. IMAGEM MAMÁRIA

A. Mamografia: o básico

1. Critérios de qualidade em mamografia

Para as duas inidências básicas	▸ **Identificação:** dia / nome / lateralidade / incidência ▸ **Compressão eficaz** (= poros cutâneos visíveis / 12 Kg na MLO e 10 Kg na CC) ▸ **Ausência de prega cutânea** e de sobreposição ▸ **Ausência de artefato de movimentação** ▸ **Contraste adequado** ▸ **Gordura retromamária visível (1)**
Para a incidência **Médio-lateral oblíqua** (MLO)	▸ **Músculo peitoral visível até a metade da altura do filme (2)** ▸ Borda da porção ântero-inferior do músculo peitoral maior convexa ▸ Ângulo do músculo peitoral maior = 20/30º em relação à borda do filme ▸ **Papila perfilada,** na altura da ponta do músculo (3) ▸ **Prega inframamária visível e aberta (4)**
Para a incidência **Crânio-caudal (CC)**	▸ **Papila perfilada e centrada, projetada para fora da mama (5)** ▸ **Músculo peitoral menor visível** em 30% dos casos na borda do filme. Se não estiver visível: comparar a distância da papila até a borda do filme na CC com a distância da papila até a borda do músculo MLO, sendo tolerada uma diferença menor que 1 cm para garantir o bom estudo do tecido mamário (6)

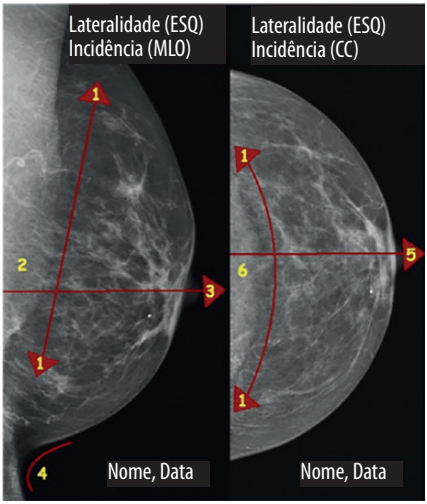

2. Incidências complementares: quais são e por quê?

Perfil absoluto	Sistemático se uma alteração é detectada ▸ para localização = regra da triangulação (CC–MLO–Perfil) ▸ pesquisa de sedimentação para as calcificações (leite de cálcio)
Perfil medial	▸ Análise dos quadrantes mediais
Perfil lateral	▸ Análise dos quadrantes laterais
Perfil deitado	▸ Paciente com perda da mobilidade ▸ Lesões profundas de localização lateral
Compressão localizada	▸ Caracterização do contorno de um nódulo (melhora a resolução espacial +++) ▸ Elimina imagens formadas (sobreposição do tecido fibroglandular)
Magnificação com compressão localizada	Duas incidências ortogonais (CC e perfil) ▸ Analise das calcificações: verificar se existe um foco de calcificações intramamárias e a ausência de sinais suspeitos associados (distorção, nódulo), além de analisar: 1-distribuição; 2-morfologia; 3-densidade dos focos de calcificações; 4-polimorfismo; 5-evolução temporal (em 2 anos) ▸ O foco deve ser medido nas incidências não magnificadas
Incidência crânio-caudal exagerada (medial ou lateral)	▸ Tracionar mais o quadrante medial ou o lateral para os casos em que uma porção da glândula mamária não é visibilizada nas incidências clássicas
Incidência crânio-caudal rolada	Alternativa a uma incidência com compressão localizada na incidência cranio-caudal ▸ A mama é "rolada" para que a imagem se projete numa porção mais gordurosa da mama
Incidência oblíqua rolada (incidência a 60º)	Alternativa a uma incidência com compressão localizada de difícil realização na incidência oblíqua
Incidência Cleópatra	Incidência crânio-caudal incluindo o prolongamento axilar ▸ Para análise da porção mais profunda do quadrante lateral
Manobra de Eklund	Presença de implante mamário ▸ Deslocamento posterior do implante mamário contra o músculo peitoral maior com a finalidade de comprimir somente a glândula mamária (possível se o implante puder ser mobilizado e não estiver aderido à pele)

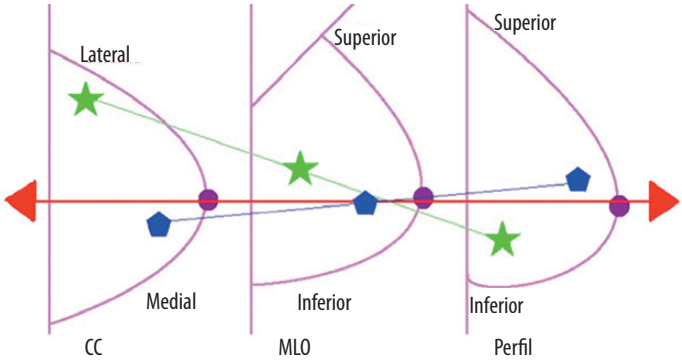

Princípio da Triangulação

B. Classificações

1. Descrever e classificar uma lesão segundo o ACR BI-RADS

Densidade mamária na mamografia

A	Mamas predominantemente adiposas **(gordurosas homogêneas)**
B	Densidades fibroglandulares esparsas **(gordurosas heterogêneas)**
C	Tecido mamário denso e heterogêneo **(densas heterogêneas)** – pode obscurecer pequenos nódulos
D	Mamas extremamente densas **(densas homogêneas)** – sensibilidade bastante diminuída

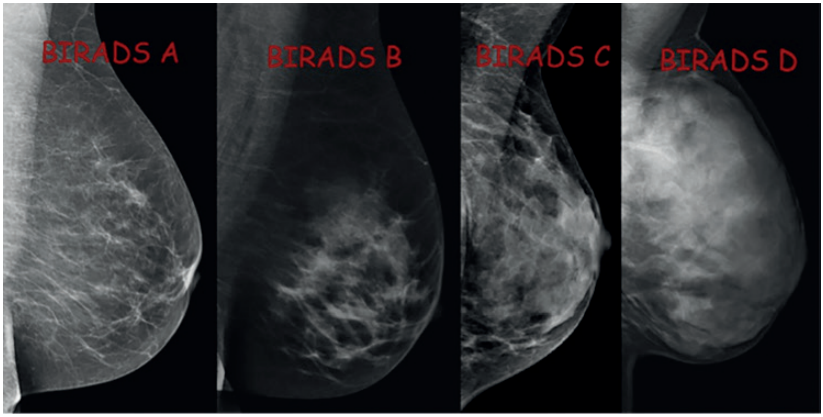

Léxico BI-RADS na mamografia (2013)

Nódulo	◇ Imagem que ocupa espaço = visível em duas incidências ◇ Incidências complementares: perfil (localização) + compressão localizada ◇ +ultrassonografia mamária direcionada	
Morfologia 	Morfologia	◆ Oval (inclui macrolobulada) ◆ Redonda ◆ Irregular
	Contorno	◆ Circunscrito (= liso + 75% do contorno visível) ◆ Não circunscrito ▸ Obscurecido (+ 25% do contorno obscurecido pelo tecido fibroglandular adjacente) ▸ Microlobulado ▸ Indistinto ▸ Espiculado
	Densidade	◇ Conteúdo gorduroso ◇ Hipodenso ◇ Isodenso ◇ Denso
Calcificações	◇ Tamanho < 1 mm ◇ Visível em duas incidências ◇ Eliminar os artefatos +++ ◇ Incidências complementares: perfil (localização) e Magnificações: Perfil absoluto e CC ◇ +Ultrassonografia mamária direcionada	
	Morfologia	◆ **Tipicamente benignas** ▸ cutâneas (realizar incidências tangenciais +++) ▸ vasculares (= trilho de trem) ▸ em pipoca ▸ secretórias ▸ anelares (= casca de ovo) ▸ leite de cálcio (= sedimentadas, a forma se modifica no perfil) ▸ fios de sutura calcificados ▸ distróficas (= cicatriciais) ▸ redondas (> 0,5 mm) ▸ puntiformes (< 0,5 mm) ◆ **Suspeitas para malignidade** ▸ amorfas (= poeira = indistintas, tão pequenas que não é possível determinar sua forma) ▸ grosseiras heterogêneas (forma e tamanho variados > 0,5 mm) ▸ pleomórficas finas (forma e tamanho variados < 0,5 mm) ▸ lineares finas e ramificadas (forma em I, V ou Y, tamanho < 0,5 mm)

	Distribuição	◆ Difusa = esparsa ◆ Regional (>2 cm^2, sem orientação para a papila) ◆ Agrupada = Grupamento (pelo menos 5 calcificações em 1 cm^2) ◆ Linear (forma uma linha em direção à papila) ◆ Segmentar (forma um triângulo com o vértice apontado para a papila)
Distorção arquitetural	◇ Ruptura localizada da arquitetura normal da mama, sem massa perceptível (finas espículas densas ou claras irradiando a partir de um ponto central) ◇ → Retração focal ou distorção da borda do tecido fibroglandular ◇ Incidências complementares: PERFIL (localização) + COMPRESSÃO LOCALIZADA ◇ + Ultrassonografia mamária direcionada	
Assimetria	◇ Imagem visível em uma única incidência, unilateral ◇ Incidências complementares: PERFIL (localização) + COMPRESSÃO LOCALIZADA ◇ + Ultrassonografia mamária direcionada	
	◆ Global (> que um quadrante) ◆ Focal (< que um quadrante) ◆ Em desenvolvimento (maior em tamanho ou em densidade)	
Linfonodo intramamário	◇ Nódulo circunscrito, rinifome, com hilo gorduroso e adjacente a um vaso	
Ducto único dilatado	◇ Estrutura tubular ou ramificada, unilateral	
Achados associados	◆ Retração / espessamento cutâneo ◆ Espessamento do trabeculado ◆ Retração da papilla ◆ Linfonodos axilares	

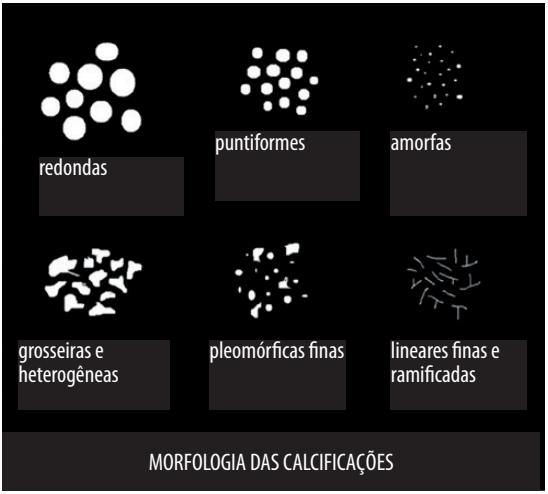

Léxico BI-RADS na ultrassonografia (2013)

Nódulo	Morfologia	◆ Oval ◆ Redonda ◆ Irregular
	Margem	◆ Circunscrita ◆ Não circunscrita ▸ Microlobulada ▸ Indistinta ▸ Angulada ▸ Espiculada
	Ecogenicidade (em relação à gordura)	◆ Anecogênica ◆ Hipoecogênica ◆ Isoecogênica ◆ Hiperecogênica ◆ Heterogênea ◆ Complexa = sólida e cística
	Orientação espacial	*Orientação do maior eixo do nódulo em relação ao plano cutâneo* ◆ Paralelo (=horizontal) ◆ Não paralelo (=vertical)
	Efeito posterior	◆ Sem efeito posterior ◆ Reforço posterior ◆ Sombra posterior ◆ Combinada
Calcificações	◆ Dentro do nódulo ◆ Fora do nódulo ◆ Intraductal	
Achados associados	◆ Distorção arquitetural ◆ Alterações ductais ◆ Alterações cutâneas (espessamento/retração/edema) ◆ Vascularização (ausente/intralesionalperilesional) ◆ Elasticidade (macia/intermediária/dura)	
Casos especiais	◆ Cistos simples/microcistos agrupados/cistos complicados ◆ Nódulos cutâneos/subcutâneos ◆ Corpos estranhos ◆ Linfonodos intramamários/auxiliares: ▸ Dimensões ▸ Morfologia: oval/redonda/irregular ▸ Espessamento cortical (>2 mm): difuso/focal ▸ Margem: circunscrita / não circunscrita ▸ Hilo: centrado / comprimido ▸ Vasos transcorticais periféricos ◆ Anormalidades vasculares (MAV/pseudoaneurisma/doença de Mondor) ◆ Coleções pós-operatórias (hematoma/seroma) ◆ Esteatonecrose	

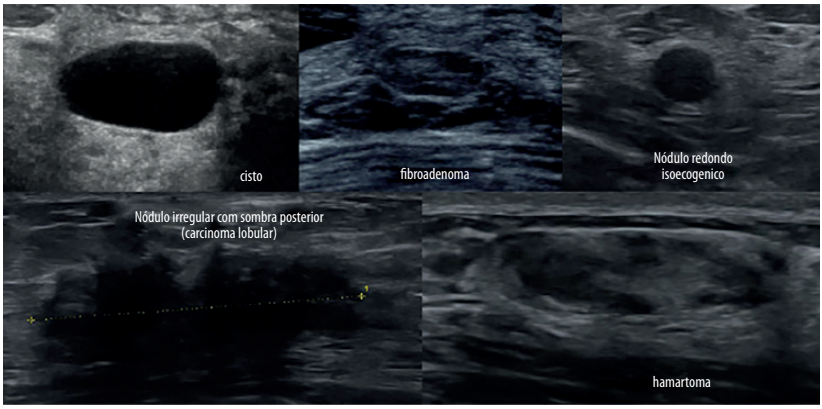

Léxico BI-RADS na ressonância magnética (2013)

Nódulo (imagem caracterizada nas sequências morfológicas e pós-contraste)	Morfologia	◆ Oval ◆ Redonda ◆ Irregular
	Margem 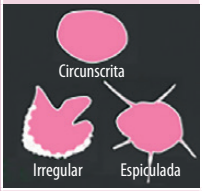 	◆ Circunscrita ◆ Não circunscrita ▸ irregular ▸ espiculada
	Características do realce interno 	◆ Homogêneo ◆ Heterogêneo ◆ Anelar = periférico ◆ Septos internos sem realce
Realce não massa (imagem caracterizada somente nas sequências pós-contraste)	Distribuição	◆ Bilateral e simétrica ◆ Focal (- de 25% de um quadrante) ◆ Linear (trajeto ductal: aspecto tubular nos dois planos) ◆ Segmentar ◆ Regional única ou múltipla (+ de 25% de um quadrante) ◆ Difusa

	Padrão interno do realce 	◆ Homogêneo ◆ Heterogêneo ◆ Micronodular = em colar de perolas ◆ Anelares agrupados = em anéis ◆ Alto sinal em T2
Foco	Foco de contraste homogêneo < 5 mm, que não corresponde a um nódulo	
Curva dinâmica do realce	◆ Curva progressiva, ascendente (tipo I) ◆ Curva em platô (tipo II) ◆ Curva em washout (tipo III) 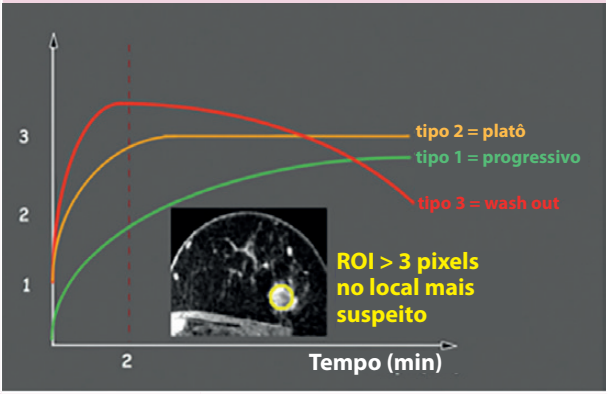 	
Alterações sem realce	◆ Ductos com conteúdo hiperproteico ◆ Cistos ◆ Coleções pós-operatórias ◆ Nódulos sem realce ◆ Distorção arquitetural ◆ Artefato de susceptibilidade magnética (clipe, corpo estranho)	
Lesões com conteúdo gorduroso	◆ Linfonodo ◆ Esteatonecrose ◆ Hamartoma ◆ Coleções pós-operatórias	
Achados associados	◆ Alterações cutâneas: retração/espessamento/invasão ◆ Anormalidades no complexo areolopapilar: retração/invasão ◆ Linfonodo ◆ Invasão do músculo peitoral ◆ Invasão da parede torácica	

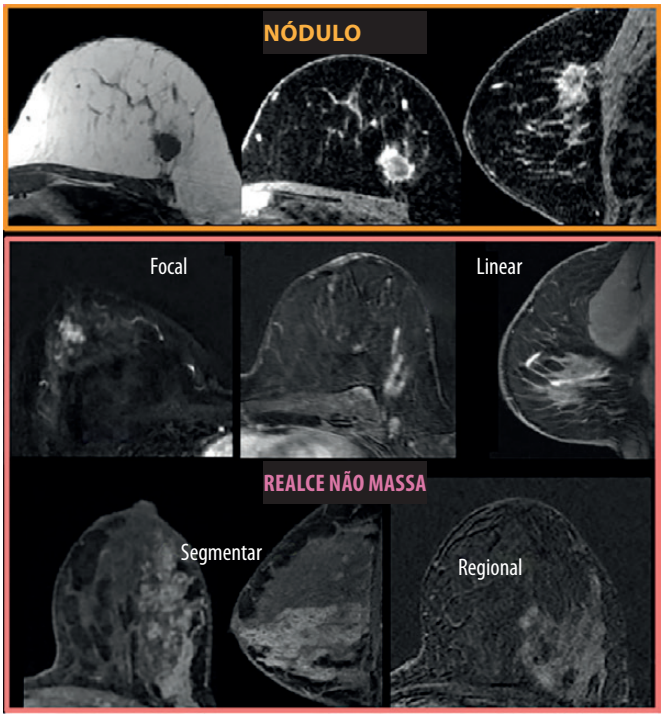
NÓDULO
Focal
Linear
REALCE NÃO MASSA
Segmentar
Regional

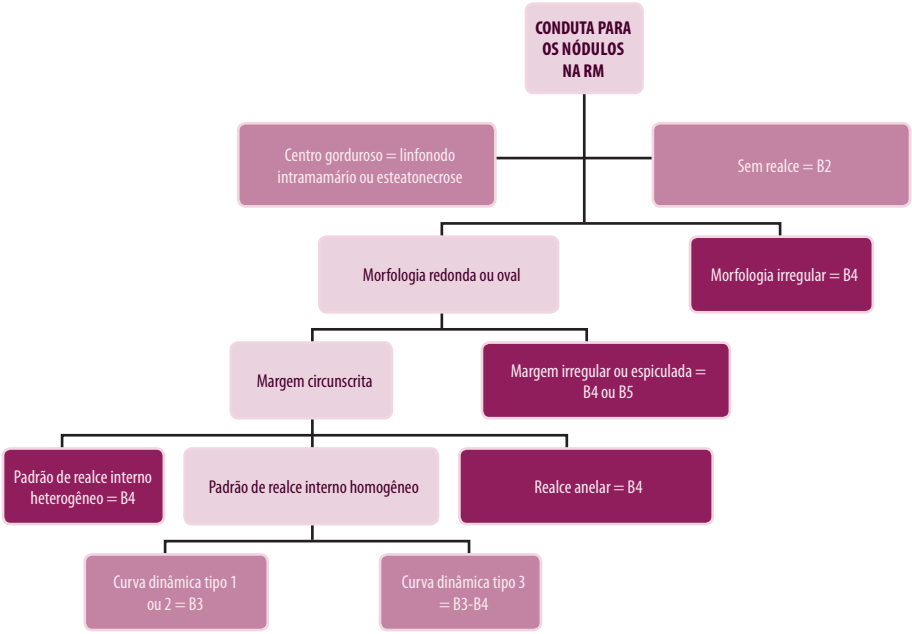
CONDUTA PARA OS NÓDULOS NA RM
Centro gorduroso = linfonodo intramamário ou esteatonecrose
Sem realce = B2
Morfologia redonda ou oval
Morfologia irregular = B4
Margem circunscrita
Margem irregular ou espiculada = B4 ou B5
Padrão de realce interno heterogêneo = B4
Padrão de realce interno homogêneo
Realce anelar = B4
Curva dinâmica tipo 1 ou 2 = B3
Curva dinâmica tipo 3 = B3-B4

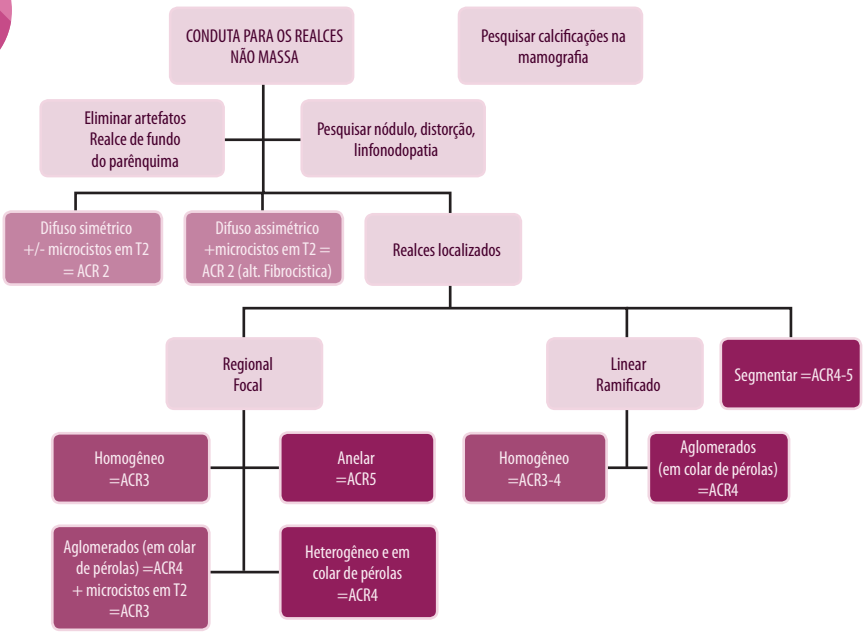

2. Classificação ACR e conduta a seguir

Classificação	VPP para malignidade	Descrição	**Conduta** (variável conforme o contexto)
ACR 0	**Indeterminado**	Anormalidade detectada indeterminada, aguardando um estudo completo (situação ligada sobretudo à segunda leitura do rastreamento)	Prosseguir a investigação
ACR 1	**Mamografia normal**	Nenhuma alteração descrita	Manter o rastreamento habitual
ACR 2	**Achados benignos VPP = 0%**	▸ Linfonodo intramamário ▸ Nódulos redondos correspondendo a cistos típicos na ultrassonografia ▸ Nódulos com densidade mista (lipoma/ hamartoma/galactocele/cisto oleoso) ▸ Cicatrizes conhecidas; ▸ Nódulos redondos com calcificações grosseiras (fibroadenoma/cisto) ▸ Calcificações cutâneas ou vasculares ▸ Calcificações em bastão / em "leite de cálcio" / com centro lucente / distróficas / fios de sutura calcificados ▸ Calcificações redondas regulares e difusas	Manter o rastreamento habitual

ACR3	**Achados provavelmente benignos VPP < 2%**	▸ Nódulo circunscrito, redondo ou oval, pode ter lobulações, mas sem microlobulações, não calcificado, sem líquido à ultrassonografia ▸ Assimetrias focais com contorno côncavo e/ou com gordura entremeada ▸ Calcificações redondas ou amorfas pouco numerosas em pequenos grupamentos arredondados isolados ▸ Pequenos grupamentos redondos ou ovais de calcificações pleomórficas pouco numerosas, com características prováveis de calcificações de um fibroadenoma	Controle precoce por 2 anos (nódulos: 4 meses / 8 meses/ 1ano – Calcificações: 6 meses / 6 meses / 1 ano) Ou Biópsia percutânea dependendo do contexto clínico (a pedido da paciente, antecedente pessoal ou familiar de câncer de mama, paciente de alto risco...)
ACR4	**Achados indeterminados < 2% < VPP < 95%**	▸ Nódulo não líquido, redondo ou oval, com contono microlobulado ou obscurecido pelo tecido fibroglandular ou que está aumentando de volume ▸ Assimetria focal com margem convexa ou assimetria em desenvolvimento ▸ Distorção arquitetural fora de um local de cicatriz conhecida e estável ▸ Calcificações redondas, numerosas e/ou agrupadas sem configuração nodular oval ou redonda ▸ Calcificações amorfas, agrupadas e numerosas ▸ Calcificações irregulares, pleomórficas, pouco numerosas	Biópsia percutânea em todos os casos

ACR5	**Alteração tipicamente maligna VPP > 95%**	▸ Nódulo de contorno não circunscrito (indistinto ou espiculado) ▸ Calcificações associadas a uma distorção arquitetural ou a um nódulo ▸ Calcificações lineares finas e ramificadas ▸ Calcificações grosseiras e heterogêneas ou pleomórficas finas, numerosas e agrupadas em focos ▸ Calcificações agrupadas com distribuição linear ou segmentar (topografia intraductal) qualquer que seja a sua morfologia ▸ Calcificações agrupadas que aumentaram em número ou calcificações cuja morfologia e distribuição tenham se tornado suspeita	Biópsia percutânea em todos os casos Se a biópsia for negativa: cirurgia
ACR6	**Alteração com malignidade comprovada histologicamente**		Estadiamento, pesquisa de multifocalidade

3. Relatório: os itens indispensáveis que devem ser mencionados

Sucinto, preciso e organizado

Técnica	Mamografia: dose glandular média de cada mama, número de incidências
Indicação do exame	**Contexto** (rastreamento, sinais clínicos relevantes) **Antecedentes** (pessoal ou familiar de neoplasia de mama ou de ovário, idade) **Tratamento** (contraceptivo, TRH) **Estudo comparativo** (comparação com exames anteriores, data)
Exame clínico	**Inspeção e palpação ++++**
Resultados: para cada mama	**Densidade mamária** **Descrição das alterações significativas:** ▸ tipo (nódulo/calcificações/distorção arquitetural...) ▸ dimensões ▸ localização (lateralidade / quadrante / profundidade em terços / distância da papila) ▸ achados associados

Conclusão	**Classificação ACR 1 A 5** para cada mama **Conduta** (controle precoce? Biópsia? Exames complementares?)

+ Quais informações foram fornecidas ao paciente?
+ O médico referindo

4. Classificação TNM do câncer de mama (AJCC 2010)

Tx	**Tumor não estimável**	
T0	**Tumor não palpável**	
	Tis	Carcinoma in situ
	Tis DCIS	Carcinoma ductal in situ
	Tis DCLS	Carcinoma lobular in situ
	Tis (Paget)	Doença de Paget do complexo areolopapilar sem tumor subjacente
T1	**Tumor ≤ 2 cm (no maior eixo)**	
	T1a	1 mm ≤ tumor ≤ 5 mm
	T1b	5 mm < tumor ≤ 1 cm
	T1c	1 cm < tumor ≤ 2 cm
T2	**2 cm < tumor ≤ 5 cm**	
T3	**Tumor > 5 cm**	
T4	**Nódulo com extensão direta para a parede torácica (a) ou para a pele (b) qualquer que seja seu tamanho**	
	T4a	Extensão direta para a parede torácica excluindo o músculo peitoral
	T4b	Edema / ulceração / nódulos permeando a pele
	T4c	T4a + T4b
	T4d	Carcinoma inflamatório
Nx	**Linfonodos regionais não possíveis de avaliar**	
N0	**Ausência histológica de invasão dos linfonodos regionais**	
N1	N1mi	0,2 mm < micrometástase ≤ 2 mm
	N1a	Invasão de 1 a 3 linfonodos axilares
	N1b	Invasão de linfonodos mamários internos no linfonodo sentinela sem sinais clínicos
	N1c	N1a + N1b

N2	N2a	Invasão de 4 a 9 linfonodos axilares (com pelo menos um grupo de células > 2 mm)
	N2b	Invasão de linfonodos mamários internos homolaterais suspeitos, na ausência de invasão de linfonodos axilares
N3	N3a	Invasão de pelo menos 10 linfonodos axilares ou de linfonodos infraclaviculares
	N3b	Invasão de linfonodos mamários internos homolaterais suspeitos com – invasão de linfonodos axilares – invasão de mais de 3 linfonodos axilares e invasão de linfonodos da cadeia mamária interna detectados no estudo do linfonodo sentinela sem sinais clínicos
	N3c	Invasão dos linfonodos supraclaviculares homolaterais
Mx	**Metástases à distância não possíveis de avaliar**	
M0	**Ausência de metástase à distância**	
M1	**Presença de metástase(s) à distância**	

TÓRAX

I. ANATOMIA
- A. Segmentação pulmonar
- B. Sítios nodais torácicos
- C. Lóbulo pulmonar secundário (lóbulo de Miller)

II. ORIENTAÇÃO DIAGNÓSTICA
- A. Micronódulos difusos
- B. Micronódulos densos ou calcificados
- C. Massas mediastinais
- D. Nódulos pulmonares múltiplos
- E. Lesões escavadas
- F. Condensações brônquicas
- G. Bronquiectasias
- H. Padrão em mosaico

III. RADIOGRAFIA DE TÓRAX
- A. Linhas e bordas mediastinais
- B. Semiologia das atelectasias na radiografia de tórax

IV. TOMOGRAFIA TORÁCICA
- A. Protocolos
- B. Nódulos pulmonares de detecção incidental
- C. Câncer de pulmão
- D. Pneumopatias infiltrativas difusas (PID)
- E. Doença vascular
- F. Doença das pequenas vias aéreas (bronquiolites)

Autores

Guillaume Chassagnon
(Tours)

Dra. Constance De Margerie-Mellon (Paris)

Dr. Renan Perignon
(Clermont-Ferrand)

Revisão

Prof. Gilbert Ferretti (Grenoble)

Tradução

Dr. Gustavo de Souza Portes Meirelles (Brasil)

I. ANATOMIA

A. Segmentação pulmonar

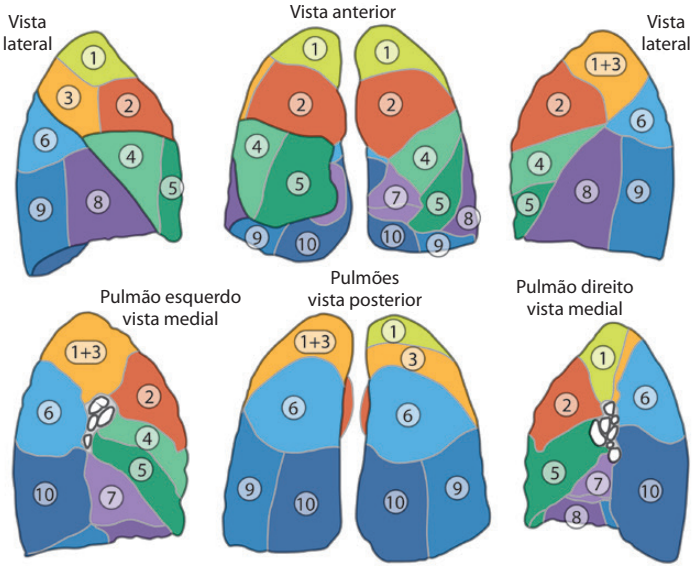

Illustração de d'A. Micheau modificado por G. Chassagnon

Pulmão direito		Pulmão esquerdo	
Lobo superior direito		**Lobo superior esquerdo**	
S1	Segmento apical	S1+3	Segmento apicoposterior
S2	Segmento anterior	S2	Segmento anterior
S3	Segmento posterior	S4	Segmento superior da língula
Lobo médio		S5	Segmento inferior da língula
S4	Segmento lateral	**Lobo inferior esquerdo**	
S5	Segmento medial	S6	Segmento superior
Lobo inferior direito		S7	Segmento basal medial
S6	Segmento superior	S8	Segmento basal anterior
S7	Segmento basal medial	S9	Segmento basal lateral
S8	Segmento basal anterior	S10	Segmento basal posterior
S9	Segmento basal lateral		
S10	Segmento basal posterior		

Nota : *Os endoscopistas e os anatomistas classificam de forma ligeiramente diferente os segmentos S2 e S3 que são invertidos.*

B. Sítios nodais torácicos

(Classificação da IASLC, baseada no TNM 2009)

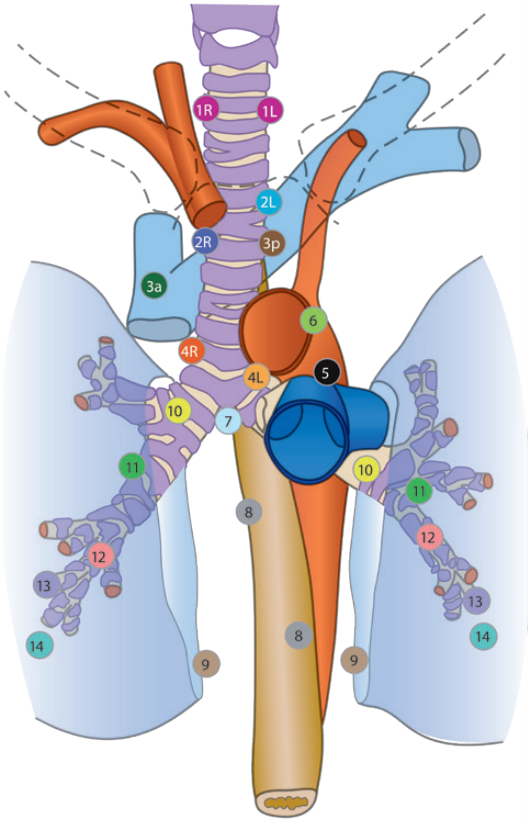

Linfonodos supraclaviculares			
Sítio 1: cervicais inferiores	Limite D/E: meio da traqueia		
	Limite sup:	Cartilagem cricoide	
	Limite inf:	Clavículas e borda superior do manúbrio	
Linfonodos mediastinais superiores			
Sítio 2: paratraqueais superiores	Limite D/E: parede lateral esquerda da traqueia		
	2D	Limite sup:	Borda superior do manúbrio
		Limite inf:	Cruzamento do tronco venoso braquiocefálico e traqueia
	2E	Limite sup:	Borda superior do manúbrio
		Limite inf:	Parede superior do arco aórtico

Sítio 3a: pré-vascular	Linfonodos localizados à frente dos vasos		
Sítio 3p: pré-vertebral	Linfonodos localizados atrás do esôfago		
Sítio 4: paratraqueais inferiores	Limite D/E = parede lateral esquerda da traqueia		
	4D	Limite sup :	Cruzamento do tronco venoso braquiocefálico e traqueia
		Limite inf :	Borda inferior da veia ázigos
	4E	Limite sup :	Parede superior da crossa aórtica
		Limite inf :	Borda superior da artéria pulmonar esquerda
Linfonodos aórticos			
Sítio 5: subaórticos	Linfonodos na janela aortopulmonar, lateralmente ao ligamento arterioso		
Sítio 6: paraórtico	Linfonodos anteriores e laterais à aorta ascendente e à crossa aórtica		
Linfonodos mediastinais inferiores			
Sítio 7: subcarinal	Limite sup :	Borda superior da carina	
	Limite inf :	Borda inferior do tronco brônquico intermediário à borda superior do brônquio superior esquerdo	
Sítio 8: paraesofágicos	Estes linfonodos estão localizados lateralmente ao esôfago, abaixo do sítio nodal 7		
Sítio 9: Ligamentos pulmonares	Estes linfonodos estão localizados no nível dos ligamentos pulmonares		
	Limite sup :	Veia pulmonar inferior	
	Limite inf :	Diafragma	
Linfonodos N1			
Linfonodos hilares / interlobares			
Sítio 10: hilar			
Sítio 11: interlobar			
Linfonodos Periféricos			
Sítio 12: lobar			
Sítio 13: segmentar			
Sítio 14: subsegmentar			

C. Lóbulo pulmonar secundário (lóbulo de Miller)

Lóbulo pulmonar secundário (= lóbulo de Miller)

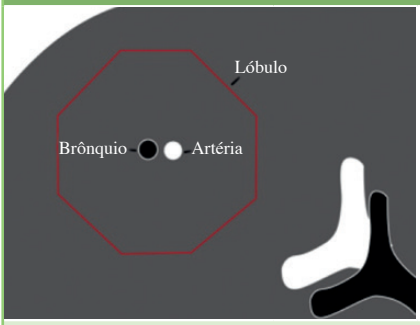

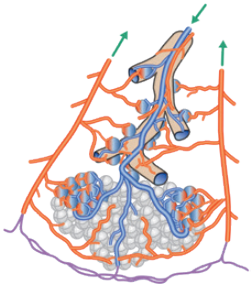

Trata-se da menor unidade pulmonar envolta por septos conjuntivos. Apresenta formato piramidal e com base poliédrica. O lóbulo pulmonar de Miller tem **como centro** o brônquio lobular e a artéria lobular adjacente. As veias lobulares e o sistema linfático se situam **na periferia** do lóbulo. A arquitetura do lóbulo é mantida pelo interstício, que pode ser dividido em duas partes: interlobular, na periferia do lóbulo, e intralobular, que forma a arquitetura interna do lóbulo.

Patologia: espessamento do interstício

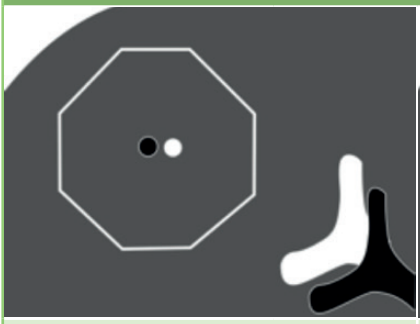

Espessamento dos septos interlobulares (visualização anormal dos septos)

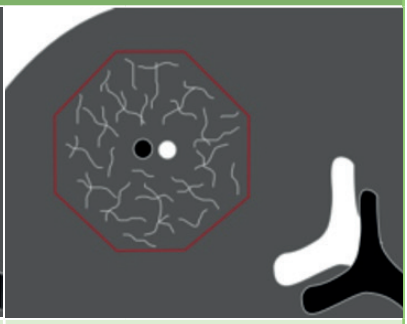

Espessamento dos septos intralobulares = reticulado

Patologia: distribuição dos nódulos pulmonares

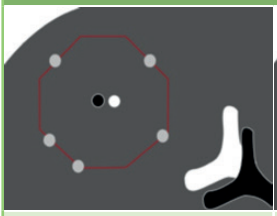

Distribuição perilobular

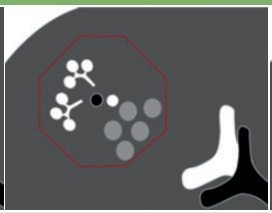

Distribuição centrolobular

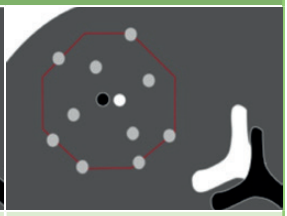

Distribuição aleatória

II. ORIENTAÇÃO DIAGNÓSTICA

A. Micronódulos difusos

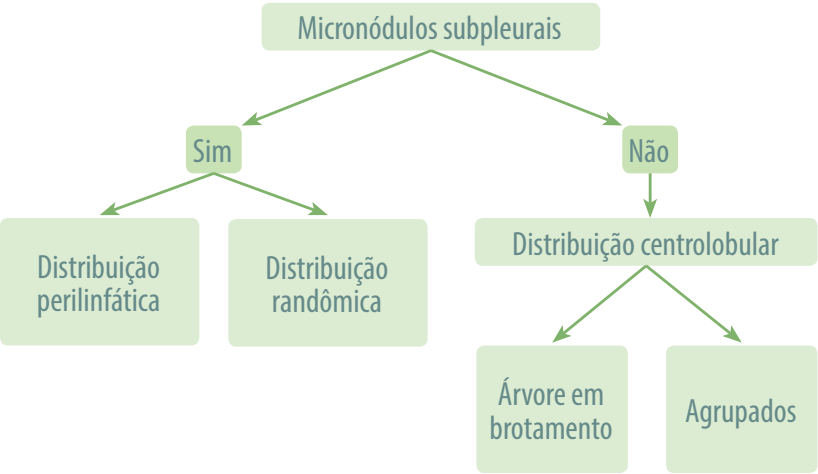

Tipo de disseminação	Topografia	Etiologias	
Perilinfática	• Subpleural • Peribronco-vascular • Sobre os septos interlobulares	• **Sarcoidose** • **Linfangite carcinomatosa** • Linfoma pulmonar primário • Beriliose • Silicose • Amiloidose • LIP	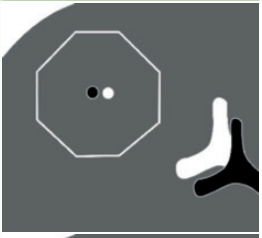
Difusos hematogênicos	• Aleatória (miliar)	• **Tuberculose miliar** • **Linfangite carcinomatosa** • Micose: candidíase, histoplasmose, blastomicose • Vírus: herpes, CMV, varicela	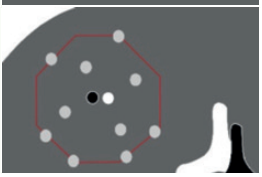

Endo e peri-bronquiolar	Árvore em brotamento	Tuberculose broncogênica Bronquiolites infecciosas Broncopneumopatia Bronquiolite inflamatória Pneumonia aspirativa Aspergilose broncoinvasiva	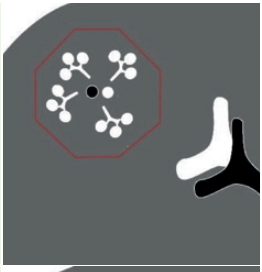
Centrolobular	Agrupados	Pneumonia de hipersensibilidade (PH) Bronquiolite respiratória do fumante (BR) Hemorragia intra-alveolar Rara: metástase centrolobular	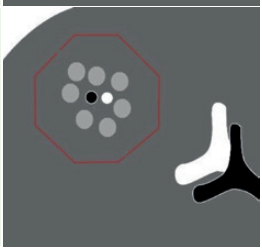

B. Micronódulos densos ou calcificados

- Sequelas pós-infecciosas: tuberculose, varicela.
- Hemosiderose.
- Calcificações decorrentes de insuficiência renal em diálise crônica (apicais).
- Histoplasmose, coccidioidomicose (Estados Unidos).
- Microlitíase alveolar (raríssima).

C. Massas mediastinais

Doenças do mediastino anterior	Doenças do mediastino médio	Doenças do mediastino posterior	Todos os compartimentos
Linfoma Bócio retroesternal Massa tímica (timoma, tumor carcinoide, hiperplasia tímica, cisto, timolipoma) Tumor embrionário (cisto dermoide) Adenopatias	Adenopatias Câncer brônquico central Massa esofágica Cisto broncogênico Cisto pericárdico Anomalia vascular Aneurisma ventricular esquerdo	Tumor neurogênico Infecção espinhal ou paraespinhal Hérnia de Bochdalek Aneurisma da aorta torácica	Linfoma Metástases Sarcoidose Tuberculose Castleman Cisto broncogênico Lesões gordurosas

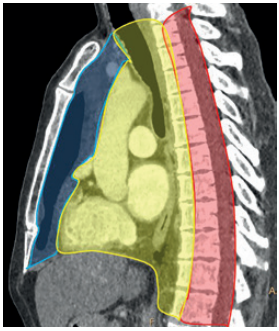

Esquema do mediastino de perfil com os três compartimentos, anterior (A), médio (M) e posterior (P), segundo a classificação de Felson

1: Linha passando pela borda anterior da traqueia e borda posterior do coração
2: Linha situada 1 cm atrás da borda anterior dos corpos vertebrais

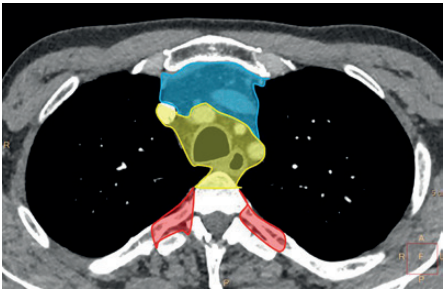

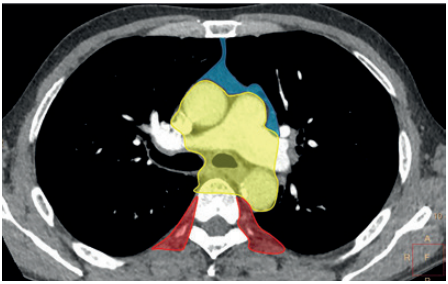

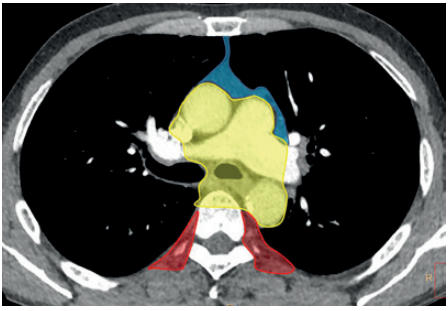

D. Nódulos pulmonares múltiplos

	Limites nítidos	Limites mal definidos
Causas frequentes:	• Tuberculose • Metástases pulmonares	• Tuberculose • Micoses (histoplasmose, aspergilose) • Neoplasias brônquicas (adenocarcinoma++) • Infartos pulmonares • Pneumoconioses

Causas menos frequentes ou raras:	• Embolias sépticas
	• Micoses:
	  • Histoplasmose
	  • Blastomicose
	  • Coccidioidomicose
	  • Criptococose
	• Parasitoses:
	  • Cistos hidáticos
	  • Paragonimíase
	  • Dirofilariose
	• Adenocarcinoma e neoplasias brônquicas primárias multiplas
	• Hamartomas múltiplos
	• Leiomiomatose pulmonar
	• Papilomatose
	• Linfoma
	• Impacções mucoides
	• Infartos pulmonares
	• Pneumoconioses
	• Parafinomas
	• Sarcoidose
	• Artrite reumatoide
	• Granulomatose de Wegener
	• Vasculites
	• Behçet
	• Histiocitose de células de Langerhans
	• Amiloidose torácica
	• Malformações arteriovenosas pulmonares
		• Parasitoses
		• Metástases (coriocarcinoma++)
		• Linfoma
		• Parafinoma
		• Sarcoidose (forma pseudoalveolar)
		• Nódulo necrobiótico da artrite reumatoide
		• Granulomatose de Wegener
		• Granuloma plasmocitário
		• Pseudolinfoma

E. Lesões escavadas

	Cavidade única		Cavidades múltiplas	
Parede(s)	**Fina**	**Grossa**	**Finas**	**Grossas**
Frequente	• Bolha • Pneumatocele • Hidatidose • Cisto broncogênico • Micoses	• Abscesso bacteriano • Câncer brônquico • Tuberculose • Micobactérias • Micoses	• Bolhas • Pneumatoceles • Hidatidose • Embolias sépticas • Pneumocistose • Metástases • Micoses	• Abscessos • Micobactérias • Metástases • Embolias sépticas • Wegener • Micoses
Raro	• Malformações • Infarto pulmonar • Parasitose • Doença reumatoide • Amiloidose • Pneumoconiose • Linfoma • Granuloma	• Malformações • Infarto pulmonar • Parasitoses • Doença reumatoide • Amiloidose • Pneumoconiose	• Malformações • Infarto pulmonar • Parasitoses • Doença reumatoide • Amiloidose • Papilomatose • Histiocitose de langerhans • Linfangioleiomiomatose • Síndrome de birtt-hogg-dubé • Doença de cadeias leves	• Malformações • Infarto pulmonar • Parasitoses • Doença reumatoide • Amiloidose • Papilomatose • Histiocitose

F. Condensações brônquicas

- Adenocarcinoma mucinoso invasivo (ex.: adenocarcinoma lepídico difuso).
- Linfoma.
- Sarcoidose.
- Pneumonia em organização (POC=BOOP): condensações migratórias.
- Wegener.
- Pneumopatia crônica eosinofílica: aspecto típico de halo invertido.
- Pneumonia lipoidica exógena: densidades de gordura no meio da consolidação.

G. Bronquiectasias

Localizadas	Difusas	Em Pediatria
Mecânicas: › Corpo estranho › Tumor benigno › Compressão nodal Sequelares (tuberculose...) Paquipleuris Bronquiectasia de tração	Infecciosas › Broncopneumopatias da infância › Coqueluche › VRS › Rubéola › AIDS Inalação de produto tóxico Fibrose pulmonar idiopática (FPI) Aspergilose broncopulmonar alérgica Colagenoses: › Artrite reumatoide, síndrome de gougerot-sjogren, espondilite anquilosante, lúpus › Marfan Retocolite hemorrágica, doença celíaca Sarcoidose	Mucoviscidose +++ Discinesia ciliar primária, síndrome de Kartagener Deficiências imunes Defeitos cartilaginosos congênitos Sequestro pulmonar Traqueobroncomegalia

H. Padrão em mosaico

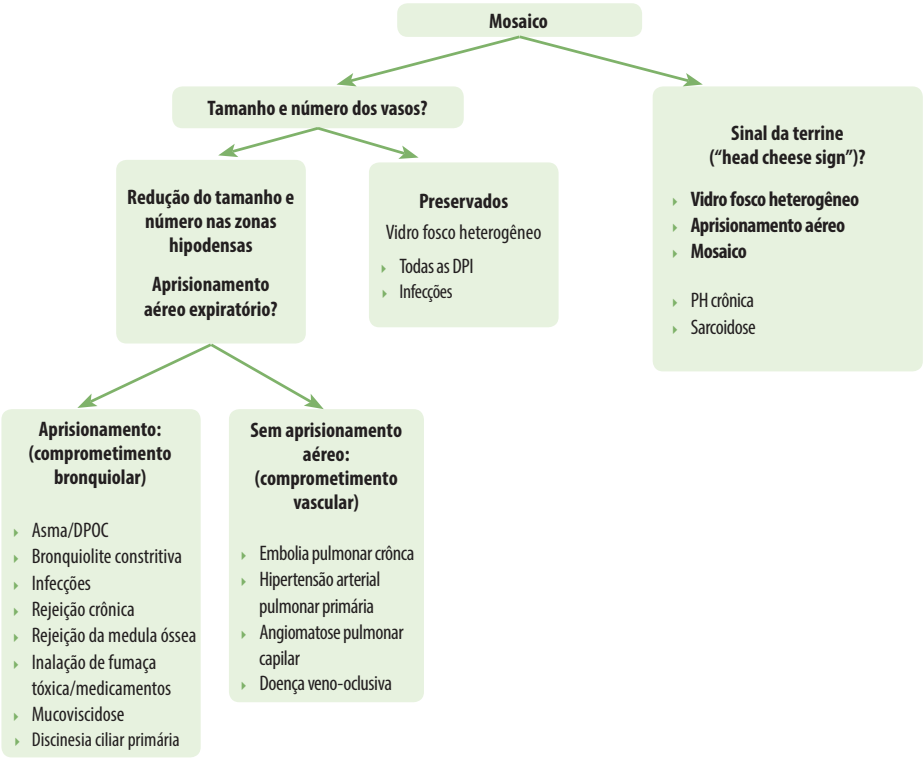

III. RADIOGRAFIA DE TÓRAX

A. Linhas e bordas mediastinais

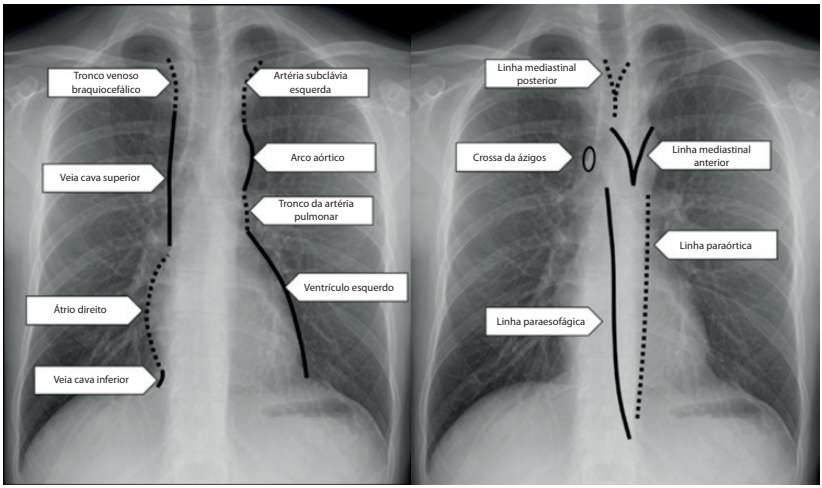

B. Semiologia das atelectasias na radiografia de tórax

Lobar superior direita	**Sinais diretos**	***Radiografia em PA:*** opacidade triangular apical direita com ápice voltado para o hilo e com base pleural, com borda inferior côncava
	Sinais indiretos	Hipertransparência do pulmão direito Elevação do hilo direito Retração traqueal direita Retração diafragmática direita
Lobar superior esquerda	**Sinais diretos**	***Radiografia em PA:*** opacidade paramediastinal superior esquerda com margens mal definidas, causando sinal da silhueta com o arco aórtico e ventrículo esquerdo ***Radiografia em perfil:*** opacidade anterior com borda posterior fissural
	Sinais indiretos	Hipertransparência do pulmão esquerdo (distensão compensatória do lobo sadio) Elevação do hilo esquerdo e retração traqueal para a esquerda Horizontalização do brônquio principal esquerdo Retração diafragmática esquerda

Lobar média	**Sinais diretos**	***Radiografia em PA***: opacidade direita de margens mal definidas, apagando a borda cardíaca ***Radiografia em perfil:*** opacidade triangular com ápice voltado para o hilo e base periférica anterior
	Sinais indiretos	Poucos pronunciados (pelo pequeno volume do lobo médio)
Lobar inferior direita	**Sinais diretos**	***Radiografia em PA:*** opacidade triangular posterior direita com ápice voltado para o hilo e base inferior, sem apagar a borda cardíaca direita
	Sinais indiretos	Hipertransparência do pulmão direito (distensão dos lobos sadios) Rebaixamento do hilo direito Elevação da cúpula diafragmática direita Desvio do coração para a direita
Lobar inferior esquerda	**Sinais diretos**	***Radiografia em PA:*** opacidade triangular inferior esquerda com ápice voltado para o hilo e base pleural, sem borrar a borda cardíaca esquerda
	Sinais indiretos	Hipertransparência do pulmão esquerdo (distensão dos lobos sadios) Verticalização do brônquio principal esquerdo Elevação da cúpula esquerda Desvio do mediastino para a esquerda

IV. TOMOGRAFIA TORÁCICA

A. Protocolos

1. Embolia pulmonar

a. Protocolo de aquisição padrão

- 120 kV habitual, 100 kV se <80 kg, 80 kV se <50 kg.
- NRD tórax < 450 mGy.cm mas se possível buscar 150 mGy.cm.
- Injeção de 60-80 ml de contraste a 4 ml/s, seguida de soro fisiológico com a mesma velocidade de injeção.
- Inspiração moderada, para evitar afluxo de sangue não contrastado vindo da VCI.
- Técnica de detecção do bolus na artéria pulmonar.

b. Mulheres grávidas

- Informação/consentimento da paciente (dose fetal pequena e risco de hipotiroidismo biológico neonatal).
- Ultrassonografia prévia dos membros inferiores.
- Diminuir a cobertura (remover ápices e bases pulmonares).
- 4 a 6 ml/s (hiperdébito cardíaco pela gravidez).
- Inspiração moderada para evitar o afluxo de sangue não opacificado vindo da VCI.

2. Demais protocolos tomográficos torácicos

a. Sem contraste

Alterações parenquimatosas (nódulo, condensação, asma, DPOC, bronquiectasias, doenças intersticiais, expostos a amianto).

b. Tempo arterial pulmonar

Embolia pulmonar, hemoptise, hipertensão arterial pulmonar ou dilatação do tronco da artéria pulmonar, infarto pulmonar, dor torácica.

c. Tempo arterial sistêmico

Doença aórtica, hemoptise (avaliação das artérias brônquicas), dor torácica, sequestro pulmonar…

d. Tempo tardio

- **> 70 s**: nódulo ou massa pleural em meio a derrame, massa em meio a uma consolidação, avaliação de câncer de pulmão (pesquisa de linfonodomegalias), confirmação de trombos cardíacos.
- **5-7 min**: com sincronização cardíaca, com 80 kv, com reconstruções de 5 mm para pesquisa de miocardite (5 min) ou de infarto pulmonar (7 min).

e. Expiração

Dividir o mA por 10 para pesquisa de aprisionamento aéreo, padrão em mosaico, traqueomalácia ou corpo estranho. Utilizar minIP na avaliação de aprisionamento aéreo.

f. Bifásico

Interessante na avaliação das serosas.
Exemplo de protocolo: 60 ml com 3 ml/s, pausa de 25 s, então 30 ml a 3 ml/s e aquisição após 80 s.

g. Decúbito ventral

Esclerodermia (fazer diretamente em decúbito ventral), fibrose pulmonar inicial, asbestose, para confirmar a presença de opacidades posteroinferiores (não ligadas ao decúbito).

B. Nódulos pulmonares de detecção incidental

1. Nódulo sólido (recomendações da Sociedade Fleischner)

Recomendações para indivíduos > 35 anos com nódulos pulmonares incidentais

Tamanho[a] do nódulo em mm	Paciente de baixo risco [b]	Paciente de alto risco[c]
≤ 4	Sem seguimento adicional	TC após 12 meses; se estável, sem seguimento adicional
> 4-6	TC após 12 meses; se estável, sem seguimento adicional	Após 6-12 meses, então com 18-24 meses se estável
> 6-8	TC após 6-12 meses, então com 18-24 meses se estável	TC após 3-6 meses, então com 9-12 meses e após 24 meses se estável
> 8	TC com 3, 9 e 24 meses, protocolo de Swensen, PET/CT e/ou biópsia	Igual ao baixo risco

a Média dos dois maiores diâmetros
b Sem antecedente de tabagismo (ou com histórico muito discreto) e outros fatores de risco conhecidos
c Antecedente de tabagismo ou outros fatores de risco comuns (antecedente de neoplasia brônquica em parente de 1º grau e exposição a amianto, principalmente)

2. Nódulo em vidro fosco ou misto (recomendações da Sociedade Fleischner)

Tipo de nódulo	Recomendação de conduta	Observações
Nódulo em vidro fosco puro		
≤5 mm	Sem seguimento adicional	Necessidade de cortes milimétricos para confirmar o aspecto de vidro fosco
>5 mm	TC de controle com três meses, se persistente TC anual por pelo menos três anos	Pouco valor do PET, não recomendado
Nódulo solitário misto	TC de controle com três meses, se persistente e se a parte sólida for < 5 mm, TC anual por pelo menos três anos. Se persistente e parte sólida > 5 mm, biópsia ou ressecção cirúrgica	Pensar no PET/CT para nódulos parcialmente sólidos > 10 mm
Nódulos múltiplos em vidro fosco ou mistos		
Em vidro fosco puro ≤ 5 mm	TC de controle com dois e quatro anos	Buscar etiologias alternativas
Vidro fosco puro > 5 mm sem lesão dominante	TC de controle com três meses, se persistente TC anual por pelo menos três anos	Pouco valor do PET, não recomendado
Nodule(s) dominant(s) avec composante mixte ou solide	TC de controle com três meses. Se persistente e se a parte sólida for > 5 mm, biópsia ou resecção cirúrgica, principalmente se a parte sólida for > 5 mm	Pensar em cirurgia com ressecção limitada em pacientes com uma lesão dominante suspeita para câncer

3. Recomendações francesas baseadas no estudo de rastreamento NELSON, tendo em conta a volumetria

	<5 mm	5-10 mm	>10 mm
Nódulo em vidro fosco puro	Sem acompanhamento (exceto para nódulos múltiplos em vidro fosco: controle anual por dois a quatro anos)	Controle tomográfico após três meses (± após antibioticoterapia) ‣ Se estável após três meses: controle anual por três a cinco anos ‣ Se crescimento: > 2 mm ou aparecimento de um componente sólido: RMD[a]	
Nódulo parcialmente sólido (medir o diâmetro do componente sólido)	Controle tomográfico após três meses (± após antibioticoterapia) ‣ Se estável após três meses e componente sólido < 5 mm: controle anual por três a cinco anos ‣ Se crescimento: > 2 mm ou aparecimento de um componente sólido: RMD[a]		
Nódulo sólido (sem características de nódulo benigno[b])	Se tamanho < 3 mm e sem fatores de risco: sem seguimento adicional Se tamanho = 3 mm e fatores de risco: tomografia após um ano	Seguimento com três meses com volumetrias em D0 e D90: ‣ Se TDV > 400 dias: tomografia após um ano ‣ Se TDV< 400 dias: RMD	RMD

RMD: reunião multidisciplinar para discussão cirúrgica.

TDV: Tempo de Duplicação de Volume = (t.ln2) / ln (Vf/Vi).

t: intervalo entre as 2 tomografias

Vf : volume final

Vi : volume inicial

a. Cirurgia raramente realizada para nódulos em vidro fosco puro, a ser considerada caso a caso.

b. Critérios para nódulo benigno: calcificação central (em dois planos perpendiculares) ou difusa, componente gorduroso (-40 a -120 HU), nódulo triangular ou poligonal com bordas lisas, menor que 10 mm, localizado abaixo da carina, a menos de 10 mm da pleura ou fissura.

c. Fatores de risco: idade > 40 anos, tabagismo > 30 anos-maços, exposição ao amianto, antecedente de câncer.

d. Se a volumetria for impossível de ser realizada: um aumento de diâmetro superior a 2 mm deve ser considerado como suspeito de malignidade e discutido em RMD.

C. Câncer de pulmão

1. TNM do câncer de pulmão (câncer de não pequenas células, câncer de pequenas células e tumores carcinoides), 2009

T	x	Tumor não avaliado ou detectado pela presença de células malignas no escarro ou lavado brônquico, sem visualização do tumor por exame endoscópico ou de imagem
	0	Nenhuma evidência de tumor primário
	is	Carcinoma *in situ*
	1	Tumor ≤ 3cm em sua maior dimensão, cercado por pulmões ou pleura visceral, sem evidência broncoscópica de invasão mais proximal do que o brônquio lobar • **T1a:** Tumor ≤ 2 centímetros • **T1b:** Tumor > 2 e ≤3cm
	2	Tumor > 3 cm e ≤ 7 cm na sua maior dimensão ou com qualquer das seguintes características: ‣ envolvimento do brônquio principal a 2 cm ou mais da carina ‣ invasão da pleura visceral ‣ presença de atelectasia ou pneumopatia obstrutiva que se estende para a região hilar sem atingir os pulmões • **T2a:** Tumor > 3 cm e: ≤5 cm • **T2b:** Tumor > 5 cm e: ≤ 7 cm
	3	Tumor > 7 centímetros ‣ ou invadir diretamente uma das seguintes estruturas: a parede torácica (inclusive no caso do tumor de Pancoast), o diafragma, o nervo frênico, a pleura mediastinal, pleural ou parietal ou o pericárdio ‣ ou um tumor no brônquio principal a 2 cm da carina sem a invadir ‣ ou associado a atelectasia ou doença pulmonar obstrutiva ‣ ou presença de um nódulo tumoral separado no mesmo lobo
	4	Tumor de qualquer tamanho: ‣ invadindo diretamente uma das seguintes estruturas: mediastino, coração, vasos principais, traqueia, nervo laríngeo recorrente, esôfago, corpo vertebral, carina ‣ ou a presença de um nódulo tumoral distinto em outro lobo pulmonar
N	x	Gânglios não avaliados
	0	Nenhuma metástase linfonodal regional
	1	Metástase em linfonodos hilares intrapulmonares, peribrônquicos e/ou ipsilaterais, incluindo invasão direta
	2	Metástase em linfonodos mediastinais ipsilaterais e/ou subcarinais
	3	Metástase nos linfonodos mediastinais contralaterais, hilares contralaterais, escalenos ou subclaviculares ipsilaterais ou contralaterais
T	x	Metástases não avaliadas
	0	Nenhuma metástase à distância
	1	• **M1a:** Nódulo(s) distinto(s) em um lobo contralateral; tumor com nódulos pleurais ou derrame maligno pleural (ou pericárdico) • **M1b:** metástase à distância

2. Elementos importantes do relatório

Avaliação do tumor primário	Tamanho	Maior eixo do tumor no plano axial
	Detecção de tumores sincrônicos ou metastáticos	Outro nódulo no mesmo lobo: T3; nódulo em outro lobo do mesmo pulmão: T4; nódulo no pulmão contralateral: M1a
	Extensão pleural	Dificuldade em se afirmar na TC (espessamento pleural, desaparecimento da gordura subpleural, presença de infiltração limitada da parede torácica: sinais inespecíficos, podendo ser também secundários a uma reação inflamatória
	Extensão para a parede torácica	Lise costal, extensão tumoral nas partes moles intercostais
	Extensão mediastinal	Restrita à pleura mediastinal, à gordura mediastinal ou ao pericárdio: não é uma contraindicação operatória formal
		Sinais de extensão mediastinal importante (T4) • obstrução vascular, invasão endoluminal, acometimento circunferencial da veia cava superior, tronco venoso braquiocefálico ou tronco da artéria pulmonar, da artéria pulmonar direita acima da origem da artéria mediastinal do lobo superior direito ou da artéria pulmonar esquerda a menos de 1 cm após a sua origem • invasão da traqueia • deformação dos contornos da aorta ou envolvimento dos vasos arteriais supra-aórticos • invasão cardíaca (mais frequentemente do átrio esquerdo) ou efeito de massa nas câmaras cardíacas • acometimento circunferencial do esôfago • extensão direta para um corpo vertebral
	Tumor do ápice pulmonar	Buscar acometimento dos vasos subclávios, nervos do plexo braquial, costelas e da coluna vertebral (reconstruções sagitais, extensão melhor especificada pela ressonância magnética)
Avaliação linfonodal	Investigação de linfonodos mediastinais ou hilares aumentados (> 10 mm no pequeno eixo), mesmo se a sensibilidade e a especificidade forem insuficientes (papel na orientação de biópsias ganglionares se paciente operável). Atenuação, necrose central, realce após injeção, Forma dos gânglios: sensibilidade e especificidade insuficientes	
Avaliação de metástases	Cérebro > osso > fígado > adrenais Adrenal: diagnóstico diferencial com adenoma (comum na população geral, contornos regulares, geralmente < 2 cm, baixa densidade espontânea < 10 UH)	

D. Pneumopatias infiltrativas difusas (PID)

1. Conduta diagnóstica em pacientes com PID

1. *Descrição das lesões*
   - Lesões elementares predominantes (faveolamento, reticulado, vidro fosco, nódulos...).
   - Lesões pulmonares associadas.
   - Topografia das lesões:
     - Na escala do pulmão: extensão craniocaudal (predomínio nas bases, nos ápices...) e axial (topografia periférica...), simetria.
     - Na escala do lóbulo pulmonar secundário: predomínio centrolobular, perilobular, difuso.
2. *Investigação de lesões associadas extrapulmonares (placas pleurais, dilatação esofágica, linfonodomegalias, etc.).*
3. *Integração com a clínica*
   - Idade, sexo
   - tabagismo, antecedentes
   - Histórico de exposição (profissão, aves, produtos tóxicos...)
   - Dados biológicos e do LBA
4. *Evolução temporal das lesões*

2. Sarcoidose

a. Sinais tomográficos da sarcoidose

Manifestações típicas	Manifestações atípicas
• Linfonodomegalias hilares e mediastinais bilaterais e simétricas • Lesões parenquimatosas predominando nos campos superiores e médios • Micronódulos e nódulos de topografia perilinfática • Lesões fibrosantes: reticulado, distorção arquitetural, bronquiectasias de tração, perda de volume • Opacidades peri-hilares bilaterais	• Vidro fosco • Condensações alveolares • Opacidades lineares: reticulado, espessamentos septais • Lesões fibrocísticas: cistos, bolhas, enfisema e faveolamento predominando nos campos superiores e médios • Miliar • Atenuação em mosaico, anomalias traqueobrônquicas, atelectasias • Envolvimento pleural: derrame, quilotórax, hemotórax, pneumotórax, espessamento ou calcificações pleurais

b. *Estadios radiográficos (não tomográficos) da sarcoidose*

Estágio 0	Normal
Estágio 1	Linfonodomegalias
Estágio 2	Linfonodomegalias + Opacidades pulmonares
Estágio 3	Opacidades pulmonares
Estágio 4	Fibrose

3. Pneumonias intersticiais idiopáticas

a. *Critérios de pneumopatia intersticial usual (PIU), segundo a ATS/ERS/JRSIALAT2011*

Padrão PIU (se todos os critérios)	Padrão PIU possível (se todos os critérios)	Padrão inconsistente com PIU (se pelo menos um dos critérios)
• Predomínio subpleural e basal • Reticulado • Faveolamento com ou sem bronquiectasias de tração • Ausência de manifestação incompatível com um aspecto de PIU (coluna 3)	• Predomínio subpleural e basal • Reticulado • Ausência de manifestação incompatível com um aspecto de PIU (coluna 3)	• Predomínio nos campos superiores ou médios • Predomínio peribroncovascular • Vidro fosco extenso • Micronódulos difusos • Lesões císticas (excluindo faveolamento) • Atenuação em mosaico difusa/aprisionamento de ar na expiração (bilateral, em três lobos ou mais) • Condensações parenquimatosas segmentares ou lobares

b. Classificação das pneumonias intersticiais idiopáticas (ATS/ERS2013) e seus principais diagnósticos diferenciais

Formas principais		Diagnósticos diferenciais
Fibrose pulmonar idiopática*	**Aspecto:** de pneumonia intersticial usual (PIU=UIP), conforme os critérios da ATS/ERS/JRS/ALAT	Pneumonia intersticial não específica (PINE), Pneumonia por hipersensibilidade crônica (presença de zonas de aprisionamento aéreo, nódulos centrolobulares, vidro fosco), sarcoidose, asbestose
Pneumonia intersticial não específica (PINE)*	**Aspecto:** lesões de topografia periférica predominando nos campos inferiores, associadas a vidro fosco, reticulado, bronquiectasias e +/- faveolamento e condensações parenquimatosas	Formas não idiopáticas de PINE= colagenoses (esclerodermia, dermatopolimiosite, Sjögren, artrite reumatoide), PIU, pneumonite por drogas, pneumonia por hipersensibilidade
Bronquiolite respiratória com doença pulmonar intersticial (BR-DPI)**	**Aspecto:** lesões predominando nos ápices: nódulos bronquiolares, vidro fosco	
Pneumonia intersticial descamativa (PID)**	**Aspecto:** predomínio de vidro fosco bilateral periférico nos campos inferiores, diminuição do volume pulmonar, + /- cistos e reticulado	
Pneumonia em organização criptogênica (POC = antiga BOOP)***	**Aspecto:** condensações parenquimatosas migratórias (topografia subpleural, peribronocovascular ou perilobular), vidro fosco, sinal do halo invertido (= sinal do atol)	*Outras causas de PO: medicamentosa, artrite reumatoide, síndrome das antissintetases*
Pneumonia intersticial aguda (PIA)***	**Aspecto:** dano alveolar difuso (vidro fosco extenso, espessamento septal, reticulado, condensação parenquimatosa nas zonas pendentes) com lesões fibrosantes quando a doença se agrava (distorção arquitetural, bronquiectasias)	*Outras causas de dano alveolar difuso* = PIA não idiopática (medicamentosa), SARA

Formas raras		
Pneumonia intersticial linfoide (PIL)	**Aspecto:** Vidro fosco bilateral extenso com nódulos com contornos mal definidos +/- cistos +/- pequenas linfonodomegalias	*Outras causas de PIL:* HIV, síndrome de Sjogren *Diagnóstico diferencial:* linfoma
Fibroelastose pleuroparenquimatosa idiopática (FEPP)	**Aspecto:** predomínio nos lobos superiores, condensações subpleurais com bronquiectasias de tração e perda de volume dos lobos superiores	
Formas não classificáveis		

* = *PII Pneumonias intersticiais fibrosantes crônicas*
** = *PII Pneumonias intersticiais ligadas ao tabagismo*
*** = *PII Pneumonias intersticiais agudas ou subagudas*

E. Doença vascular

1. Embolia pulmonar

a. Critérios de qualidade

Contrastação do tronco da artéria pulmonar > 250 UH.
Ausência de artefato respiratório e na VCS.

b. Especificar

- Sinal direto de embolia pulmonar (TEP): falha de enchimento endoarterial; caráter uni/bilateral; nível mais proximal: troncular, lobar, segmentar ou subsegmentar.
- Sinal indireto: infarto pulmonar (condensação periférica subpleural, base pleural triangular com área central hipoatenuante descrita como "imagem em miolo de pão").
- Fator de gravidade: avaliar a relação VD/VE (se > 0,9: maior mortalidade).
- Obs.: Se TEP subsegmentar, especificar o número de territórios envolvidos, pois se unicamente subsegmentar o tratamento com anticoagulante deve ser reavaliado.

c. Avaliar se o exame é não diagnóstico

- Contrastação arterial insuficiente ou artefatos que impedem a análise em nível segmentar.
- Imagem duvidosa.
- A imagem sugere um infarto sem qualquer sinal direto de embolia.

2. Hipertensão arterial pulmonar

a. Generalidades

- **Definição:** pressão arterial pulmonar média > 25 mmHg no repouso, no cateterismo direito.

- **Circunstâncias usuais do exame:** avaliação de dispneia ou insuficiência cardíaca direita.
- **Possível local das outras explorações:**
  - Diagnóstico de certeza: cateterismo direito (padrão ouro).
  - Radiografia/TC: triagem/etiologia.
  - Cintilografia de ventilação/perfusão: mostra defeitos de perfusão que não estão associados a alterações de ventilação.
  - Ecocardiografia: triagem e acompanhamento.
  - RM: estudo da rede arterial pulmonar e função ventricular direita.

b. Classificação atualizada da hipertensão arterial pulmonar

1. *Hipertensão arterial pulmonar (HP)*
   - HP idiopática.
   - HP hereditária.
   - Induzida por droga ou toxina.
   - Associada (colagenose, HIV, hipertensão portal, cardiopatia congênita, esquistossomose).

   1'. Doença venooclusiva pulmonar e hemangiomatose capilar pulmonar (DVO e HCP)

   1". HP persistente do recém-nascido
2. *HP por insuficiência cardíaca esquerda*
   - Disfunção sistólica do ventrículo esquerdo.
   - Disfunção diastólica do ventrículo esquerdo.
   - Doença valvar.
3. *HP por doença pulmonar e/ou hipóxia*
4. *HP por TEP crônico*
5. *HP por causas indeterminadas ou multifatoriais*
   - Doenças hematológicas: anemia hemolítica crônica, doença linfoproliferativa, esplenectomia.
   - Doenças sistêmicas: sarcoidose, histiocitose pulmonar, linfangioleiomiomatose.
   - Doenças metabólicas.
   - Outras.

c. Radiografia

Sinais diretos	Sinais indiretos
Dilatação proximal da artéria pulmonar Artéria pulmonar interlobar descendente direita: Diâmetro 16, 17, 18 e 19 mm Sensibilidade 76, 68, 57 e 43% Especificidade 67, 80, 87 e 90% Disparidade entre a dilatação de artérias pulmonares proximais e artérias pulmonares distais normais	Cardiomegalia (ICT > 0,5) Dilatação do VD e AD Elevação da ponta do VD

d. Papel da TC na HAP

- **Diagnóstico: sinais diagnósticos**
  - Diâmetro do tronco arterial pulmonar> 29 mm (Se: 87%, Esp: 89%). Relação do diâmetro do tronco da artéria pulmonar (AP) e aorta > 1 (para pacientes <50 anos).
  - Dilatação proximal das artérias pulmonares proximais.
  - Sinais indiretos:
    - Relação VD/VE > 1.
    - Espessamento da parede livre do VD> 4 mm.
    - Abaulamento do septo interventricular.
    - Dilatação do átrio direito, seio coronário, VCI.
    - Derrame pericárdico: gravidade.
  - Atenção! Nos casos de fibrose, o diâmetro da AP e a relação AP/Ao não são confiáveis para a detecção da HAP.
- **Avaliação de extensão: avaliação etiológica**
  - **HAP primária:**
    - Ausência de lesões pulmonares.
    - Diagnóstico de exclusão na ausência de outra causa.
  - **HAP relacionado a TEP crônico**
    - Obstrução vascular: estenose arterial, imagens de sinéquias (teias e bandas), trombos crônicos parietalizados +/- calcificados.
    - Suprimento arterial sistêmico.
    - Perfusão em mosaico.
    - Infarto pulmonar.
  - **HAP relacionada a doença cardíaca e valvopatias esquerdas**
    - Derrame pleural e cardiomegalia.
    - Espessamento septal.
    - Vidro fosco ou condensações parenquimatosas.
    - Dilatação das veias pulmonares ++.
    - Redistribuição vascular para os ápices pulmonares.
  - **HAP em casos de shunts esquerdo-direito**
  - **Doença venooclusiva e hemangiomatose capilar**
    - Espessamento de septos interlobulares.
    - Nódulos centrolobulares difusos.
    - Perfusão em mosaico.
    - Linfonodomegalia mediastinal.
    - Sem dilatação das veias pulmonares.
- **Acompanhamento**
  - Regressão parcial dos sinais com o tratamento.

F. Doenças das pequenas vias aéreas (bronquiolites)

Manifestações na TC	
Nódulos centrolobulares	= Nódulos de densidade sólida ou não sólida
Aspecto de árvore em brotamento	= Nódulos centrolobulares ramificados (papel do MIP)
Bronquiectasias e bronquiolectasias	= Dilatações dos brônquios e bronquíolos
Espessamentos brônquicos e bronquiolares	= Espessamento das paredes brônquicas e visualização anormal dos bronquíolos devido ao espessamento de suas paredes
Atenuação em mosaico	Devemos mencionar aprisionamento aéreo apenas nos cortes em expiração, quando a diferença de densidade entre áreas normais e anormais (mais escuras) se acentua com a fase expiratória

Principais bronquiolites celulares	
Histologia: a presença de células inflamatórias é o principal sinal **Principais sinais tomográficos:** nódulos, espessamentos parietais brônquicos e bronquiolares	
Bronquiolite Infecciosa	*Sinais na TC:* nódulos centrolobulares, árvore em brotamento
	Etiologias: viral, bacteriana, micobacteriana, aspergilose
Bronquiolite respiratória do fumante (BR)	Se é sintomático, chamamos de bronquiolite respiratória com doença pulmonar intersticial (BR-DPI)
	Sinais na TC: nódulos centrolobulares em vidro fosco nos ápices, frequentemente associados a opacidades em vidro fosco
Pneumonia de hipersensibilidade (forma subaguda)	*Sinais na TC:* nódulos centrolobulares mal definidos em vidro fosco, aprisionamento de ar expiratório Distribuição difusa ou predominando nas bases
Bronquiolite aspirativa	= inflamação crônica relacionada a aspirações repetidas
	Sinais na TC: árvore em brotamento + / - condensações alveolares, A topografia depende da posição do paciente durante as aspirações (LID +++)
Bronquiolite folicular	*Terrain:* imunodeficiência (HIV...), síndrome de Sjögren, artrite reumatoide, síndromes linfoproliferativas...
	Sinais na TC: pequenos nódulos centrolobulares + / - nódulos peribroncovasculares e subpleurais, opacidades em vidro fosco, espessamento parietal brônquico
Bronquiolites constritivas	
Histologia: estreitamento luminal brônquico por fibrose **Principais sinais tomográficos:** distensão torácica, atenuação em mosaico com aprisionamento pulmonar na expiração **Etiologias:** pós-infecciosas (infecção viral ou por M. pneumoniae na infância), pós-transplante pulmonar, após transplante de medula óssea, doenças do tecido conjuntivo (artrite reumatoide +++, lúpus)...	

EMERGÊNCIAS

I. CRÂNIO
- A. Hemorragias
- B. Herniações cerebrais

II. COLUNA
- A. Coluna cervical superior
- B. Coluna cervical inferior de C3 a C7
- C. Fraturas da coluna tóraco-lombar

III. FRATURAS DO ANEL PÉLVICO

IV. TRAUMATOLOGIA VISCERAL

V. TRAUMATISMOS VASCULARES
- A. Lesões vasculares
- B. Lesões vasculares pélvicas

VI. SINAIS TOMOGRÁFICOS DE CHOQUE HIPOVOLÊMICO

VII. FRATURAS ÓSSEAS PERIFÉRICAS
- A. Membro superior
- B. Membro inferior

VIII. MORTE ENCEFÁLICA E DOAÇÃO DE ÓRGÃOS

Autores

Dra. Isabelle Ract (Rennes)

Dr. Julien Frandon (Grenoble)

Dra. Ingrid Millet (Montpellier)

Tradução

Dr. Antonio Rahal (Brasil)

Dr. Paulo Savoia (Brasil)

Revisão

Prof. Jean-Yves Gauvrit (Rennes)

Prof. Jean-Baptiste Pialat (Lyon)

Agradecimentos

Prof. Anne Cotten (Lille)

I. CRÂNIO

Dicas e truques: Procurar por lesões de contra-golpe. Atenção se há assimetria ou hiperdensidade muito acentuada na foice ou tenda do cerebelo, pensar em HSD.

Procurar anormalidades comparando com lesões subcutâneas.

A. Hemorragias

Janela ideal W 150 UH e L 70 UH

HSA: observar com atenção a cisterna interpeduncular e dentro dos cornos occipitais dos ventrículos.

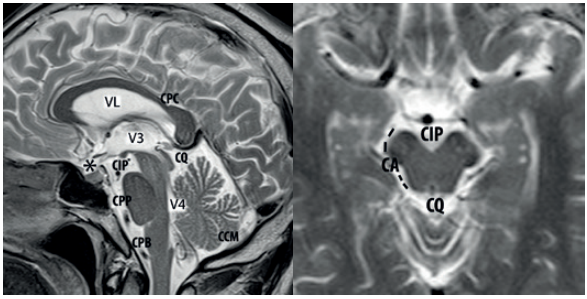

CPC: Pericaloso
CIP: Interpeduncular
CPP: Pré-pontino
CPB: Pré-bulbar
CCM: Cerebelo-medular (grande cisterna)
CQ: Quadrigeminal
CA: Cisterna ambiens
Traços pontilhados: cisterna látero-mesencefálica
*: Quiasma-óptico – suprsselar

	HED	HS
Natureza	Adjacente a uma área de impacto traumático	Impacto direto ou desaceleração/aceleração
Forma	Lente hiperdensa biconvexa	Linha em crescente hiperdensa ou formato de croissant
Extensão	Atravessa a foice e a tenda, mas não as suturas	Não atravessa a tenda, nem a foice Atravessa as suturas
Origem	90% sangramento arterial	90% sangramento venoso
Lado	Unilateral	Uni ou bilateral
Lesões associadas	90%: fratura da calota craniana	70%: lesões intra-axiais – contusões
Sintomas	Intervalo livre 50% dos casos	Presente desde o início
Outros	Sinal do turbilhão = sangramento ativo Presença de ar: possível fratura de mastoide ou seios da face	Se em criança: pensar em maus tratos

Diagnóstico diferencial de HSD: Alargamento dos espaços subaracnoides, com visualização das veias que atravessam os espaços (HSD comprime as veias contra o córtex).

B. Herniações cerebrais

Herniações supratentorais

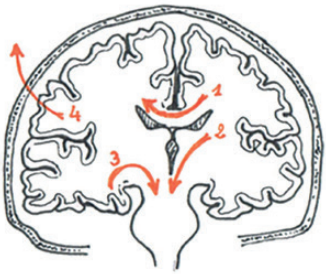

1. Cingulares (abaixo da foice)
2. Central
3. Uncal
4. Através da calvaria

Herniações infratentoriais

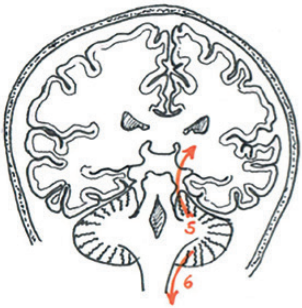

5. Transtentorial: Vermis superior
6. Tonsilar + conexões amigdalianas

II. COLUNA

A. COLUNA CERVICAL SUPERIOR

Radiografias:

Cinco incidências: face com boca aberta, face, perfil, duas oblíquas.

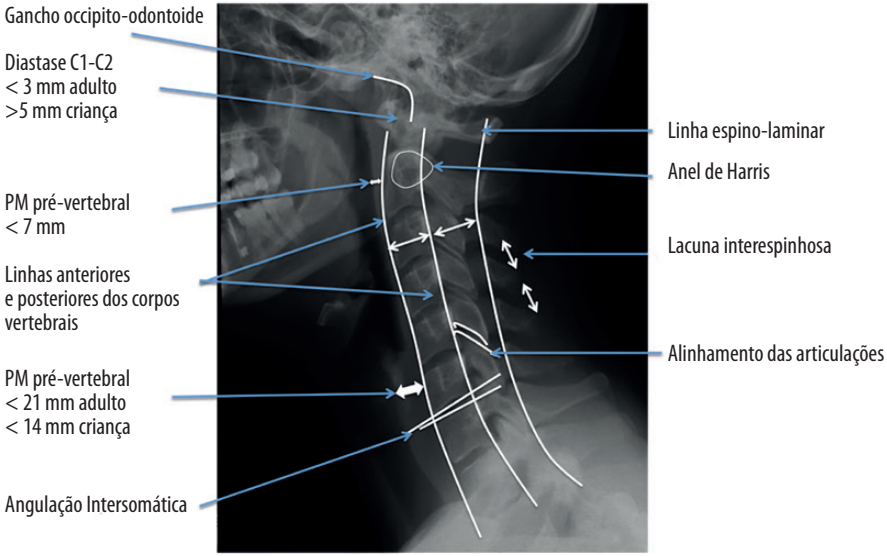

Análise semio-radiológica da coluna: "ABC'S"

Alinhamento: incidência de perfil e de face com boca aberta.
Osso: procura de fratura.
Cartilagem: diástase unco-vertebral unilateral.
Tecidos moles: espessamento das partes moles pré-vertebrais
Normal ≤ 7 mm de C0 a C4 e ≤ 21 mm de C4 a C7.

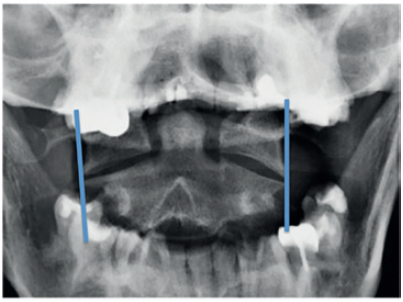

Alinhamento das massas laterais de C1-C2
(na faixa etária infantil é possível assimetria até os sete anos)
Centralização do odontoide

Fraturas	Mecanismo	Classificação e semiologia	Verificar
Condilos Occipício	Acidente em veículo automotor F+E+R	**Classificação de Anderson e Montesano** (quanto ao mecanismo)	Canal do hipoglosso, forame jugular, bulbo, Bulbo/medula
		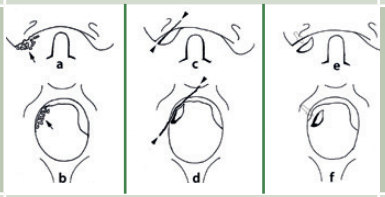	
		Classificação de Tulli (deslocamento) Tipo 1: fratura sem deslocamento Tipo 2: fratura com deslocamento 2 A: sem sinal de instabilidade (ligamento intacto) 2 B: com sinal de instablidade (lesão ligamentar)	
Desloca-mento cérvico-occipital	Distração + R	Regra dos 12 mm de distância Base no processo odontoide e Base vertical tangente à borda posterior de C2	Fratura de condilos/base Dissecção ou vasosespasmo (angio TC) Bulbo/medula, HSA
Luxação C1-C2	Hiperflexão	Distância arco-anterior C1-C2 odontoide < 3 mm adulto e < 5 mm criança Ruptura do ligamento transverso é certa se > 5 a 7 mm Lesões ligamentares e MB tectorial se > 8 mm	Fratura do odontoide

F: Flexão; E: Extensão; Comp Ax: Compressão axial; R: Rotação

Fraturas	Mecanismo	Classificação e semiologia	Verificar
Luxação rotatória	Rotação Brutal	**Classificação de Fielding e Hawkins** Determinar o sentido e o ângulo da rotação (C1-C2) 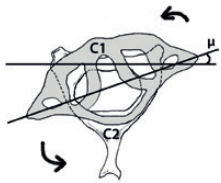 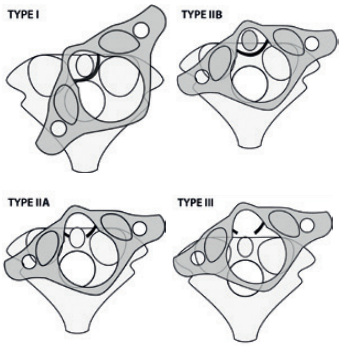 TIPO I: Luxação rotatória com pivô (ou fixação) central, sem deslocamento TIPO II: Luxação rotatória com pivô lateral com deslocamento anterior unilateral de C1/C2 de 3 a 5 mm, seja com rupture do ligamento transverso (II A) ou fratura do dente do odontoide (II B) TIPO III: Deslocamento anterior de mais de 5 mm de C1/C2 TIPO IV: Deslocamento posterior de C1/C2	TC Dinâmica (cortes em repouso e com diferentes graus de rotação da cabeça +/- com sedação): Luxação fixa? Ou com ausência de déficit, controle após desaparecimento das contraturas musculares sob miorrelaxantes
Fratura de Jefferson (C1)	Comp Ax	Dois a quatro fragmentos das massas laterais 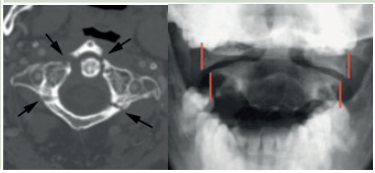	Suspeição de lesão do LT se houver deslocamento da massa lateral > 7 mm ou avulsão do tubérculo de inserção do LT ou luxação antero-posterior de C1-C2. Atenção a V3

Fraturas	Mecanismo	Classificação e semiologia	Verificar
Fratura do Odontoide	Hiper-extensão ou Hiper-flexão	**Classificação de Anderson** (quanto ao prognóstico de consolidação) 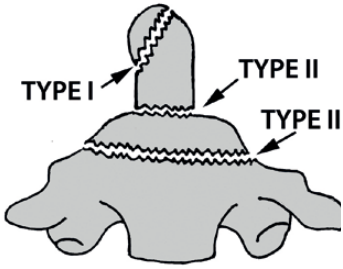 **Classificação de Roy–Camille** (prognóstico de deslocamento II R) OBAV a menos instável 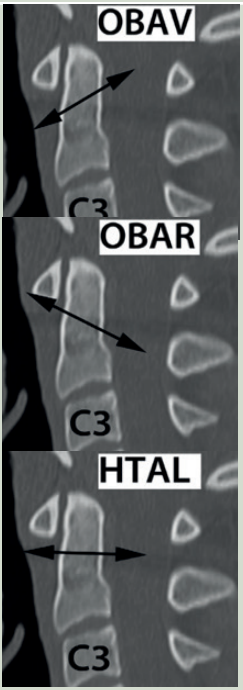	Fratura dos pedículos de C2, arco posterior de C1, fratura de C1, fratura de Jefferson, Rupture LT, luxação C1-C2

Fraturas	Mecanismo	Classificação e semiologia	Verificar
Fratura do arco posterior de C2 (Fratura de Hangman)	Hiper-extensão	Fratura: bi-ístmica (a), biarticular (b) ou bipedicular (c) 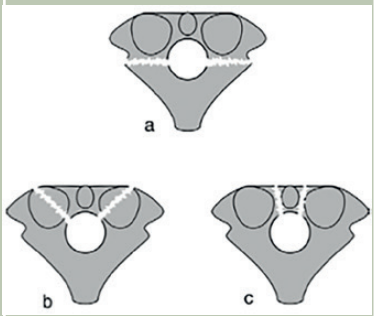 **Classificação de Effendi** Medida da Classificação d'Effendi Tipo II: b = deslocamento > 3 mm Tipo IIA: µ: angulação > 11° 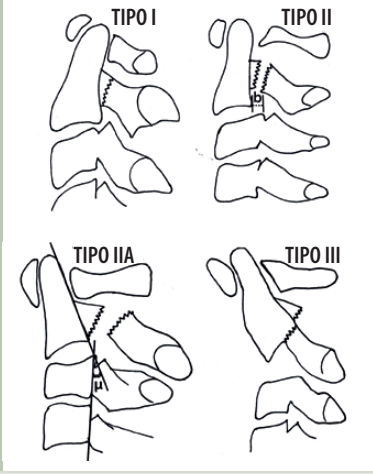 	Se lesão dos forâmens transversos => **angioTC**

Esquemas do livro de TC em traumatlogia I. Millet

B. Coluna cervical inferior de C3 a C7

Classificação mais utilizada na literatura: Classificação d'Argenson

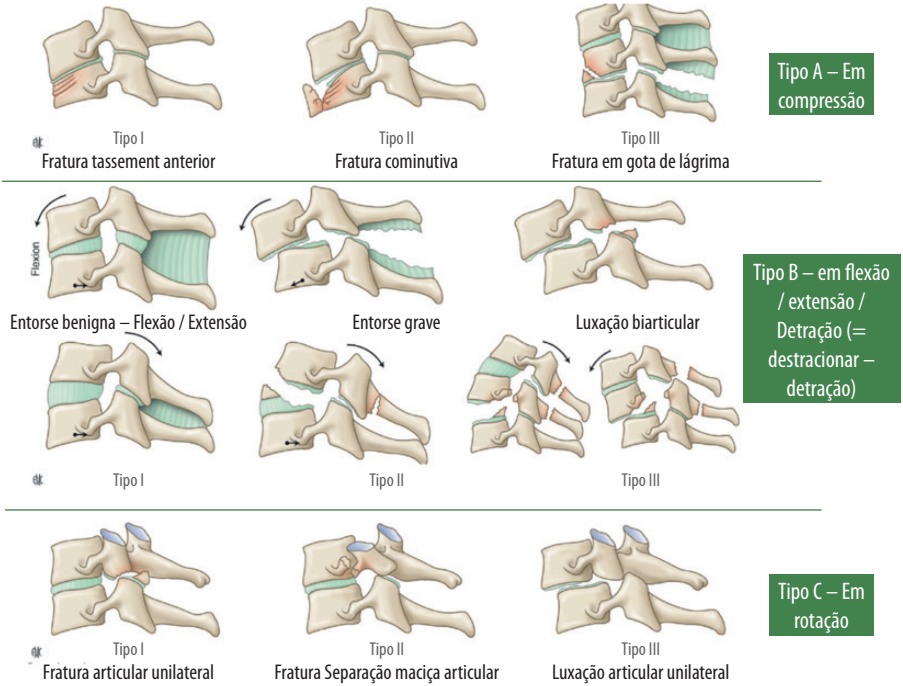

Extraído de: Rosseau M.A, Pascal-Moussellard H, Lazennec JY, Catonne Y. Avaliação e orientação terapêutica frente a um traumatismo da espinha cervical. EMC – Tratado de Medicina Akos 2012; 7(2): 1-7 (Artigo 2 – 0608) Copyright © 2012. Elsevier Masson SAS. Todos os direitos reservados.

Fratura gota de lágrima: mecanismo de flexão-compressão, associado a uma fratura sagital do corpo vertebral +/- fratura do arco posterior.

Entorse cervical grave: três dentres os cinco critérios abaixo elencados:

- Anterolistese corporal > 3,5 mm acima de C4 e 2,5 mm abaixo.
- Angulação dos platôs vertebrais > 10º.
- Perte do paralelismo (decoaptação) das apófises articulares.
- Descobertura das apófises articulares > 50%.
- Diástase interespinhosa ou fratura de avulsão espinhal.

Fraturas	Mecanismo	Classificação e semiologia	Verificar
F-compressão	Compressão	% de perda de altura vertebral	Integridade do muro posterior
Tipo Burst	Compressão	Fratura cominutiva alcançando o muro posterior. Aumento da distância interpedicular em coronal	
Tipo Gota de lágrima (cervical)	Compressão + Flexão	Avulsão do canto anteroposterior	Lesão disco-ligamentar
Fratura de chance	Flexão-distração	Fratura horizontal transóssea	Trauma abdominal
SCIWORA e SCIWORET		Sintoma neural sem lesão traumática	IRM= Medula

Comp: Compressão / F: Flexão / Distract: Distração

Lesão da medula espinhal sem anormalidade radiográfica (SCIWORA) – utilizada para criança.

Lesão da medula espinhal com evidência pela tomografia computadorizada de trauma (SCIWOCTET) ou sem evidência; Radiologia de trauma (SCIWORET): adulto com patologia preexistente responsável por uma estenose do canal.

Dicas e truques:

- Coluna cervical: pensar nas artérias! Segmento V2 (de C2 a C6) nos forâmens transversos.
  = Angio-TC se fratura de um forame de conjugação, fratura/luxação zigapofisária, entorse grave, hematoma cervical volumoso.
- Sempre observar as partes moles: hérnia discal traumática, hematoma epidural.

C. FRATURA DA COLUNA TÓRACO-LOMBAR

Classificação de Magerl

TIPO A: compressão, atingindo simplesmente a região óssea corporal

A1: fratura de **compactação**

A2: fratura **separação** (fratura de separação Coronal ou Sagital)

A3: fratura **cominutiva** (burst)

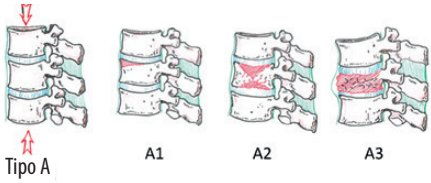

TIPO B: distração anterior ou posterior, atingindo a porção óssea e ligamentar (tipo Chance)

B1: Flexão e distração **posterior** e predominantemente **ligamentar**

B2: Flexão e distração posterior e predominatemente óssea

B3: Distração **anterior** (hiperextensão) com cisalhamento através do disco

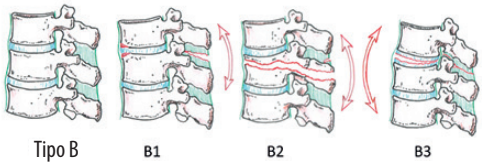

Tipo C: Componente rotatório, Comprometimento ósseo e ligamentar

C1: Tipo A com componente rotatório

C2: Tipo B com componente rotatório

C3: Traço oblíquo e cisalhamento rotatório

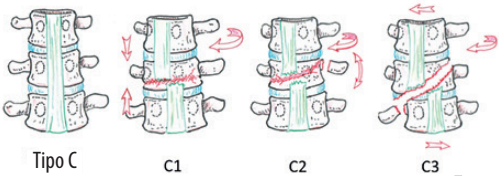

III. FRATURAS DO ANEL PÉLVICO

Dicas e truques

Atenção: uma interrupção do anel pélvico em um ponto deve levar à procura de uma secunda fratura (**fator de instabilidade**)!

Procurar uma **complicação vascular** e **urológica** de modo sistemático!

Espaço interpúbico normal e < 10 mm, mas, dependendo da paridade (gestações), pode chegar a até 25 mm.

Fratura da apófise **transversa de L5** deve levar à procura de uma **fratura sacral.** Risco vascular ++.

Radiografia

Face, +/- incidência oblíqua descendente ou ascendente e ¾ asa e ¾ obturador.

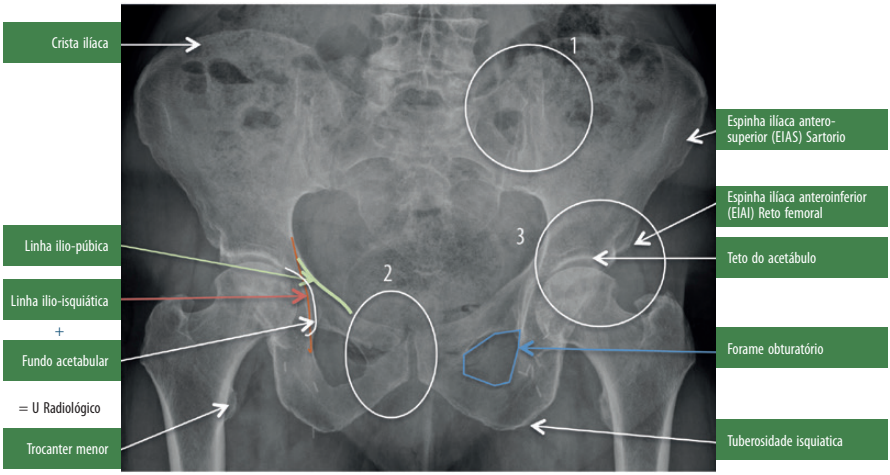

Bacia de frente: critérios de obtenção, simetria e alinhamento sacro-sínfise

Fratura instável: atinge o arco anterior e posterior.

Fratura em livro aberto: disjunção da sínfise púbica e sacroilíaca unilateral.

Anel pélvico: três pontos de fraqueza

1. complexo sacro-ilio-isquiático
2. complexo ilio-púbico
3. acetábulo

Ruptura em dois pontos = INSTÁVEL

Classificação de Tile/AO

3 tipos de fraturas A, B, C de **gravidade crescente em função do grau de instabilidade posterior.**

	Arco posterior	Anel pélvico	Estabilidade
Tile A	Intacto	**Continuidade do anel pélvico**	Estável
Tile B	Lesão Incompleta	Interrupção do arco **anterior + posterior** mas respeita a congruência vertical óssea ou ligamentar	**Instabilidade horizontal**
Tile C	Lesão completa	Lesões ant + post e **elevação de uma ou ambas hemibacias**	**Instabilidade vertical**

Tile A	**A1**	**Fratura por avulsão** A1.1 EIAS inserção do sartório e tensor da fáscia lata A1.2 EIAI inserção do reto femoral A1.3 Inserção isquiática do bíceps femoral, semimembranoso e tendinoso	
	A2	A2.1 Crista ilíaca A2.1 Ramo ísquio-púbico A2.3 Ramos ísquio-púbicos bilaterais	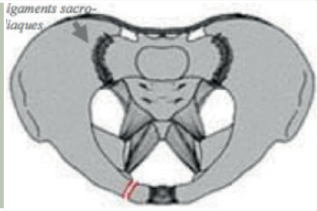
	A3	A3.1 Fratura ou luxação sacrococcígea A3.2 Fratura transversa do sacro sem deslocamento A3.3 Fratura transversa do sacro com deslocamento	
Tile B	**B1**	**Disjunção** da sínfise (< ou > que 25 mm) compressão anteroposterior	
	B2	**Lesão incomplete do arco posterior unilateralmente em rotação interna (compressão lateral)** B2.1 Lesões anterior + posterior homolaterais B2.2 Lesões posteriores contralaterais / anteriores B2.3 Lesões posteriores contralaterais / anteriores com fratura ilíaca posterior	
	B3	**Lesão incompleta do arco posterior bilateral** B3.1 Abertura das duas hemipelves B3.2 Fechamento de um lado, abertura do outro B3.3 Fechamento das duas hemipelves	
Tile C	**C1**	**Ruptura completa unilateral** C1.1 passando pela asa ilíaca C1.2 passando pela sacroilíaca C1.3 passando pelo sacro	
	C2	**Ruptura completo, unilateral, incompleto contralateral** C2.1 passando pela asa ilíaca C2.2 passando pela sacroilíaca C2.3 passando pelo sacro	
	C3	**Ruptura complete posterior bilateral** C3.1 EExtrassacal dos dois lados C3.2 Extrassacal e intrassacal C3.3 Trans-sacral bilateral	

Acetábulo

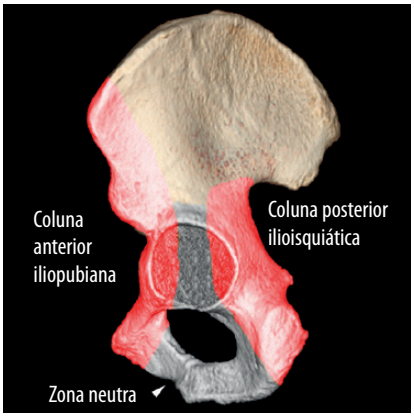

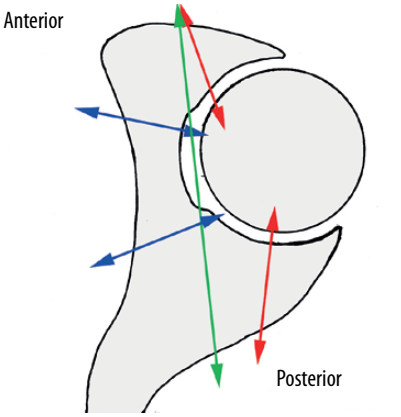

Vermelho: fraturas de paredes
Verde: fratura transversa
Azul: fraturas das colunas

Fraturas	Mecanismo	Semiologia		Verificar
Parede posterior	Compressão AP	Às vezes, visível como uma impactação osteocondral do muro posterior		**Luxação cab. femoral** **Lesão n. isquiático**, artérias glúteas superiores
Transversa	Choque lateral	Três formas de acordo com o topo da linha: - justatetal (logo abaixo do teto acetabular) - transtetal (através do teto acetabular) - infratetal (pelas duas paredes do acetábulo)		Lesão sacroilíaca
Coluna anterior	Choque do gde trocanter no quadril em rotação externa	**Atentar para asa ilíaca e ramo ísquiopúbico**		Fratura da coluna posterior ou transversa

Coluna posterior	Compressão AP Quadril em abdução	Da **grande incisura do quadril** ao **ramo ísquiopúbico**		Luxação da cabeça femoral Lesão do nervo isquiático
Parede anterior	Choque sobre o grande trocânter			**Luxação anterior da cabeça femoral**

▸ Fraturas combinadas Parede + transversal ... ▸ Precisar se protrusão femoral (pode mudar a via de abordagem cirúrgica)			
	Fratura em duas colunas	**Fratura em T**	**Fratura coluna anterior e hemi-transversal posterior**

IV. TRAUMATOLOGIA VISCERAL

	Trauma renal	Trauma esplênico	Trauma hepático
Grau 1	Hematoma subcapsular ou perineal sem fratura	Hematoma subcapsular <10%, Laceração <1 cm	Idem
Grau 2	Laceração < 1 cm com hematoma perirrenal	Hematoma subcapsular 10-50%, hemorragia parenquimatosa <5 cm, laceração 1-3 cm	Hematoma subcapsular 10-50%, hematoma parenquimatoso <10 cm. Laceração 1-3 cm
Grau 3	Laceração > 1 cm Sem lesão do sistema excretor	Hematoma subcapsular > 50% Hematoma parenquimatoso > 5 cm ou expansivo Laceração > 3 cm	Hematoma subcapsular > 50% Hematoma parenquimatoso > 10 cm ou expansivo Laceração > 3 cm
Grau 4	Laceração > 1 cm Com lesão do sistema excretor	Laceração atingindo vasos com desvascularização (> 25% do baço)	Rotura hepática 25-75% de um lobo ou um a três segmentos
Grau 5	Rim destruído ou lesão do pedículo renal	Baço destruído Desvascularização completa	Destruição do parênquima ≥ 75%, lesão das veias porta ou supra-hepáticas

AAST (American Association for the Surgery of Trauma) Injury Scale

Lesões Elementares na Traumatologia

Hematoma

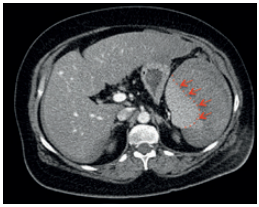

Subcapsular: comprime o parênquima esplênico, limite interno líquido e regular.

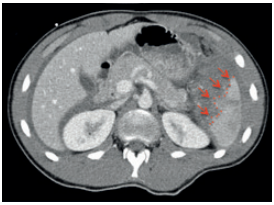

Intraparenquimatoso: não comprime o parênquima, limites irregulares

Lesões Parenquimatosas

- **Laceração:** estria hipodensa única.
- **Fratura:** estria hipodensa transversa ao parênquima atingindo duas bordas opostas. Pode ser responsável por uma perda de vascularização segmentar.
- **Hematoma:** coleção hiper, hipo ou isodensa antes da injeção do meio de contraste, iso ou hipodensa após a injeção, subcapsular em forma de crescente ou intraparenquimatosa.
- **Infarto:** hipodensidade triangular com base periférica e ápice dirigido ao hilo; também pode ser hipodensidade completa do órgão em casos mais avançados.

Exemplo com a classificação AAST de trauma esplênico

GRAU 1

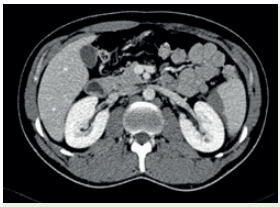

Hematoma subcapsular de menos de 10% da superfície (deve ser medido na parte média do baço, aqui o hematoma está localizado no polo inferior)

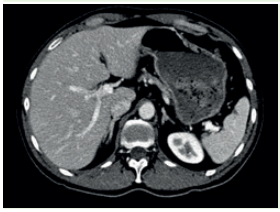

Laceração capsular de menos de 1 cm

GRAU 2

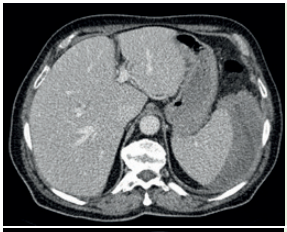

Hematoma subcapsular de 10 a 50% da superfície

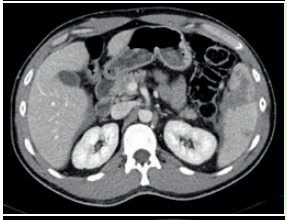

Hematoma intraparenquimatoso de menos de 5 cm diâmetro

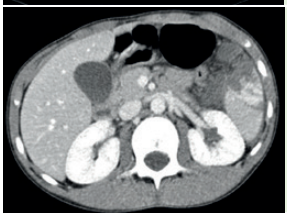

Laceração capsular 1-3 cm sem envolvimento de vasos trabeculares, sem desvascularização

GRAU 3

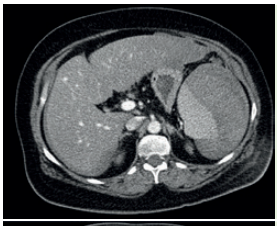

Hematoma subcapsular envolvendo mais de 50% da superfície

Hematoma intraparenquimatoso de mais de 5 cm

Lesão parenquimatosa superior a 3 cm

Laceração

Atenção aos vasos trabeculares ao nível do hilo

Desvascularização < 25% (atenção aos vasos trabeculares) com ausência de realce do polo superior

GRAU 4

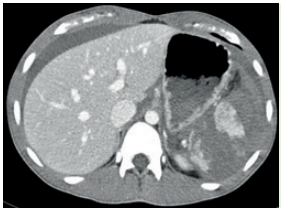

Desvascularização de mais de 25%

GRAU 5

Fratura cominutiva do baço com **desvascularização completa (baço fragmentado)**

- A classificação AAST de trauma do fígado é baseada no mesmo princípio e no mesmo tipo de lesões.
- O rim, por outro lado, possui uma classificação própria com envolvimento da via excretora e vasos proximais.

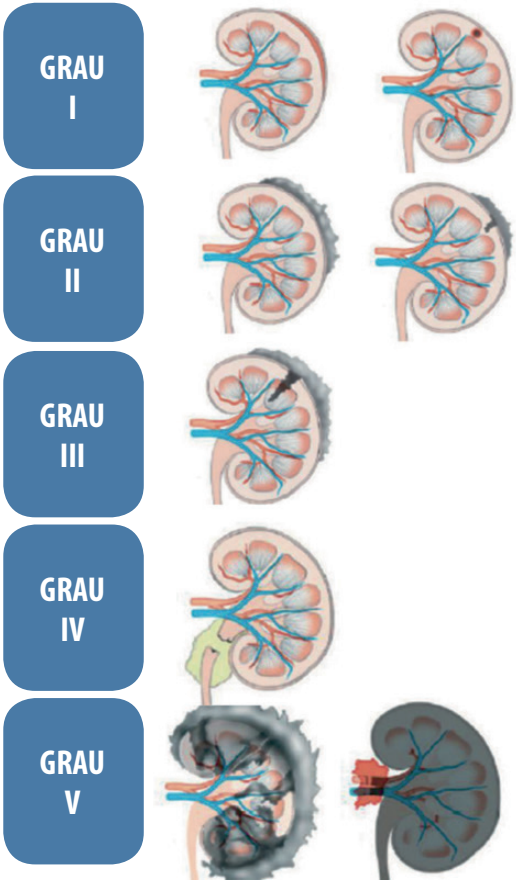

Agradecimentos Pr Taourel, CHU Montpellier

De: C. Uriot, D. Hoa, V. Leguen, A Lesnik, F-M Lopez, J Pujol, P Taourel. Traumatismos do rim e do ureter. EMC – 2005; Copyright © 2005 Elsevier Masson SAS. Todos os direitos reservados.

V. TRAUMATISMOS VASCULARES

A. Lesões vasculares

Diagnóstico	Forma	Realce nos tempos arterial e portal	Realce no tempo tardio
Pseudoaneurisma	Contornos regulares e arredondados, sem modificação aos diferentes tempos	Similar ao da aorta, por vezes com halo hipodenso periférico	Torna-se isodenso = wash out
Fístula arteriovenosa	Contornos regulares, serpiginosos, sem modificação aos diferentes tempos	Similar ao da aorta. Realce venoso precoce	Torna-se isodenso = wash out
Extravasamento livre	Contornos irregulares, mal delimitados. Muda de forma de acordo com a série	Permanece de densidade elevada em relação às artérias	Aumenta de tamanho conforme se propaga
Fragmentos de parênquima	Variável. Sem modificação aos diferentes tempos	Idêntico ao parênquima saudável adjacente	

B. Lesões vasculares pélvicas

Artéria lesada	Local da fratura	Local de extravasamento
Ílio-lombar	Ílio, disjunção anterior das sacroilíacas	Na frente da sacroilíaca No músculo ilíaco
Sacral lateral	Sacro	Pré-sacral
Glútea superior (e +/- glútea inferior)	Fratura complexa perto da grande incisura isquiática. Contusão dos musculos glúteos, fratura da espinha isquiática	Grande incisura acima do piriforme dentro ou abaixo do músculo glúteo máximo
Pudenda interna	Fratura em livro aberto	Fossa ísquiorretal Gordura do diafragma urogenital
Obturatória	Parte superior do forame obturado. Fratura do acetábulo	No músculo obturador interno

VI. SINAIS TOMOGRÁFICOS DE CHOQUE HIPOVOLÊMICO

- Refluxo para as veias hepáticas (coração direito)
- Hiperrealce das suprarrenais
- Realce parietal intenso do intestino delgado (dilatado ou espessado)
- Baço hipodenso (atenção se não há lesão do seu pedículo vascular)
- Nefrograma persistente
- VCI colabada
- Aorta de calibre reduzido

VII. FRATURAS ÓSSEAS PERIFÉRICAS

Para todas as fraturas:

- Precisar o **número** de fragmentos
- **Se é cominutiva**
- **Deslocamento** da face articular: luxação? Angulação em varo / valgo? Para frente / para trás?
- **Impactação / desvio**
- Presença de fragmentos ósseos **intra-articulares**
- **Fraturas associadas**

A. Membro superior

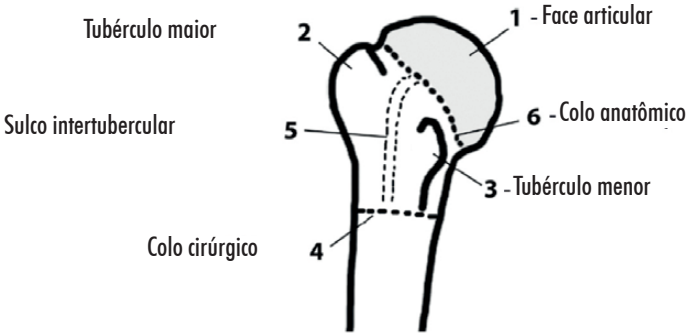

Nota: fratura do colo anatômico há risco vascular, sobretudo se houver deslocamento

Extremidade superior do úmero: classificação de Neer

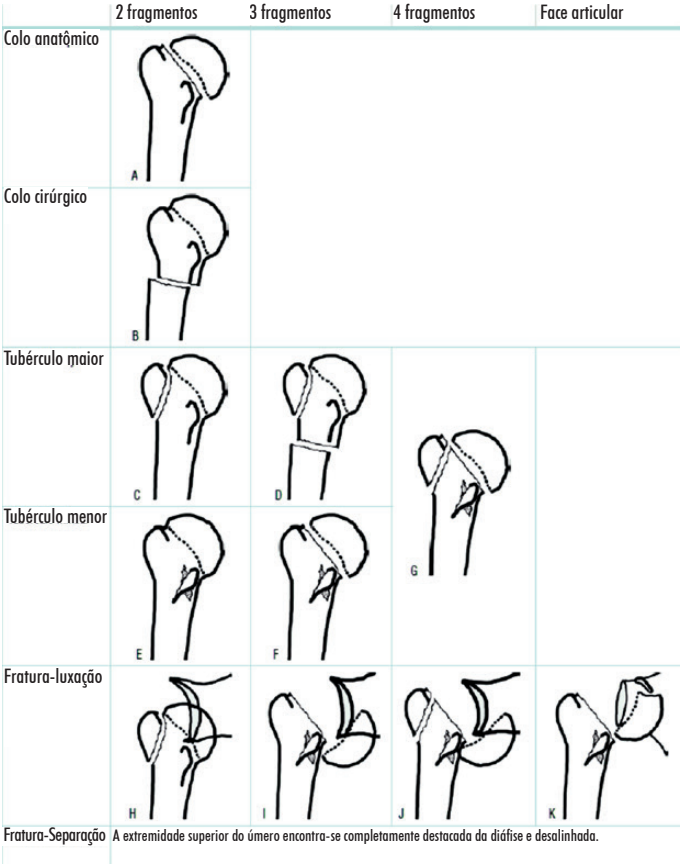

Classificação de Duparc

- **Fraturas extra-articulares**
  - Tuberosidades (tubérculo maior, menor)
  - Subtuberositária

- **Fraturas articulares**
  - Fraturas cabeça-tuberositárias (Desvio? Deslocamento? Impacto? Luxação?)
  - Fraturas da cabeça

Lembrar de descrever os seguintes itens na fratura de ombro para ajudar o cirurgião a escolher o tratamento:

- **Classificação de Duparc (tipo de fratura)**
  - Articular ou extra-articular
  - Impactação / desvio ou não
- **Tuberosidades**
  - Número de tuberosidades acometidas
  - Medida de deslocamento > 5 mm
- **Inclinação da face articular da cabeça do úmero**

Cotovelo

Radiografia em perfil

Traçar duas linhas:

- Linha da cortical anterior do úmero deve cruzar o capítulo na sua metade ou entre seus terços médio e posterior.
- Linha da diáfise do rádio sempre corta o núcleo do capítulo.

Luxação do cotovelo: Ulna e/ou rádio dissociada da faceta articular; urgência terapêutica (redução).

Dicas e truques: ossificação secundária da paleta umeral (bem corticalisada na periferia sem hematoma periarticular nem hemartrose).
Osteocondrite dissecante do capítulo: parte anterolateral do capítulo.

Núcleos de ossificação infantil (CRITOE)

Capítulo	2 anos	Troclea	8 anos
Rádio	4 anos	Olécrano	10 anos
Interno/epicôndilo medial	6 anos	Externo/epicôndilo lateral	12 anos

Extremidade inferior do úmero

Extra-articular

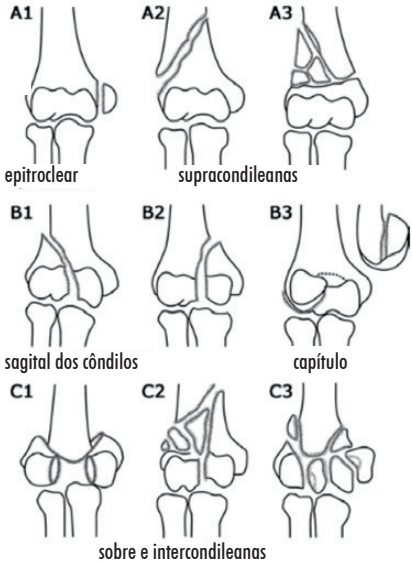

Transarticular

Classificação de fratura AO – extremidade inferior do úmero Precisar a topografia do traço principal de fratura e as linhas de divisão

Cabeça radial

Dicas e truques: em toda luxação "isolada" da cabeça radial merece que procuremos por uma fratura da ulna (fratura de Monteggia).

Classificação de Mason

Estágio	Achado	Esquema
I	Fratura horizontal do colo ou parcial sem deslocamento	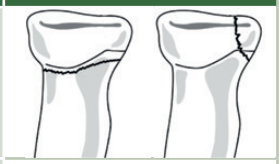
II	Fratura deslocada (> 2 mm) de um fragmento	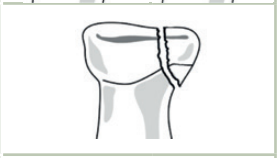
III	Fratura cominutiva	
IV	Fratura com luxação do cotovelo	

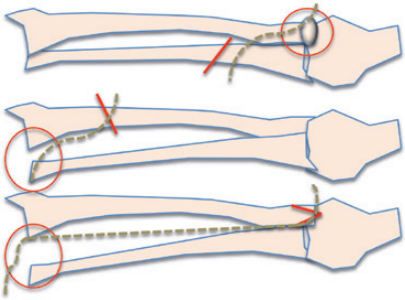

Fratura de **Monteggia** = Luxação da cabeça radial + fratura da diáfise umeral

Fratura de **Galeazzi** = Fratura da diáfise radial + luxação rádio-ulnar distal

Fratura luxação de **Essex-Lopresti** = Fratura da cabeça radial + lesão membrana interóssea + luxação posterior distal da ulna

Olécrano: Fratura sempre articular

Processo coronoide:

Classificação de Regan e Morrey, de acordo com a altura da linha no plano sagital

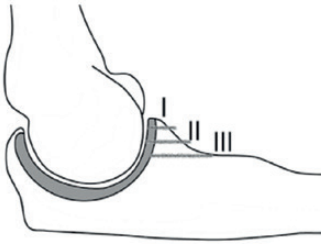

- Estágio I = fratura da ponta: tratamento ortopédico conservador.
- Estágio II = fratura do terço médio: tratamento ortopédico conservador.
- Estádio III = fratura da base (mais de 50% da altura coronoide): tratamento cirúrgico (osteossíntese) por risco de instabilidade.

Lembrar para avaliação de fraturas da extremidade inferior dos rádios

- Fratura articular ou não?
- Traço oblíquo, transverso, cominutivo...
- Direção e medida do deslocamento, ângulo da cabeça radial, gap fragmentário (diástase) e cortical não articulada ("degrau de escada").
- Integridade do espaço rádio ulnar distal?
- Lesões associadas: estiloide ulnar, rádio-carpal luxação, fraturas do carpo.

Notas:

- Se fratura articular radial, especificar se a linha de fratura passa na fossa do escafoide ou semilunar.
- Se fratura estiloide ulnar, especificar se basal (= avulsão da fibrocartilagem com risco de bloqueio) ou ponta (= avulsão ligamentar sem consequência).

Punho

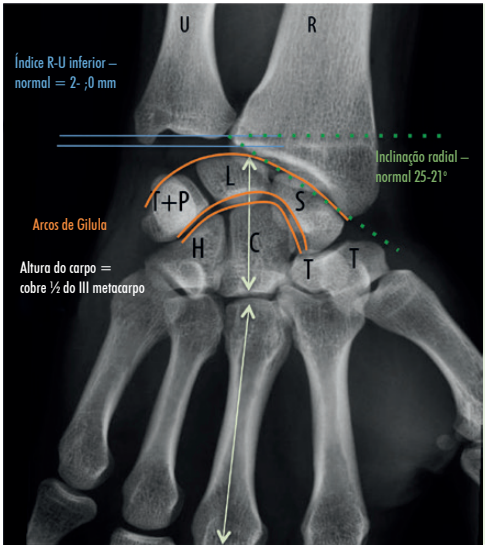

1ª Fileira do Carpo:
Escafoide (S), semilunar (L), piramidal (T), pisiforme (P)

2ª Fileira:
Trapézio (T), trapezoide (T), capitato (C), hamato (H)

Diástase escafo-semilunar normal < 3 mm

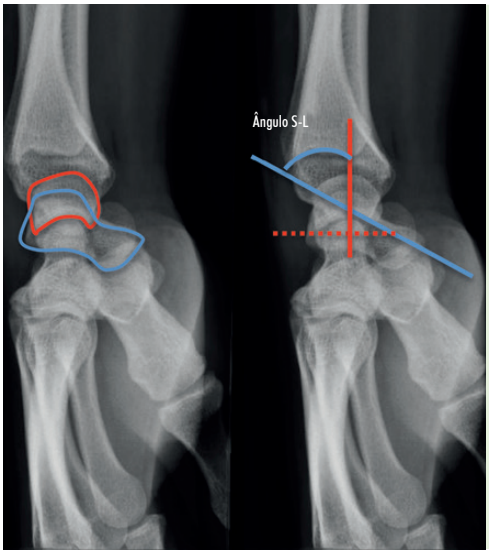

Alinhamento rádio-semilunar-III metacarpo

Ângulo escafo-semilunar (S-L): 30 a 60-70º
Se < 30 = VISI
Se > 70 = DISI (semilunar "olha" para dorsal)

Ângulo rádio-semilunar: -15º a +15º
Se > 15 = DISI

Incidências do punho AP

Em inclinação ulnar: corno grosso mais quadrado anterior do semilunar e escafoide alongado.
Em inclinação radial: pequeno corno posterior do semilunar e anel (tubérculo) do escafoide.

Fraturas do escafoide

Classificação de Schernberg (SOFCOT)



Dicas e truques:
Se TC normal, uma RM pode ser indicada para procurar uma fratura tubercular (em compressão)

Dissociação escafo-semilunar

- **AP:** diastase escafo-semilunar, flexão do escafoide (=escafoide pequeno, sinal do anel), extensão do semilunar (=corno grosso arredondado na base)
- **Perfil:** báscula dorsal do semilunar (=DISI, ângulo escafo-semilunar > 70%).

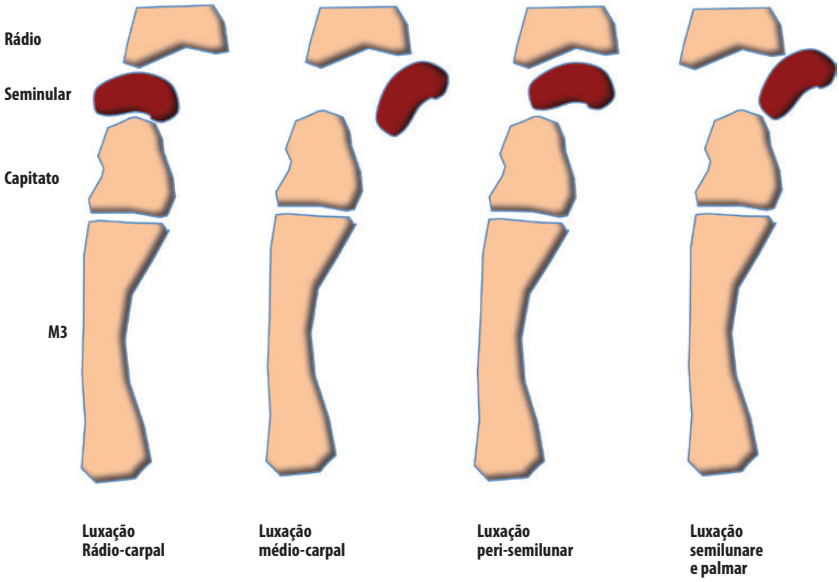

Dedos

Tendões dos dedos

Flexores

- Flexores superficiais: Inserção de duas bandas na base da 2ª falange.
- Flexores profundos (perfuratórios): na base da 3ª falange (rotura = jersey finger).
- Cinco polias arciformes (A1 na articulação MCP, a mais acometida no "dedo em gatilho", A2 da 1ª falange é a mais acometida na rotura traumática).
- Três polias em forma de cruz.

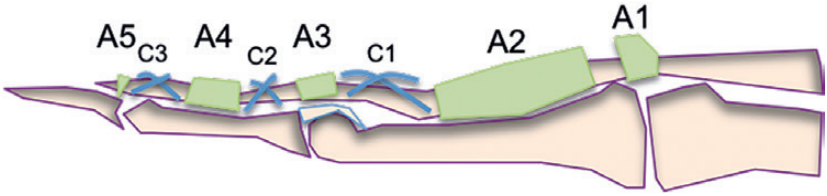

Extensores

- Duas bandas laterais que se unem antes de se inserirem na 3ª falange (rotura = dedo em martelo).
- 1 banda central na 2ª falange.
- Lesão de Stener: entorse da metacarpofalangeana do polegar (ligamento colateral medial): interposição da aponeurose do adutor sob o fragmento proximal do ligamento rompido e retraído (forma mais frequente): necessita de tratamento cirúrgico precoce.

Lesão de Stener – abdução violenta (ski, esportes de bola)
Normalmente ligamento colateral ulnar do polegar é coberto por uma extensão aponeurótica.

Lesão de Stener = rotura capsuloligamentar.
Com encarceramento da aponeurose do adutor do dedo sob o fragmento ligamentar proximal, associação de fratura e avulsão óssea é possível.

Ausência de cicatrização espontânea = cirurgia de urgência.

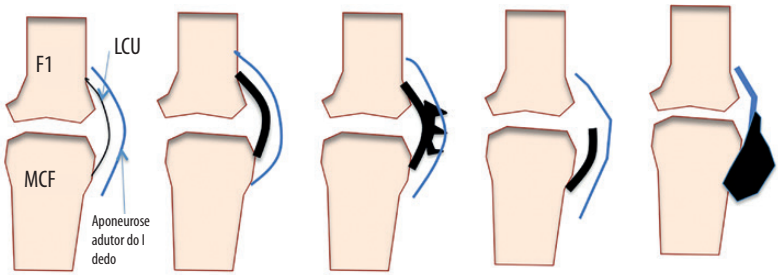

B. Membro inferior

Classificação da A.O. das **fraturas trocanterianas.**

A1 Fratura simples da região trocanteriana		
1. Cérvico-trocanteriana	2. Transtrocanteriana	3. Trocântero-diafisária
A2. Fratura transtrocanteriana multifragmentada		
1. Com um fragmento intermediário	2. Com dois fragmentos intermediários	3. Com mais de dois fragmentos intermediários
A3. Fratura intertrocanteriana		
1. Oblíqua simples	2. Transversal simples	3. Em cunha medial

Luxação da cabeça femoral

1. Anterior púbica
2. Anterior obturatória
3. Posterior isquiática
4. Ilíaca posterior

Classificação de Garden = fratura do colo femoral

Garden I:
Fratura em coxa valga

Garden II:
Fratura sem deslocamento

Garden III:
Fratura em coxa vara, sem grandes deslocamentos

Garden IV:
Fratura com deslocamento importante

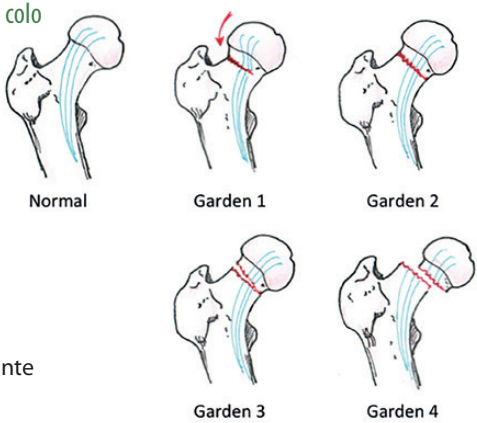

A Fraturas extra-articulares = supracondilianas		
A1: simples	A2: em cunha	A3: complexa
B Fraturas articulares parciais = unicondilianas articulares		
B1: Sagital lateral	B2: Sagital mediana	B3: frontal
C Fraturas articulares complexas = supra e intercondilianas		
C1: Metafisária e articular simples	C2: Metafisária plurifragmentar e articular simples	C3: Plurifragmentar

A Fraturas extra-articulares		
A1: Fratura com avulsão da eminência intercondiliar	A2: Fratura metafisária simples	A3: Fratura metafisára plurifragmentar
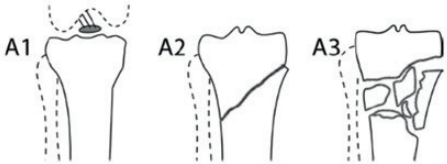		
B Fraturas articulares parciais		
B1: Fratura com separação pura	B2: Fratura com impacto	B3: Fratra com impacto e separação
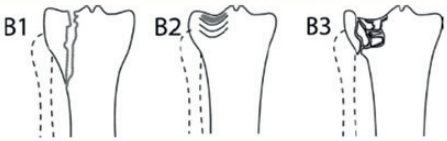		
C Fraturas articulares totais		
C1: Fratura simples (articular e metafisária)	C2: Fratura articular simples e metafisária complexa	C3: Fratura plurifragmentar
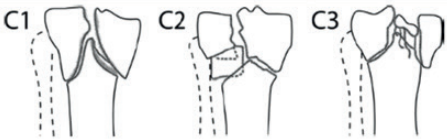		

Radiografia de trauma de tornozelo: quatro incidências

- AP neutro.
- AP com rotação medial de 20º (exibe a face lateral do domus talar: fratura?).
- Perfil.
- Ponta do pé apoiado (mostrar cabeça do V metatarso).

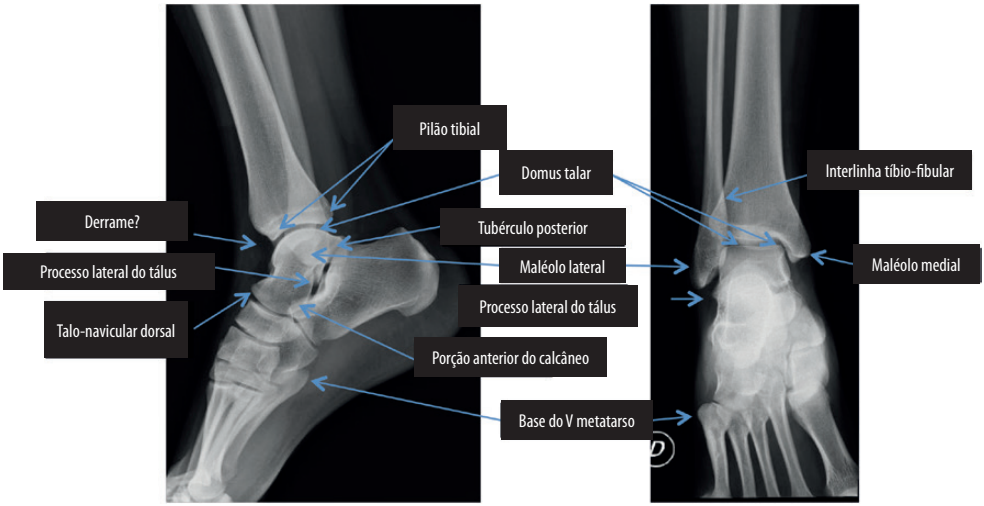

Dicas e truques:
Se fratura "isolada" do maléolo medial, verificar se há fratura alta da fíbula.

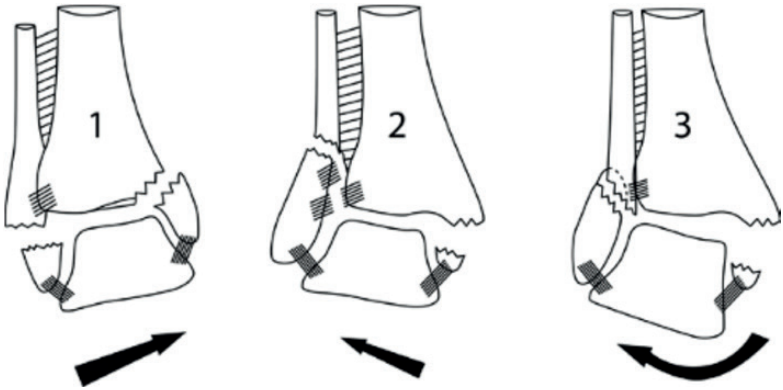

Fratura bimaleolar – mecanismo

1. Fratura em adução (infraligamentar)
2. Fratura em abdução (supraligamentar)
3. Fratura em rotação (transligamentar)

Tálus

Vista lateral do tálus

1. Cabeça do tálus e superfície talo-navicular
2. Colo do tálus
3. Tróclea talar (superfície articular)
4. Processo lateral
5. Processo posterior

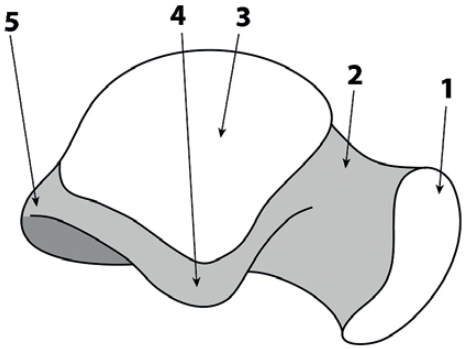

Classificação das fraturas com separação do tálus segundo Hawkins

Tipo I	Fratura vertical sem deslocamento do colo
Tipo I I	Fratura com deslocamento do colo e luxação ou subluxação da interlinha sobre o tálus
Tipo III	Fratura do colo com luxação das interlinhas subtalar e tibiotalar (corpo do tálus luxado)
Tipo IV	Tipo III + luxação da interlinha talo-navicular (corpo e colo do tálus luxado)

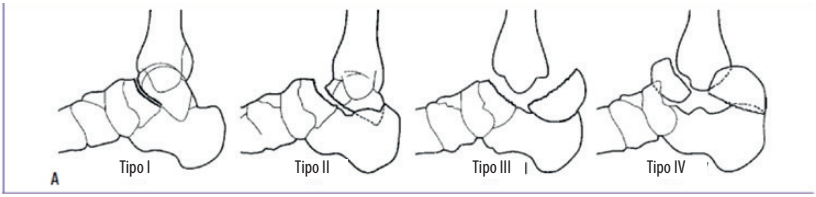

Calcâneo

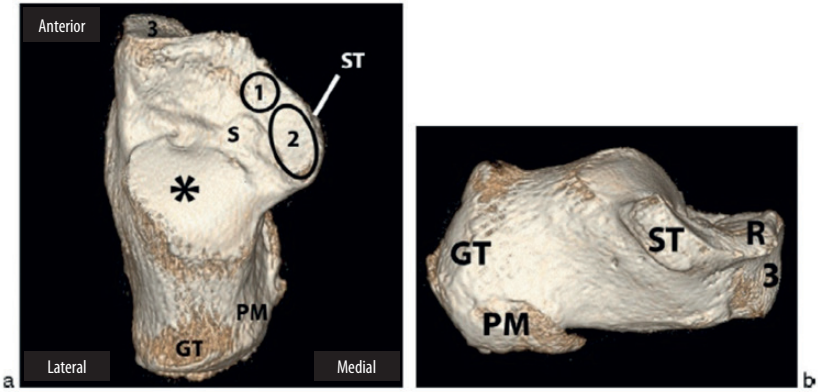

Tomografia do calcâneo em reconstrução 3D Volume Rendering em visão superior (a) e em visão medial (b) ilustram os principais reparos anatômicos
Superfícies articulares: *: talar posterolateral; 1: talar anteromedial; 2: talar medial; 3: cuboideana; GT: grande tuberosidade; PM: processo medial; ST: sustentáculo do tálus; R: face articular talar anterior; S: seio do tarso

Ângulo de Bohler = ângulo medido entre as linhas AB e BC:

A, ponto culminante da apófise anterior do calcâneo.

B, ponto culminante da articulação subtalar posterior.

C, ponto culminante da tuberosidade do calcâneo.

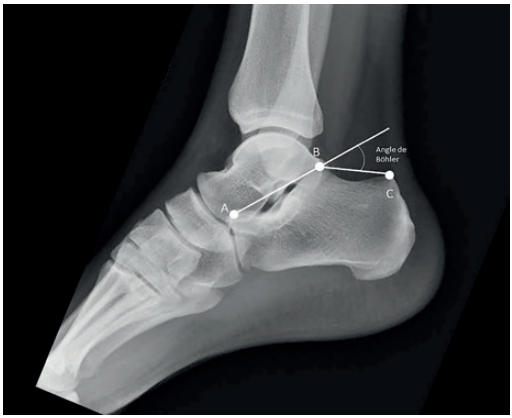

A incidência de perfil permite medir o ângulo de Bohler que reflete a depressão da face articular subtalar posterior nas fraturas talâmicas do calcâneo.

Normal: 25–40°
Diminuído, nulo ou negativo nas fraturas do calcâneo.

Para lembrar nas fraturas do calcâneo

- Articular
  - Número de fragmentos (até quatro, depois cominutiva).
  - Congruência das interlinhas: subtalar e calcâneo-cuboidea.
  - Deslocamento dos fragmentos (impacto, separação, luxação...).
  - Estado da cortical lateral (porque a via de abordagem cirúrgica é lateral em geral).
  - Existência de fragmentos ósseos intra articulares.
  - Lesões associadas: conflito maleolar lateral, integridade da articulação calcâneo-cuboideana, estado dos tendões fibulares.

- Extra articulares, fraturas:
  - da porção anterior por avulsão de ligamento bifurcado, precisar a porcentagem de acometimento da articulação calcâneo-cuboideana (tratamento conservador se < 25%);
  - do corpo do calcâneo. Verificar ausência de traço de fratura na interlinha talar posterior;
  - da grande tuberosidade (avulsão do tendão calcâneo);
  - do processo medial (avulsão do tendão abdutor do hálux ou flexor dos dedos ou tecido aponeurótico;
  - do sustentáculo do tálus (tratamento por parafuso).

Classificação de Vancouver = fratura peri-prótese do fêmur

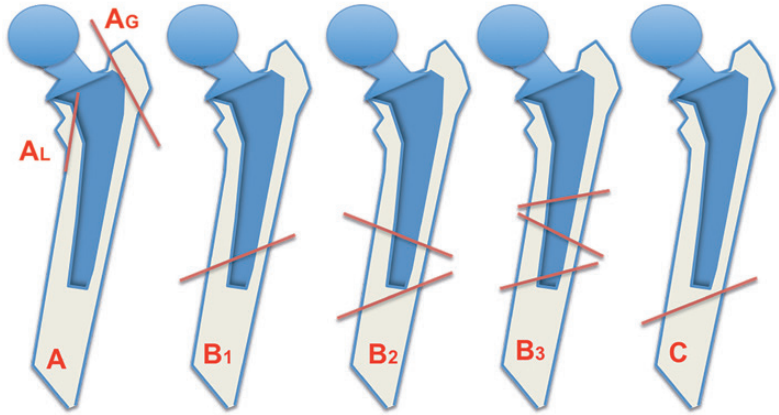

VIII. MORTE ENCEFÁLICA E DOAÇÃO DE ÓRGÃOS

Três critérios clínicos

1. Ausência total de consciência e atividade motora.
2. Abolição de todos os reflexos do tronco cerebral.
3. Abolição da respiração espontânea (verificada por um teste de hipercapnia).

Angiotomografia crânio (recomendação SFNR 2007)
Realizar ao menos **seis horas depois** da suspeita clínica!
Protocolo:

- Verificação dos parâmetros hemodinâmicos (PAM>65 mmHg, PVC 6-8 mmHg, Diurese > 100 mL/h).
- Via venosa antecubital 18G.
- Aquisição sem contraste primeiro.
- Depois injetar 2 ml/kg a 3 ml/s até 60 segundos (programar ao menos três aquisições sucessivas e idênticas após a injeção, sendo a última pelo menos 60 segundos do começo da injeção, portanto 20, 40 e 60 segundos).

Leitura

1. Verificar se as **artérias temporais** estão bem **opacificadas.**
2. Comparação das aquisições antes e após a injeção, com janelas idênticas.

Morte encefálica se, aos 60 segundos, temos a presença dos três critérios a seguir:

- **Ausência** de opacificação dos **ramos M4 bilaterais** (artérias corticais acima da parte mais superior dos ventrículos laterais).
- Ausência de opacificação das **veias cerebrais internas**.
- Ausência de opacificação da **veia cerebral magna (de Galeno)**.

Artérias vertebrais, basilar, cerebral posterior, pericalosas, seio cavernoso, veias oftálmicas e seios venosos superficiais podem estar opacificados e não devem ser levados em conta para o diagnóstico de morte encefálica.

Deve ser validado por um radiologista

Avaliação de doação de órgãos - exemplo de protocolo:
Crânio sem contraste, depois crânio após 20 segundos da injeção IV, tórax+abdome+pelve após 30 segundos, crânio após 60 segundos, seguido de um abdome+pelve portal.

Guia de leitura

Crânio	diagnóstico de morte encefálica (ramos M4 + VCI + grande veia de Galeno)
Tórax	**Parênquima**: lesão uni ou bilateral, benigna/maligna **Mediastino**: adenomegalias **Coração**: cálcio nas coronárias
Abdome	**Fígado**: alteração de forma, sinais de hipertensão portal, esteatose, lesões focais (localização, benigno/maligno) **Pâncreas**: calcificações de pancreatite crônica **Rins**: dimensões, parênquima: realce, lesões focais (localização, benigno/maligno), sistema coletor (variantes, cálculos) **Vascularização** • hepática (distúrbio ou variante anatômica arterial) • renal: variante anatômica arterial ou venosa • eixos vasculares: tronco celíaco, artéria mesentérica superior, aorta e artérias ilíacas

Os esquemas da coluna, bacia e das fraturas dos ossos periféricos foram extraídos do livro: TDM en traumatologie. Millet et P. Taourel. Ed. Elsevier / Masson, Coleção: Imagerie. 2009. Todos os direitos reservados.

AGRADECIMENTOS

A Julien Frandon, Mehmet Sahin e Prof. Ivan Bricault, autores do manual dos residentes em radiologia de Grenoble.

A Franklin Gallo e Julien Jacquin, autores do manual dos residentes em radiologia 2.0 (Bordeaux).

A Basile Porta, Clément Proust e Prof. Jean-Baptiste Pialat, autores do guia de sobrevivência em radiologia (JFR 201, Lyon).

A Mickael Ohana, Vanina Faucher, Mi-Young Jeung, Andreaa Matau, Dominique Charneau, Profa. Catherine Roy, autores do pôster Escores, Graus, Classificações, TOP 50 do TAP (JFR 2010, Strasbourg).

Ao Colégio dos Docentes de Radiologia da França (CERF) e a todos os seus membros que fizeram a releitura final e atenta de cada um dos capítulos.

À Sociedade Francesa de Radiologia (SFR), representada pelo seu presidente, Prof. Jean François Meder, por ter compartilhado esse material institucional com a Radiologia brasileira; aos colaboradores da SFR envolvidos, entre os quais Lisa Rouquenelle, por toda dedicação na comunicação com a SPR e na revisão das traduções.

À Sociedade Paulista de Radiologia e Diagnóstico por Imagem (SPR), representada pelo seu presidente, Dr. Carlos Homsi, por ter visualizado a importância desse projeto para os jovens profissionais brasileiros; aos tradutores médicos da SPR, por terem dedicado seu tempo voluntariamente ao projeto, e aos colaboradores da SPR, conduzidos por Priscila Zanolini Figueiredo, por terem zelado pelos processos de organização e de promoção do livro.

À Guerbet Imagem do Brasil, especialmente ao seu CEO, Roberto Godoy, por sempre ter estado disponível para ambas entidades médicas envolvidas e acreditado na importância do projeto, mobilizando-se não somente para viabilizá-lo no Brasil, mas também para ampliá-lo à América Latina; e à Guerbet Internacional, nesse caso representada pelo Sr. Clement Cabanes, por ter endossado as propostas da Guerbet Imagem do Brasil e ratificado o apoio mundial da empresa ao projeto.

Legenda dos pictogramas

- Ponto importante
- Árvore de decisão
- Escore
- Urgência
- Definição
- Complicação
- Tratamento
- Laudo
- Aleitamento
- Gravidez
- Medida / Ângulo
- Anatomia
- Dicas
- Indicação Cirúrgica
- Classificação ABC vs 123
- Cortes de TC
- Ferramentas
- Referência na WEB
- Tempo / Datação / Seguimento
- Espectro
- Tratamento

ISBN 978-85-7808-422-6

9 788578 084226

PF 1548

Guerbet